

Semmelweis Egyetem, Fogorvostudományi Kar, Fogpótlástani Klinika, Budapest

## Hemimaxillectomián átesett páciens protetikai rehabilitációja

DR. KÖNIG JÁNOS, DR. DÉRI TAMÁS, DR. KÁDÁR LÁSZLÓ, DR. HERMANN PÉTER

A traumás vagy rezektív sebészeti okból kifolyólag kialakult oronazális vagy oroantrális fisztulák kezelésében két opció áll rendelkezésünkre: a helyreállító sebészi és a helyreállító protetikai ellátás. A választás ezen lehetőségek között azonban a legtöbbször nem egyértelmű: nem tisztázott ugyanis, hogy az adott páciens számára mely kezelési módozat kecsegtetne a legjobb eredménnyel. A cikkben bemutatott eseten keresztül, valamint a terület szakirodalmának áttekintésével körüljárjuk a kérdéskört.

**Kulcsszavak:** maxillofaciális protézis, maxillofaciális abnormalitás, dentális implantátumok, részleges kivehető fogpótlás

### Bevezetés

A fej-nyak daganatok egy részének sebészi kezelése, melyek az állcsontok közelségében alakulnak ki és beszűrik már a csontos szövetállományt is, együtt járhat az érintett állcsont teljes vagy részleges eltávolításával. Ez a felső állcsont érintettsége esetén oroantrális vagy oronazális kommunikációt hoz létre. Az így létrejövő defektus problémát okozhat étkezésnél, nyelésnél, különösen folyadékok továbbításánál [1]. A rezonátorúr méreteinek, valamint a lingvális mátrix alakjának megváltozása zavart okoz a hangképzésben [2]. A páciensek beszéde hipernazális színezetűvé válik, amely az érthetőséget kisebb vagy nagyobb mértékben rontja.

A kommunikációs nyílás zárása történhet restauratív sebészi vagy protetikai módszerekkel [3]. A választás a két opció között azonban meglehetősen ellentmondásos. A sebészi zárás vitathatlan előnye, hogy nem függ a páciens semmiféle protézistől. A rezekció azonban magával vonja az állcsont és a benne elhelyezkedő fogak eltávolítását, így foghiány jön létre. Ráadásul az érintett állcsonton, ritka kivételektől eltekintve, ez a foghiány általában sorvégi foghiány. A lokális vagy regionális lebenyek, esetleg szabadlebenyek átültetése a területre olyan feltételeket teremt klinikai anatómiai szempontból, amely esetén egy lemezes fogpótlás megtámasztása és elhorgonyzása kérdéses prognózissal valósítható meg [4]. Természetesen implantátumok behelyezésével a lemezes fogpótlás helyett rögzített fogpótlás készíthető, azonban a műtét helyén rendelkezésre álló csontkínálat vagy az esetlegesen átültetett csont minősége, sőt az adjuváns radioterápia ritkán ad erre lehetőséget [5]. Egyes szerzők szerint nagyobb defektusok esetén a sebészi zárás megvalósíthatatlanabb opció [6, 7].

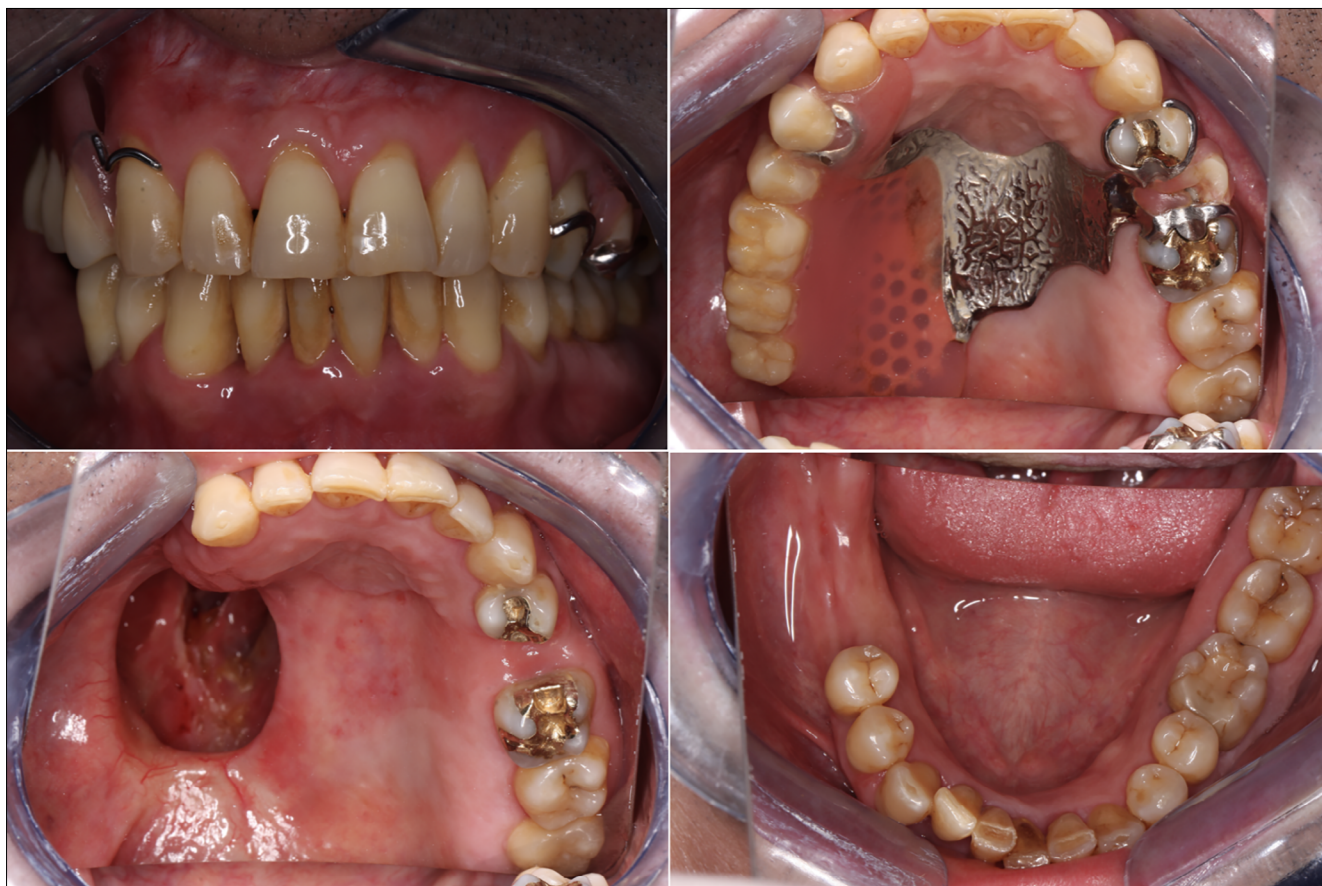Az obturátoros és fedőlemezes protézisek esetén viszont kétségkívül előny, hogy az onkológiai surveillance könnyebben elvégezhető, mivel a rezekció területe egyszerűen vizualizálható [8, 9]. Ezen eszköz tág határok között alakítható, amire legtöbbször sajnos szükség is van a kihordási idő alatt. Ez generálja az orvos-beteg találkozások magasabb számát és a páciensek alacsonyabb elégedettségét. Azonban egy jól elkészített obturátor vagy fedőlemez pozitív hatással van a páciensek életminőségére [11]. Olyan esetekben, ahol a defektus határa mozgó képletekre terjed ki (pl. lágyszájpad, szájnyitáskor megfeszülő heges képletek stb.), az obturátor zárása, a fogpótlás defektus-oldali megtámasztása, valamint az elhorgonyzás nehézségekbe ütközik. Ilyen esetekben a funkciós (vagy részlegesen foghiányos esetekben a funkciós-szituációs) lenyomatvétel döntő fontosságú [11].

A következőkben egy maxilla-rezekción átesett páciensünk teljes szájüregi rehabilitációját mutatjuk be.

### Esetbemutató

Egy 45 éves férfi jelentkezett a Fogpótlástani Klinikán, és az elhasználódott obturátoros részleges fémlemezes fogpótlásának lecserélését kérte. A páciens 2003-ban esett át a hemimaxillectomiával járó rezektív műtéten. A fogpótlást azóta viseli, azonban az egyik támfog [15] eltávolítása miatt a jelentkezését megelőző évben javításra került, ennek nyomai láthatók a kiindulási képeken (1. kép).

A páciens státusza és ortopantomogramja a 2. képen látható. Sem a sztomatoonkológiai, sem a temporomandibuláris ízületi vizsgálat során elváltozást nem tapasztaltunk. A harapási forma eugnath, az artikuláció típusa



1. kép: Kiindulási képek

8 7 6 5 4 3 2 1 | 1 2 3 4 5 6 7 8

---

8 7 6 5 4 3 2 1 | 1 2 3 4 5 6 7 8

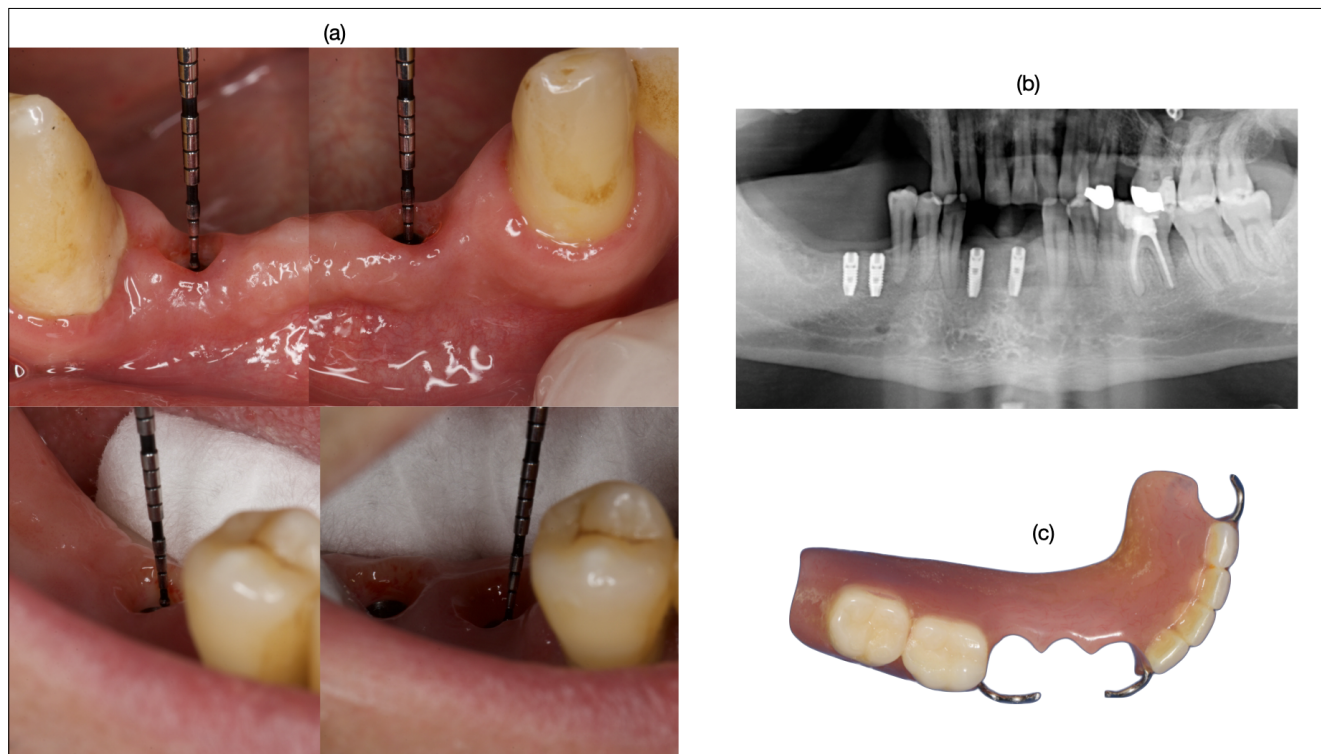
M M M M

T

C C

M	hiányzó fog
C	caries
T	tömött fog

2. kép: Fogászati státusz és ortopantomogram



3. kép: Hámcsatornák magasságának mérése (a), az implantációt követő ortopantomogram és az ideiglenes fogpótlás (c)

egyoldali csoportvezetés. A szájhyiége rossz, feltétlenül javítandó. Az előrehaladott krónikus fogágybetegség miatt több helyen 9 mm-es szondázási mélység, az alsó metszőfogakon fokozott mozgathatóság, a jobb alsó moláris fogakon furkáció-érintettség volt tapasztalható. A 32, 31, 41, 42, 46, 47 fogakat nagyfokú parodontális érintettségük miatt eltávolítottuk. Ideiglenes fogpótlásként részleges mukózális megtámasztású, akríltlemez fogpótlást készítettünk egyszerű drótkapcsokkal elhorgonyozva. Ezt követően supra- és szubgingivális depurálás és polírozás történt, valamint a páciens instruáltuk. Új szájhyiégés eszközöket szerzett be, ezek használatára is megtanítottuk. A szuvas fogakat kofferdam izolálásban kompozit tömésekkel láttuk el.

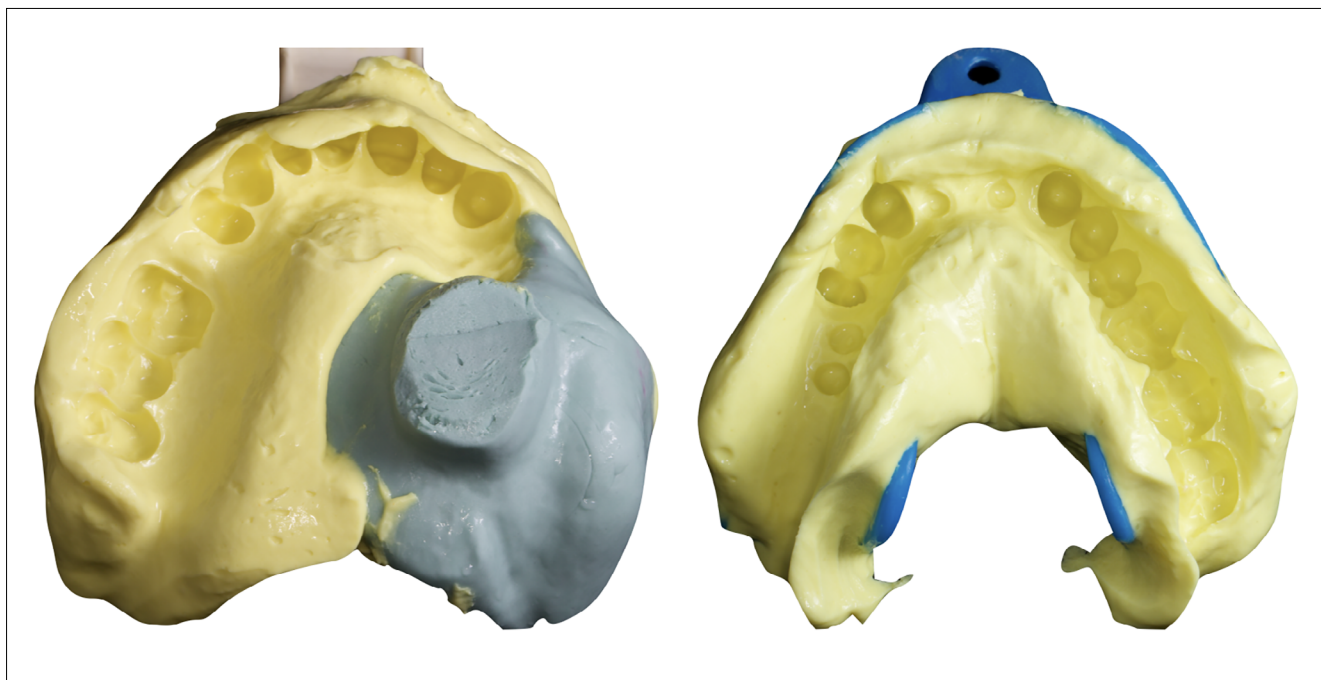
Hat hónappal a fogeltávolításokat követően sor került implantátumok behelyezésére. A 32, 42, valamint a 46, 47 fogak helyére Dentsply Astratech EV implantátumok kerültek. 6 héttel az implantáció után felszabadításra került sor, így a gyógyulási fejeket csatlakoztathattuk. Az ideiglenes fogpótlás alaplemezébe helyet biztosítottunk ezek számára, majd a fogpótlást direkt módon alábéleltük (3. kép).

A felső állcsontra egy dentomukózális megtámasztású, merev elhorgonyzású, mintára öntött technológiával készült részleges lemez fogpótlást terveztünk hat darab keményakrilát műfoggal és alacsony obturátorral. Az obturátor kialakításában nagy segítséget jelentett, hogy a defektus teljes kerülete mentén csontos alátámasztással rendelkezett, dorzálisan sem terjedt ki funkció közben nagymértékben elmozduló lágyszájpadra. Laterálisan pedig megátolta azt, hogy a fogpótlás a de-

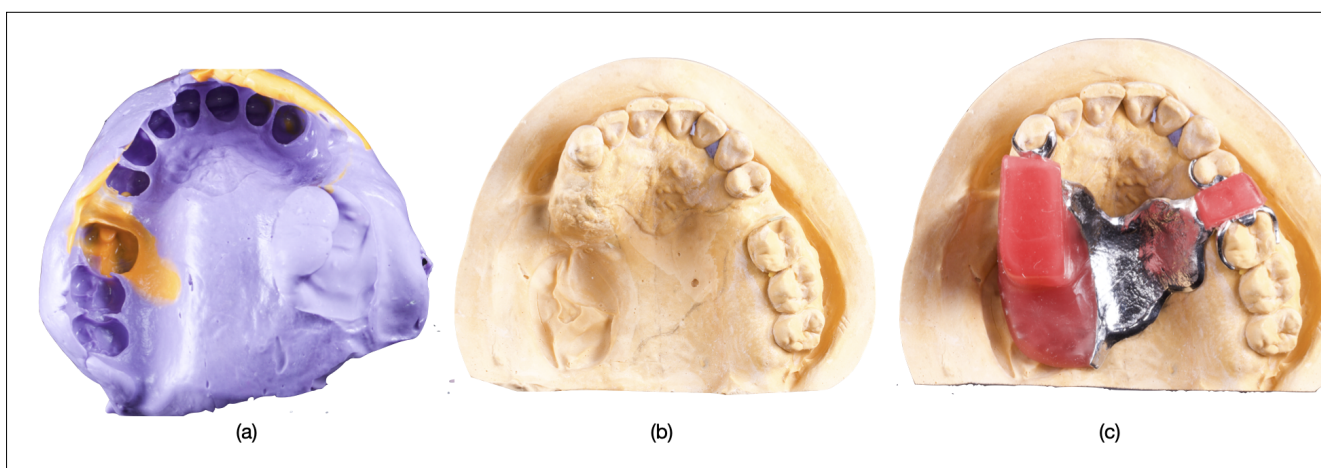
fektus üregébe süllyedjen a rágónyomás hatására. Ennek ellenére szerettünk volna funkció-szituációs lenyomatot venni, hogy a defektus mentén pontos, funkció-szituációs lenyomatot venni, hogy a defektus mentén pontos, funkció-szituációs lenyomatot venni, hogy a defektus mentén pontos, funkció-szituációs lenyomatot venni. Ehhez szükség volt egy egyéni kanálra, amelynek elkészítéséhez gyári kanállal vettünk szituációs lenyomatot. Ezen lenyomat érdekessége, hogy a lenyomatanyag orrüregbe áramlását megelőzendő a kanalat gyúrható konzisztenciájú szilikonmassza segítségével „egyéniesítettük” [11]. A kanalat csupán a jobb oldalán megtöltöttük, majd szájba helyeztük úgy, hogy a következő lépésben vett alginát lenyomatanyag számára maradjon hely a lenyomatkanál és a fogak között. Ezt követően egy második lépésben alginát került a kanál eddig üresen maradt részeibe, a lenyomat így lett teljes (4. kép).

Az előző fogpótlást készítő fogorvos a páciens 24 és 26 fogakba rögzített aranyövzöret betéteibe a rágófel-színi támasztékok számára helyet képzett. A funkció-szituációs lenyomatot ezért kétfázisú egyidejű lenyomatvételi technikával vettük: a kapocstartó támfogakra, leszárítás után híg konzisztenciájú szilikon (Oranwash, Zhermack) juttatunk lenyomatfecskendő segítségével, míg a kanálba közepes konzisztenciájú szilikon lenyomatanyagot (Thixoflex, Zhermack) töltöttünk (5. kép).

Az alsó állcsont esetében implantátumszintű nyitott kanalas technikával vettünk lenyomatot közepes konzisztenciájú szilikonnal (Monophase, Zhermack). A használt lenyomatanyag kötése után igen kemény, de a pontosság növelése érdekében a nyitott kanalas fejeket szájon belül mintázóműanyaggal (Pattern Resin, GC) összekötöttük, majd a teljes kötést követően az így ösz-



4. kép: Szituációs lenyomat egyéni kanál készítéséhez



5. kép: Funkciós-szituációs lenyomat (a), a mesterminta (b) és a fémlemez viaszánccal (c)

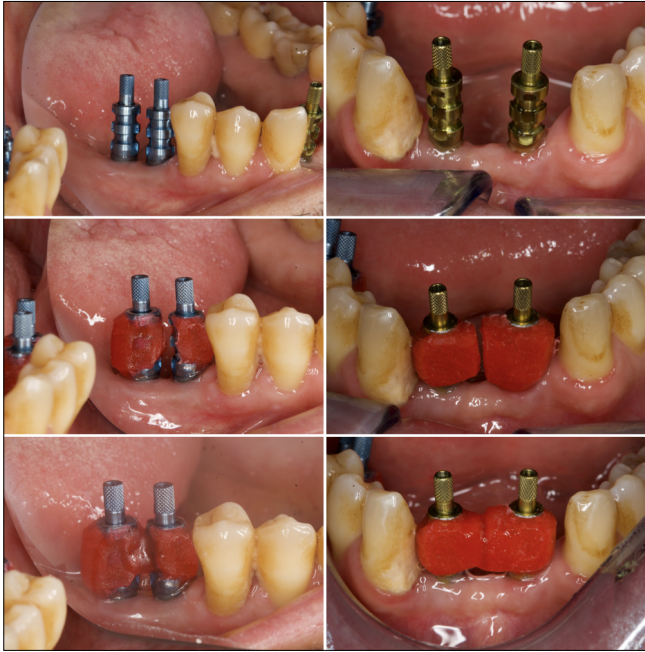szesínezett fejeket egy tű alakú gyémánt fúróval szeparáltuk. A polimerizációs zsugorodás ugyanis a két lenyomati fej között feszülést idézhet elő, ami a lenyomat eltávolításakor pozícióváltozásban manifesztálódhat. A feszítelenítést követően ismét, kisebb mennyiségű anyag felhordásával, egyesítettük a fejeket (6–7. kép).

A lenyomatból a technikai analógok csatlakoztatását követően ínmaszkos minta készült, amelybe a lenyomati fejek rögzítőcsavarjait behelyezve ellenőrizhető az implantátumok angulációja. Ezen információk, valamint a hámcatorna hossza alapján választottuk ki a végleges protetikai fejeket (8. kép). A fejek próbáját követően a felső fémlemez viaszánccába nútokat alakítottunk ki index gyanánt, majd szilikon harapásrögzítő anyaggal rögzítettük a páciens interkuspidációs pozícióját.

A fogszínt VITA Classical (A1–D4) fogszínkulcs segítségével, szín-összehasonlításos módszerrel választottuk ki (A4).

Vázpróba során ellenőriztük a széli záródás pontosságát, a váz illeszkedését, valamint az ún. okklúzális clearance-t, azaz a leplezés számára rendelkezésre álló teret statikus és dinamikus okklúzióban (artikulációban) egyaránt. A próbafogsor ellenőrzése és a fényreégetés nélküli fogművek próbájakor prematúr kontaktust, artikulációs interferenciát nem találtunk, a kontaktpontok minimális igazítást követően megfelelőek voltak.

A készrevitelt követően a felső fogpótlást szájba helyezve úgynevezett vízvízi próbát végeztünk, azaz a páciens kis, majd nagyobb kortyokban vizet fogyasztott. A próba negatív, ha az obturátor meggátolja a fo-



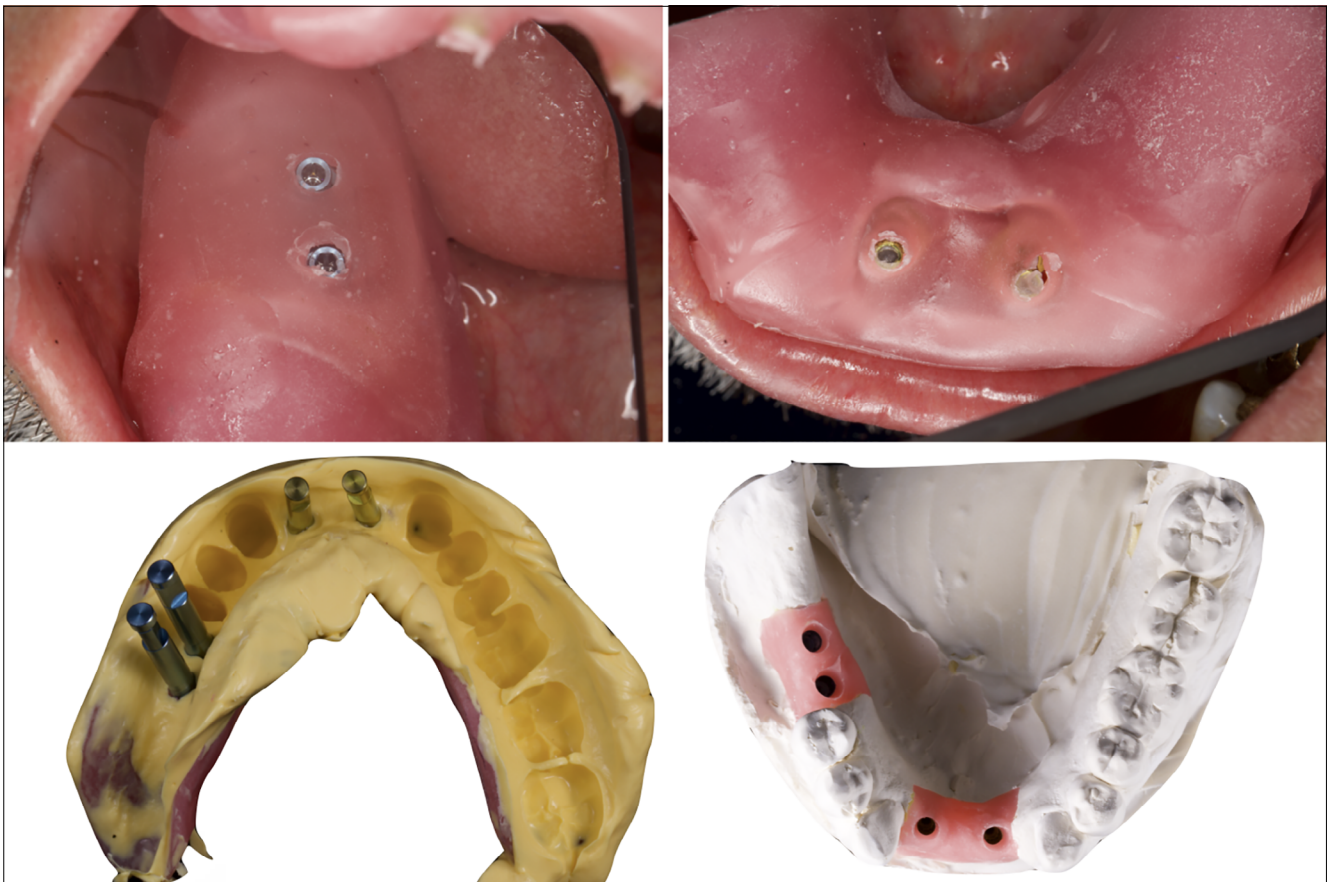6. kép: Nyitott kanalas lenyomatí fejek összesínezése, feszítelenítése majd újbóli rögzítése

lyadék orrűregbe áramlását. Mivel a páciens az előzőleg említett előnyös klinikai anatómiai adottságokkal rendelkezett, és törekedtünk a megfelelő lenyomatvételekre, az obturátor zárása már az első pillanattól kezdve megfelelő volt.

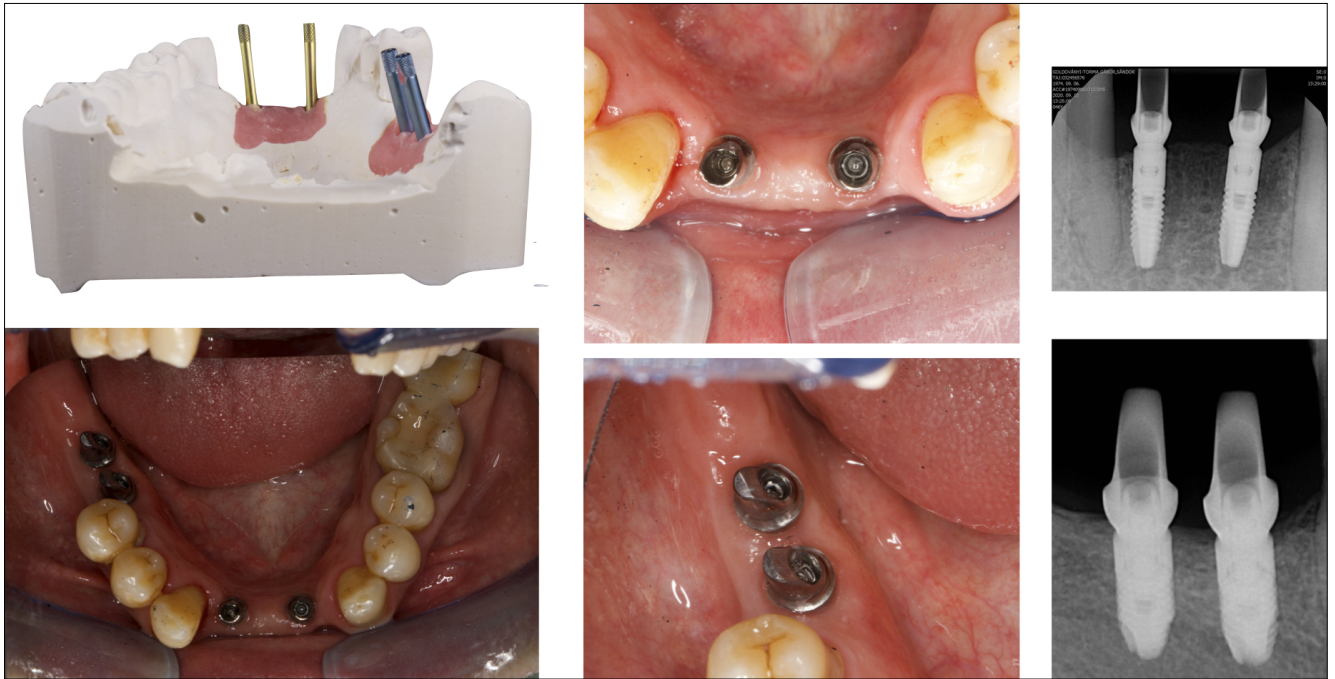
A protetikai fejek gyári előírás szerinti rögzítése következtelt racsnis nyomatékkuccsal. A racsnis előnye, hogy az előre pontosan beállított nyomatékértéket (jelen esetben 25 Ncm) a csavar behajtásakor nem tudjuk meghaladni vele. A csavarhúzó csatlakozási pontját ezután apró teflonszalag segítségével fedtük, majd a fej zárására került sor. Az elkészült fogpótlásokat ideiglenes rögzítőcementtel rögzítettük, mivel ennek rögzítőereje elegendő, és később szükség esetén roncsolásmentesen eltávolíthatóak maradnak a fogművek [12].

### Összefoglalás

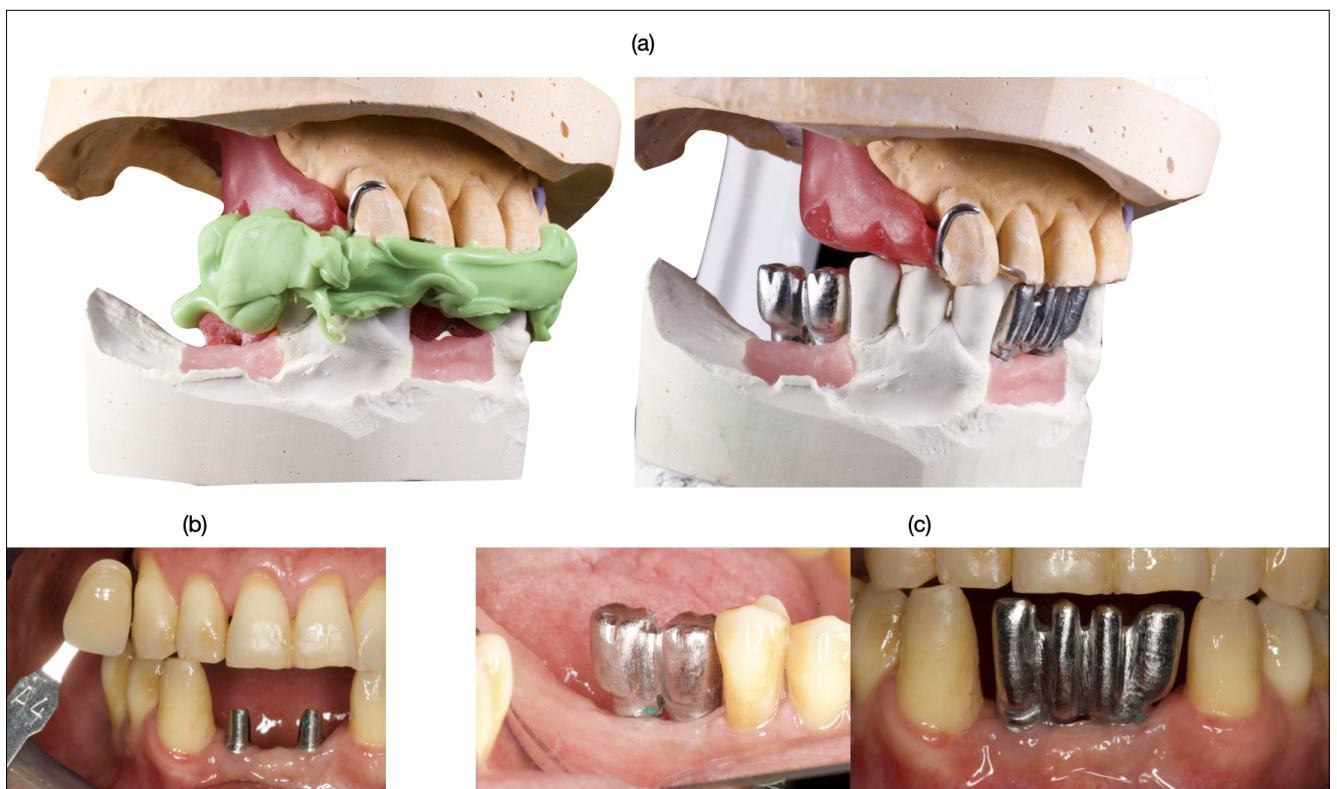
Az állcsontok szerzett vagy veleszületett defektusainak protetikai ellátása, bár kihívást jelentő feladat, kellő felkészültséggel és odafigyeléssel kiváló eredmények érhetőek el. Az ilyen típusú fogművek nem csupán a fo-



7. kép: Nyitott kanalas lenyomatvétele és a kész minta



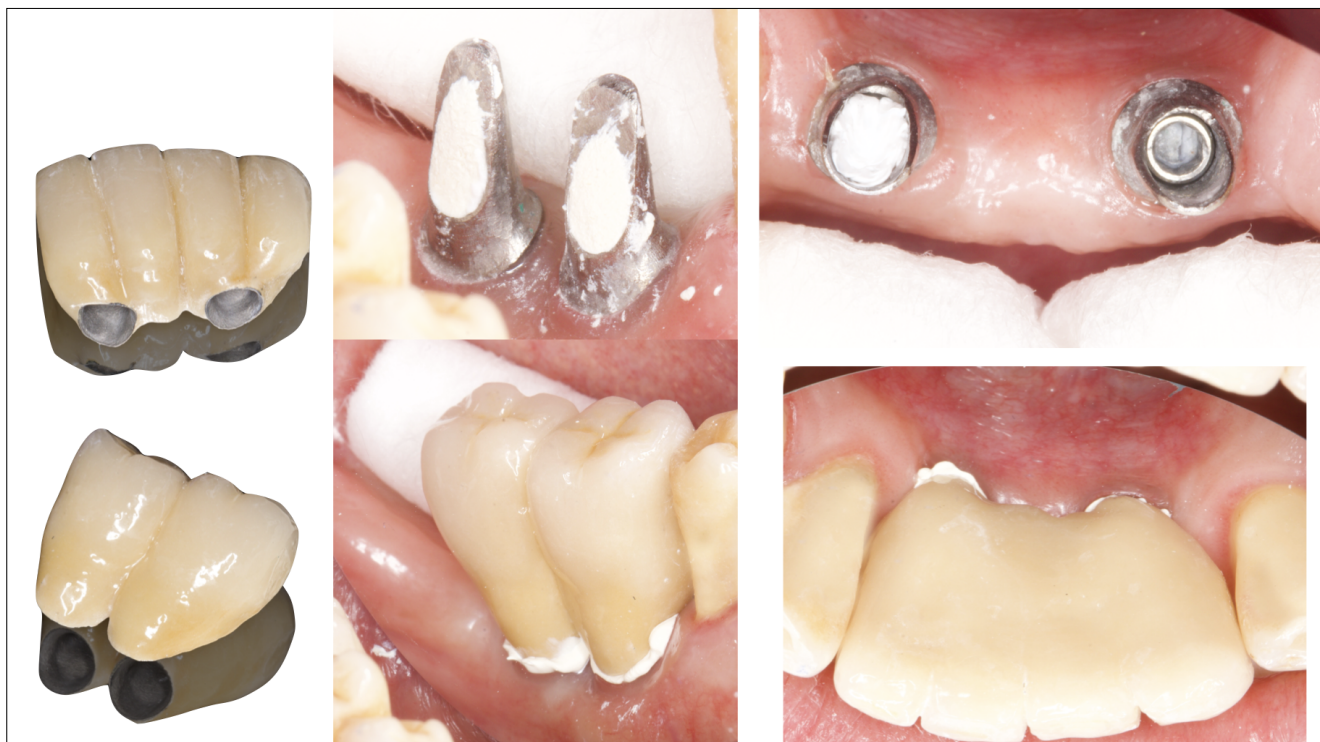8. kép: A protetikai fejek kiválasztása és próbája



9. kép: Állcsont-reláció regisztrációja (a), fogszíválasztás (b), vázpróba (c)

gák és a fog elvesztést követően lebontódott processus alveolaris pótlása miatt készülnek, hanem kiterjedtebb szövethiányok helyreállítása érdekében is. A jól funkcionáló obturátoros fogpótlás a fogak feladatain túl átve-

szi a kemény- és lágyszájpad szerepét is, azaz biztosítja az üregek szeparációját, leggyakrabban az orr- és szájüreg, esetenként az orrgarat és szájgarat között.



10. kép: A protetikai fejek és a fogművek rögzítése

## Irodalom

1. ALI MM, KHALIFA N, ALHAJJ MN: Quality of life and problems associated with obturators of patients with maxillectomies. *Head & Face Medicine* 2018; 14 (1): 2. <https://doi.org/10.1186/s13005-017-0160-2>
2. YOSHIDA H, FURUYA Y, SHIMODAIRA K, KANAZAWA T, KATAOKA R, TAKAHASHI K: Spectral characteristics of hypernasality in maxillectomy patients. *J Oral Rehabil* 2000; 27 (8): 723–730. <https://doi.org/10.1046/j.1365-2842.2000.00537.x>
3. BRANDÃO TB, VECHIATO FILHO AJ, BATISTA VE, DE OLIVEIRA MC, SANTOS-SILVA AR: Obturator prostheses versus free tissue transfers: A systematic review of the optimal approach to improving the quality of life for patients with maxillary defects. *J Prosthet Dent* 2016; 115 (2): 247–253.e4. <https://doi.org/10.1016/j.prosdent.2015.08.002>
4. ALADASHI OQS, SHINDY MI, NOAMAN SA, ALQUTAIBI AY, REFAHEE SM: Effect of submental flap reconstruction versus obturator rehabilitation after maxillectomy on quality of life: a randomized clinical trial. *Int J Oral Maxillofac Surg* 2021; 50 (9): 1156–1160. <https://doi.org/10.1016/j.ijom.2020.12.008>
5. BARBER AJ, BUTTERWORTH CJ, ROGERS SN: Systematic review of primary osseointegrated dental implants in head and neck oncology. *Br J Oral Maxillofac Surg* 2011; 49 (1): 29–36. <https://doi.org/10.1016/j.bjoms.2009.12.007>
6. OKAY DJ, GENDEN E, BUCHBINDER D, URKEN M: Prosthodontic guidelines for surgical reconstruction of the maxilla: a classification system of defects. *J Prosthet Dent* 2001; 86 (4): 352–363. <https://doi.org/10.1067/mpr.2001.119524>
7. DINGS JPJ, MIZBAH K, BERGÉ SJ, MEIJER GJ, MERKX MAW, BORSTLAP WA: Secondary Closure of Small- to Medium-Size Palatal Defects After Ablative Surgery: Reappraisal of Reconstructive Techniques. *Journal of Oral and Maxillofacial Surg* 2014; 72 (10): 2066–2076. <https://doi.org/10.1016/j.joms.2014.04.036>
8. MORENO MA, SKORACKI RJ, HANNA EY, HANASONO MM: Microvascular free flap reconstruction versus palatal obturation for maxillectomy defects. *Head Neck* 2010; 32 (7): 860–868. <https://doi.org/10.1002/hed.21264>
9. RIAZ N, WARRIACH RA: Quality of life in patients with obturator prostheses. *J Ayub Med Coll Abbottabad* 2010; 22 (2): 121–125.
10. DEPPRICH R, NAUJOKS C, LIND D, OMMERBORN M, MEYER U, KÜBLER NR, et al: Evaluation of the quality of life of patients with maxillofacial defects after prosthodontic therapy with obturator prostheses. *Int J Oral Maxillofac Surg* 2011; 40 (1): 71–79. <https://doi.org/10.1016/j.ijom.2010.09.019>
11. BEUMER J, MARUNICK MT, ESPOSITO SJ: *Maxillofacial Rehabilitation: Prosthodontic and Surgical Management of Cancer-related, Acquired, and Congenital Defects of the Head and Neck*: Quintessence Pub; 2011.
12. NEMATOLLAHI F, BEYABANAKI E, ALIKHASI M: Cement Selection for Cement-Retained Implant-Supported Prostheses: A Literature Review. *J Prosthodont* 2016; 25 (7): 599–606. <https://doi.org/10.1111/jopr.12361>

KÖNIG J, DÉRI T, KÁDÁR L, HERMANN P

### **Prosthetic rehabilitation of a patient underwent hemimaxillectomy**

Two options are available for the treatment of oronasal or oroantral fistulas caused by traumatic or resective surgery: reconstructive surgery and reconstructive prosthetic care. However, the choice between these options is often controversial: it is not clear which treatment option would be the most effective for a given patient. The case presented in this article and the literature review in the field will be used to explore this issue.

*Keywords:* maxillofacial prostheses, maxillofacial abnormalities, dental implants, removable partial denture