

Semmelweis Egyetem, Fogorvostudományi Kar, Fogpótlástani Klinika, Budapest

Osteosarcoma miatt maxilla- és mandibularezekált páciens komplex maxillo-faciális rehabilitációs protetikai ellátása

Esetismertetés

DR. KELEMEN ANIKÓ, DR. HERMANN PÉTER, DR. KÁDÁR LÁSZLÓ

Az oropharingeális daganatok okozta halálozásban Magyarország vezető helyet foglal el nemcsak Európában, hanem világviszonylatban is. A garat- és szájüregi rákok „járványszerű” terjedése a 2000-es évek környékén tetőzött. Azóta, habár csökkenő mértéket öltenek a halálozási esetszámok, az oropharingeális daganatok világviszonylatban mégis a 7. helyen állnak előfordulási gyakoriságukban és 9. helyen a rák okozta halálozásokban.

A fej-nyak tájéki daganatok ellátása komplex feladat, melynek kezelését több szakterület képviselői végzik. A száj-üreg területén végrehajtott sebészi kimetszést követő helyreállítás a rehabilitációs fogászati ellátás keretében dolgozó protetikusok feladata. Az esetbemutatásban szereplő hölgy páciensünk 25 évesen, 1997-ben osteosarcoma miatt mandibularezekción esett át, a műtét után interim fogpótlás készült, majd fél évvel később végleges rehabilitációs fogpótlást kapott. Tíz évvel később újabb, malignus csontdaganat miatt mandibularezekción esett át. 2018-ban ismét felkereste a Semmelweis Egyetem Fogpótlástani Klinikáját, ahol fogazatának szanálását követően teljes szájrehabilitáció keretében obturátoros kombinált fogpótlás és alsó teleszkópos overdenture típusú fogpótlás készült számára.

Kulcsszavak: rehabilitációs protetika, maxillarezekció, mandibularezekció, oropharingeális daganat, teljes szájrehabilitáció, maxillo-faciális protetika

Bevezetés

Magyarország vezető helyen áll a szájüregi daganatos megbetegedések és halálozások tekintetében Európában [15, 21]. A statisztikák szerint egész Európában emelkedés volt megfigyelhető a szájüregi rák okozta halálozásban 1975-től az 1990-es évekig. Európa több országában, különösen Nyugat-Európában ezután csökkenés következett be, azonban Közép- és Kelet-Európa országában, különösen Magyarországon további felívelés volt az esetszámokban. A WHO Európai Unióra vonatkoztatott oropharingeális daganat miatti halálozási statisztikáit nézve férfiaknál 1975–1984 közt emelkedés látszott, 1984–1993 közt enyhült az emelkedés, majd 1993 és 2004 közt csökkenésbe csapott át. Az EU-s női halálozások esetszáma ugyan kevesebb volt, de emelkedő tendencia mutatkozott 1975–2000 közt. Az európai uniós számokhoz viszonyítva a magyar adatok megrázóak voltak, hiszen 1975–1993 közt kiugróan magas halálozási adatok látszottak, 1993–2004 közt pedig alig csökkent a növekedés mértéke. Magyarország mind a férfiak, mind a nők körében vezette a halálozási statisztikákat [4, 16].

A WHO International Agency for Research on Cancer (IARC) adatbázisának Magyarországra vonatkoztatott adatai szerint a garat- és szájüregi halálozások tekintetében 1965-től 2004-ig emelkedést figyeltünk meg, vi-

szont 2004 és 2018 közt ez a tendencia megfordult, csökkenés következett be: a férfiak esetében intenzívebb csökkenés, mint nők esetében (korstandardizált rátákon nézve 100 000 főre vonatkoztatva) [5, 18]. Habár a magyarországi összesített daganatos morbiditási és mortalitási statisztikák leginkább stagnáló állapotot mutatnak, a 6 leggyakoribb daganatféleség közül a szájüregi rákoknál következett be leginkább visszaesés a halálozásban [6, 17, 22]. Sajnos, hiába a csökkenő tendencia, mert 2010-es és 2015-ös adatokat nézve Magyarország továbbra is világelső mindkét nem esetében a garat- és szájüregi rák okozta halálozásokban [18]!

Az oropharingeális daganatok legfőbb rizikófaktorának a dohányzást és az alkoholfogyasztást, illetve a kettő együtthatását tekintjük. További rizikófaktor a zöltség- és gyümölcszegény táplálkozás. A HPV-vírus daganatképző hatása ugyancsak feltételezhető. A magas halálozási adatok hátterében nem-specifikus és szisztémás rizikófaktorok is állhatnak, hiszen nem dohányzó és alkoholt nem fogyasztó emberek körében, fiatalok és idős nők esetében is emelkedés látható az esetszámokban [7, 8, 15, 18, 19].

A fej-nyak tájéki daganatok alatt általában a fej és nyak régió lágyrészeinek rosszindulatú daganatos megbetegedéseit értjük, amelyek leggyakrabban, az esetek 90%-ában a légző- és emésztőrendszer nyálkahártyá-

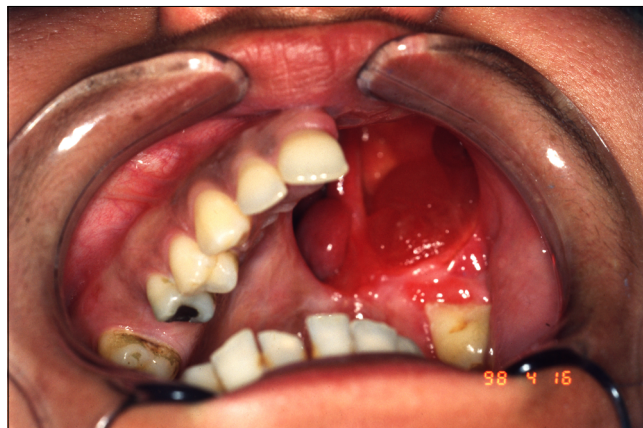jának laphámjából származnak, vagy a szekréción mirigyek adenocarcinómái [9, 20]. Ritkábban fordulnak elő az állcsontok kötőszöveti eredetű rosszindulatú daganatai. Az osteosarcoma, habár a leggyakoribb primer malignus csontdaganat, de csak az esetek 5–10%-ában alakul ki az állcsontokban. Főleg a fiatalok megbetegedése, a mandibulában gyakrabban jelenik meg, mint a maxillában. Megjelenését fájdalmas duzzanat, fogluzulás jelezheti, továbbá paresthesia, az orrjárat szűkületé vagy szemészeti panaszok [10, 11, 20].

A kraniofaciális daganatok kezelése döntően sebészileg történik, de a páciens komplex ellátása több szakterület együttműködését is igényli: arc-állcsontsebész, fej-nyaksebész, fül-orr-gégész, onkológus, radiológus, fogorvos, pszichológus [1]. A csontoló műtét következtében legtöbbször károsodnak olyan alapvető funkciók, mint a rágás, nyelés, beszéd. Kellemetlen tényező az étel orrüregbe áramlása; megváltozik a páciens megjelenése, arcesztétikája, ami mind kihatással van az életminőségére, a szociális kapcsolataira, és hajlamosít szorongás és depresszió kialakulására. Az életminőség romlásának mértéke arányos a funkciócsökkenés mértékével [13].

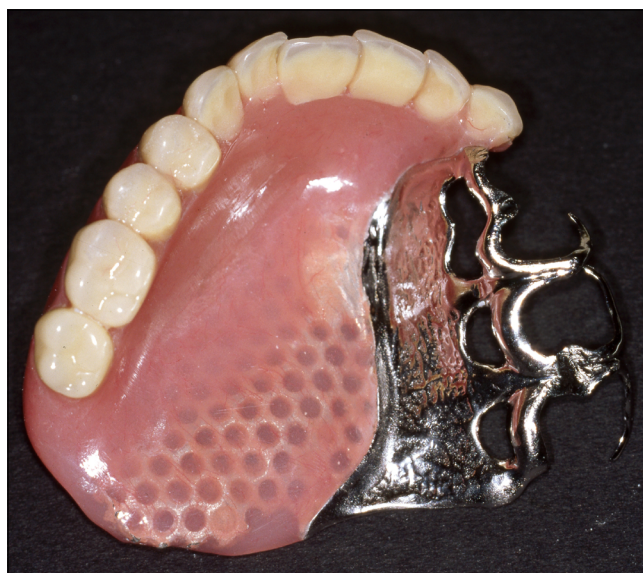A rezekciós műtét utáni ellátás bonyolult feladat. A károsodott funkciók helyreállításával a maxillo-faciális rehabilitációs protetika foglalkozik. A maxillo-faciális rehabilitációs protetikai kezelések sikere sok tényezőtől függ: a defektus mérete, elhelyezkedése, az érintett állcsont fogazati státusza, az antagonista fogazati státusza, a lágyszájpad érintettsége, a lágyszájpad heges zsugorodásának viszonyai, a fogpótlás elhorgonyzásának és megtámasztásának lehetőségei mellett komoly befolyásoló tényezőt jelent a páciens életkora, neme, szomatikus és pszichés állapota. Az ellátó orvos szakmai jártassága ugyancsak kulcsfontosságú. Egy jól működő, megfelelően kialakított obturátoros protézis hatalmas jelentőséggel bír, hiszen visszaadja, javítja a szájüregi funkciókat ezáltal elfogadhatóvá teszi az életminőséget [1, 12, 13]. A fogorvos szerepe sokrétű a fej-nyak daganatos (és egyéb daganatos) páciensek kezelésében, a műtétet megelőző előkészítő műveletek, preventív kezelések és szájhygiénés tanácsadások ugyanúgy fontos feladatai a fogorvosnak, mint a rehabilitációs protetikai ellátás [14].

Esetismertetés

A páciens 1997-ben, 25 éves korában maxillarezekciós műtéten esett át (1. kép), ezt követően egy interim, kapocs elhorgonyzású, obturátoros, részleges lemezes fogpótlás készült részére (2. kép), majd a műtétet követő 6 hónap elteltével kezdődött a végleges, obturátoros kombinált fogpótlás készítése. 2007-ben mandibularrezekciós műtéten esett át, ekkor az alsó fogak pótlására nem került sor. 2018 nyarán kereste fel ismét a Semmelweis Egyetem Fogpótlástani Klinikáját hogy az elhasználódott, elkopott, mozgathatóvá vált felső fog-



1. kép: A felső állcsont képe néhány hónappal a maxillarezekciós műtétet követően

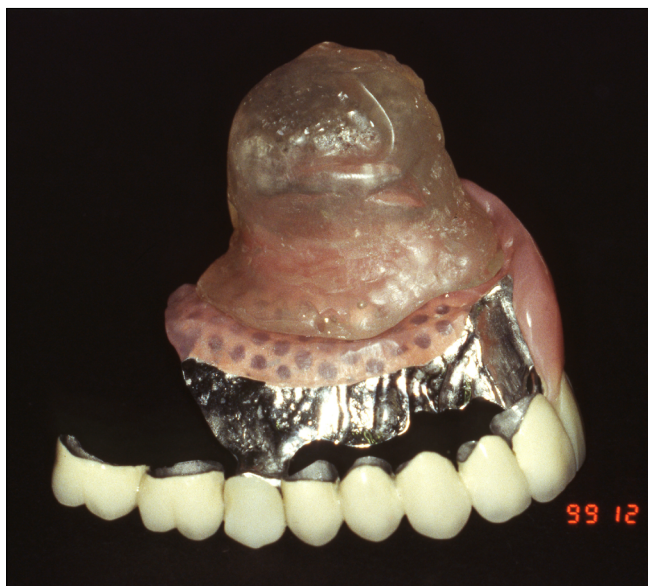

2. kép: Interim, kapocs elhorgonyzású, részleges lemezes fogpótlás occlusalis nézetből

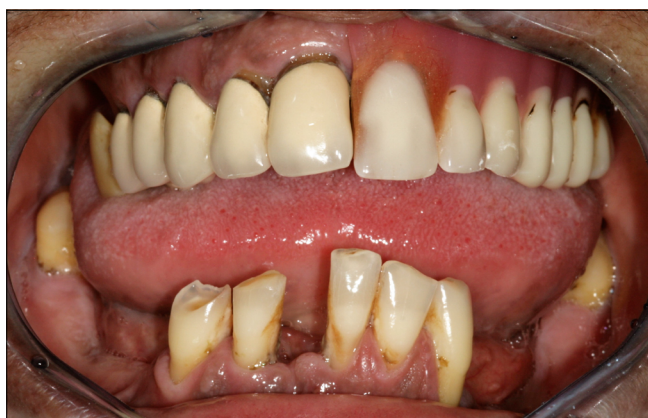pótlását újra készíttesse és alsó, hiányossá vált fogazatát pótoltsa.

Anamnézis

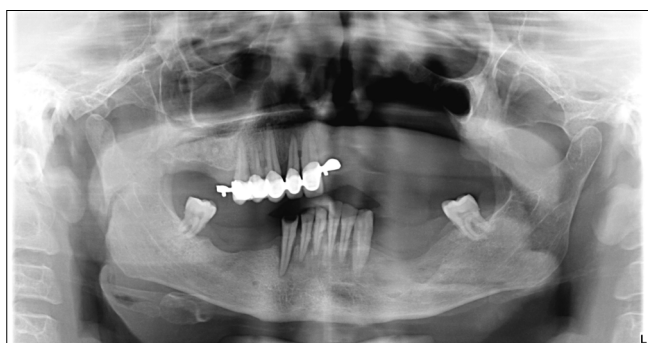
1997-ben a páciensnél osteosarcomát diagnosztizáltak, amely kiterjedt a bal arcüregre, a kemény szájpadra, a bal oldali alsó orrkagylóra és a septum nasira. A daganatot subtotalis maxillarezekciós műtét során távolították el, így átjárás jött létre az orrüreg, a sinus maxillaris és a szájüreg közt. Ez a rezekciós nyílás nagy méretű, kiterjedt szövetvesztéssel járó defektusnak felel meg. 2007-ben mandibulatumor miatt, rezekciós műtéttel a corticalisok megtartása mellett távolították el a mandibulából egy részt a 34, 35, 36 fogaknak megfelelő pozíciókban a mandibula kétoldali egységének megtartásával. Ezeken túl a páciens általános anamnézisében



3. kép: Definitív, obturátoros kombinált fogpótlás laterális nézetből



4. kép: Szájfotó a fogpótlásokkal.
A mandibularezekció helye jól látható
a bal alsó premoláris-moláris tájékon.



5. kép: Az új fogpótlás előtt készült kiindulási orthopantogram

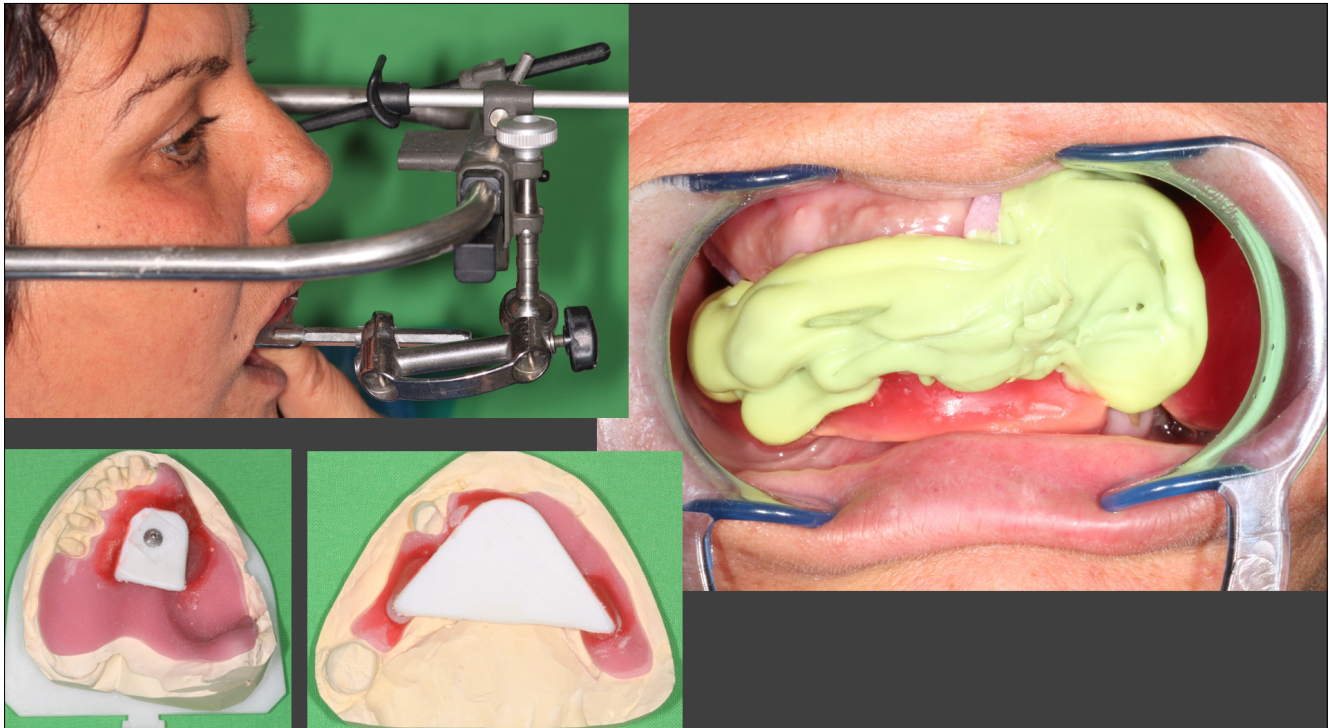
Basedow-kórt találtunk, ami a pajzsmirigy túlműködésével járó megbetegedés, Methoxyrinnel kezelik. Rossz szokásai közt napi közel egy doboz cigaretta szerepel. A temporomandibuláris ízületi vizsgálat és a stomato-

onkológiai szűrés során elváltozást nem tapasztaltunk. Az extraorális vizsgálatnál a műtétek okozta hegesedés végett az ajkak inkomplett záródását, valamint az arc aszimmetriáját figyeltük meg. A szájnitás kis mértékben korlátozott volt, a szájüregben a nagyfokú szövethiány átlépi a középvonalat, érinti a kemény- és lágy szájpadot (4. kép). A mandibulán a 34, 35, 36 fogaknak megfelelően keskenyebb, laposabb fogatlan állcsontgerincet találtunk részben megtartott fogazat mellett. A páciens parodontális állapotát vizsgálva vertikális komponensekkel rendelkező generalizált chronicus parodontitist állapítottunk meg. Konzerváló fogászati tekintetben primer és szekunder szuvasodásokat figyeltünk meg. A 12-es fogon periodontitis apicalis chronica igazolódott, a 13-as fogon pulpanekrózis következett be (5. kép).

A felső állcsonton a páciens a 20 évvel korábban készült gömbretenciós elhorgonyzási elemekkel és tesztköppal rögzített kombinált fogpótlását viselte. A kivehető rész egy magas, kétrészes obturátort foglalt magába, amely az orrüregi struktúrákhoz illeszkedve részt vett a megtámasztásban, üreges kiképzése módot adott a tömb tömegének redukciójára (3. kép). A kétrészes kialakítás a lágyrészek zsugorodása, feszülése miatti könnyebb behelyezhetőséget szolgálta, ugyanakkor a páciens egyszerűbben szerzett gyakorlatot a fogpótlás ki- és behelyezésében. Ennél a típusú obturátornál a lenyomatkozás egyediségét az adta, hogy az orrüreg és az arcüreg lemintázása egy géztömb segítségével zajlott, amely aztán egy, a szájüreg anatómiai képleteit is lemintázó szituációs lenyomatba került bele, így nyílt mód a nasalis rész lemintázására, majd akrilátból való kialakításra. Az elkészült obturátor rész ezután a kombinált fogsor kivehető részéhez vett szituációs lenyomatban is lemintázásra került, így a kivehető rész az obturátor elhelyezkedéséhez és dimenzióihoz igazítva került kialakításra.

Kezelési terv

A felső állcsont foghiánya a Fábán- és Fejérdy-féle protetikai 2A osztályba tartozik, ahova, a korábbihoz hasonlóan, egy precíziós elemmel elhorgonyzott, mucodentálisan megtámasztott kombinált fogpótlást terveztünk. A fix rész egybeöntött technológiával készülő fémkerámia sín-pótlás, ahol a leplezett horgonykoronák az 11, 12, 13, 14, 15-ös pillérfogakon találhatóak. A precíziós elhorgonyzást az 11-es és 15-ös fogakon Preci-Vertex csúsztatóval valósítottuk meg, továbbá frézelt váll és interlock került ugyanezekre a horgonykoronákra. Csonkkiegészítő, öntött csapos műcsontokat terveztünk a 13-as, 12-es gyökérkezelt fogakba. A kivehető rész mintára öntött, pillangó alakban redukált fémlemez, öntőakrilát műínnel és keményakrilát műfogakkal (16, 17, 21, 22, 23, 24, 25, 26, 27). A kombinált fogpótlás kivehető részével egy egységben terveztük a rezekciós üregbe illeszkedő obturátor rész



6. kép: A centrális okklúzió meghatározása és az arcíves regisztráció

kiképzését. Erre a szájvizsgálat során mutatkozott lehetőség, hiszen a páciens kezdeti, műtét utáni szájnyitási korlátozottsága enyhült, a bal orca szöveti fessége oldódott, ugyanakkor a páciens megtanulta a fogpótlás helyes szájba helyezését és eltávolítását. Az alsó állcsont foghiánya a Fábán és Fejérdy részleges foghiányok osztályozása szerint 2A/1 osztályba tartozik, végleges ellátásként teleszkópokon elhorgonyzott, mukodentálisan megtámasztott overdenture típusú fogpótlás került tervezésre. A primer és szekunder teleszkópokat a 33-as, 37-es fogakra helyeztük. Az overdenture-t akrilát alaplemezű teleszkópos fogpótlás alkotja, 14 keményakrilát műfoggal.

Klinikai lépések

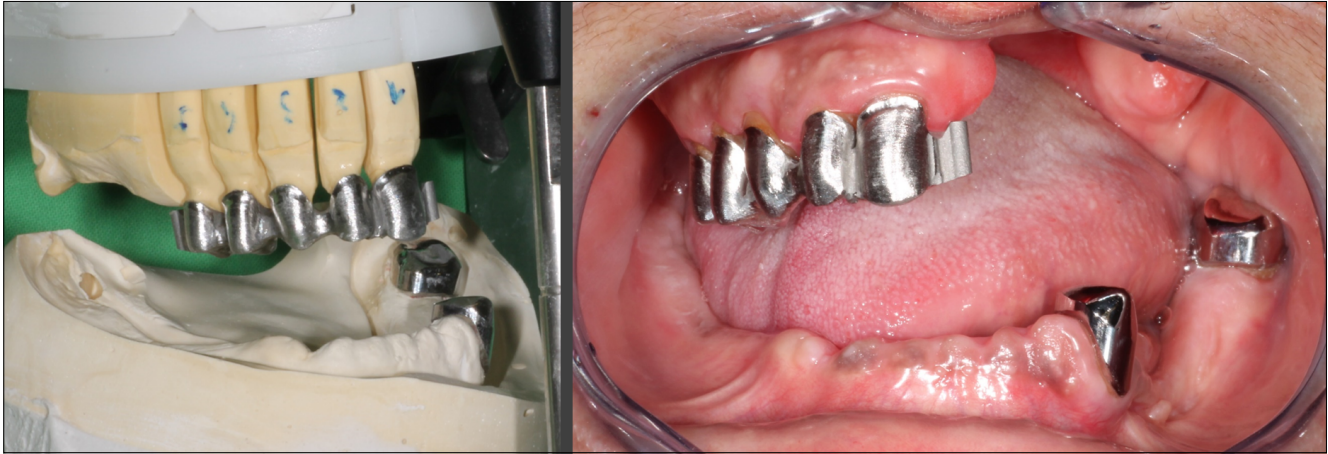Preprotetikai beavatkozásként a páciens felső fogpótlását eltávolítottuk, a reménytelen prognózisú fogakat extraháltuk, supra-, és subgingivalis depurálást, küretálást végeztünk. Az 12-es és 13-as fogaknál gyökértömést hajtottunk végre.

A protetikai beavatkozások első lépéseként tanulmányi lenyomatot vettünk, és egy alginát, szituációs lenyomatot – a kivehető rész viselése nélkül, az orr- és arcüreg tamponálása mellett –, amelyre egyéni kanál készítését kértük. Az 12-es, 13-as fogakra csonkkiegészítő, öntött, csapos műcsonk készült. A felső fogak Chamfer-vállas előkészítése után, duplafonális sulcus-tágítást alkalmazva, ismét precíziós-szituációs lenyomat készült monofázisos, közepes konzisztenciájú poliéter-

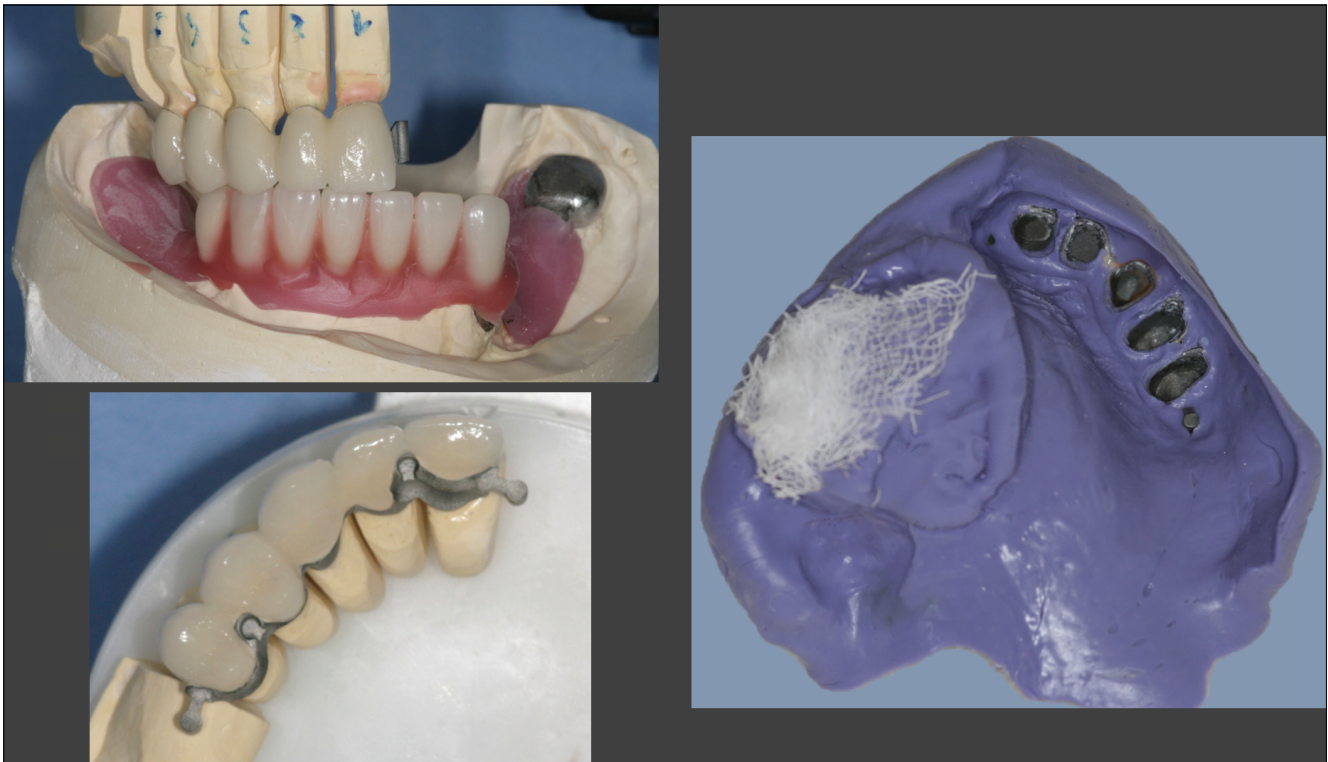rel (Impregum, Penta 3M), egyéni kanállal az orrüreg és a sinus tamponálása mellett [2]. A 33, 37 fogakon, ugyancsak Chamfer-vállas csonkelőkészítést alkalmazva, dupla fonális sulcustágítás után precíziós-szituációs lenyomat készült, gyári kanállal, kétfázisú, kétidejű technikát alkalmazva, szilikon lenyomatanyaggal (Zetaplus + Oranwash L Zhermack®) [2].

A kiöntött lenyomatokból szekciós minta készült, majd a mintákra intraorális rajzolókészülék harapási sablonnak megfelelő viaszszáncokkal, ezután a feszülésmentes ajakzáródást referenciaként használva megtörtént a leendő centrális okklúziós helyzet meghatározása és rögzítése harapásrögzítő szilikonral (Occlufast+ Colour Zhermack®). A felsőállcsont mandibulafejecsekhez való viszonyát arcívvel regisztráltuk (6. kép) [3]. A mintákat egyéni értékű artikulátorba gipszelték (Protarevo 5, Kavo®), majd az alsó mintára primer teleszkópok készültek, a felsőre pedig a kombinált fogpótlás fix részének a fémváza (7. kép). A vázpróbákat követően a primer teleszkópokkal funkció-szituációs, gyűjtő (pick up) lenyomatot vettünk: az egyéni kanál befunkcionálása után a funkció-szél kiépítettük kompozíciós lenyomatanyaggal (Zöld Kerr, Kerr-Hawe®), és a lenyomatot közepes konzisztenciájú szilikonral vettük. (Thixoflex M Zhermack®). A funkció-szituációs mintára elkészültek a szekunder teleszkópok [2, 3].

Ezután az alsó fogpróba és a felső mattpróba következett. Az alsó műfogak felállítása először csak részlegesen történt meg az arc fő irányvonalainak ellenőrzése céljából. A felső fix résszel, egyéni kanál segítségével, közepes konzisztenciájú szilikonral (Thixoflex M Zher-



7. kép: A kombinált fogpótlás fix részének fémváza és a primer teleszkópok



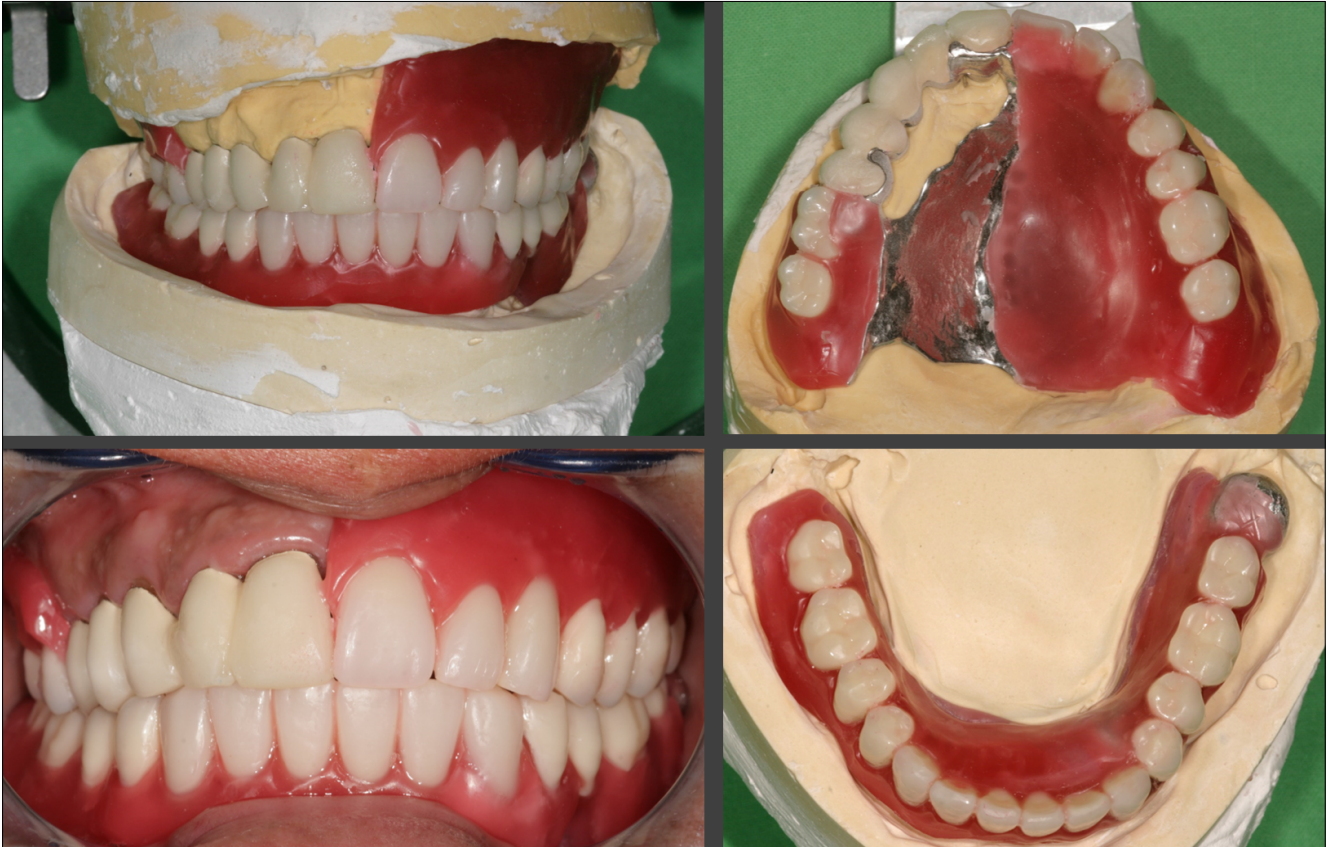8. kép: A felső rögzített rész mattpróbája és az alsó részlegesen felállított fogpróba, valamint a felső situációs gyűjtő lenyomat monofázisos szilikon lenyomatanyag felhasználásával

mack®) situációs lenyomatot vettünk az orr- és orrmelléküregek tamponálása mellett (8. kép) [2]. A mestermintán és a szájból is ellenőriztük a fémlémezt, majd rögzítettük az interkuszpációs pozíciót harapásrögzítő szilikon segítségével (Occlufast+ Colour Zhermack®) [3]. Az overdenture és a kivehető rész fogpróbája során ellenőriztük az okklúziót, az archarmóniába való illeszkedést, továbbá a funkció közbeni (beszéd, nyelés, ivás) működését és a viaszból megformázott intranazális obturátor rész megfelelő kialakítását (9. kép).

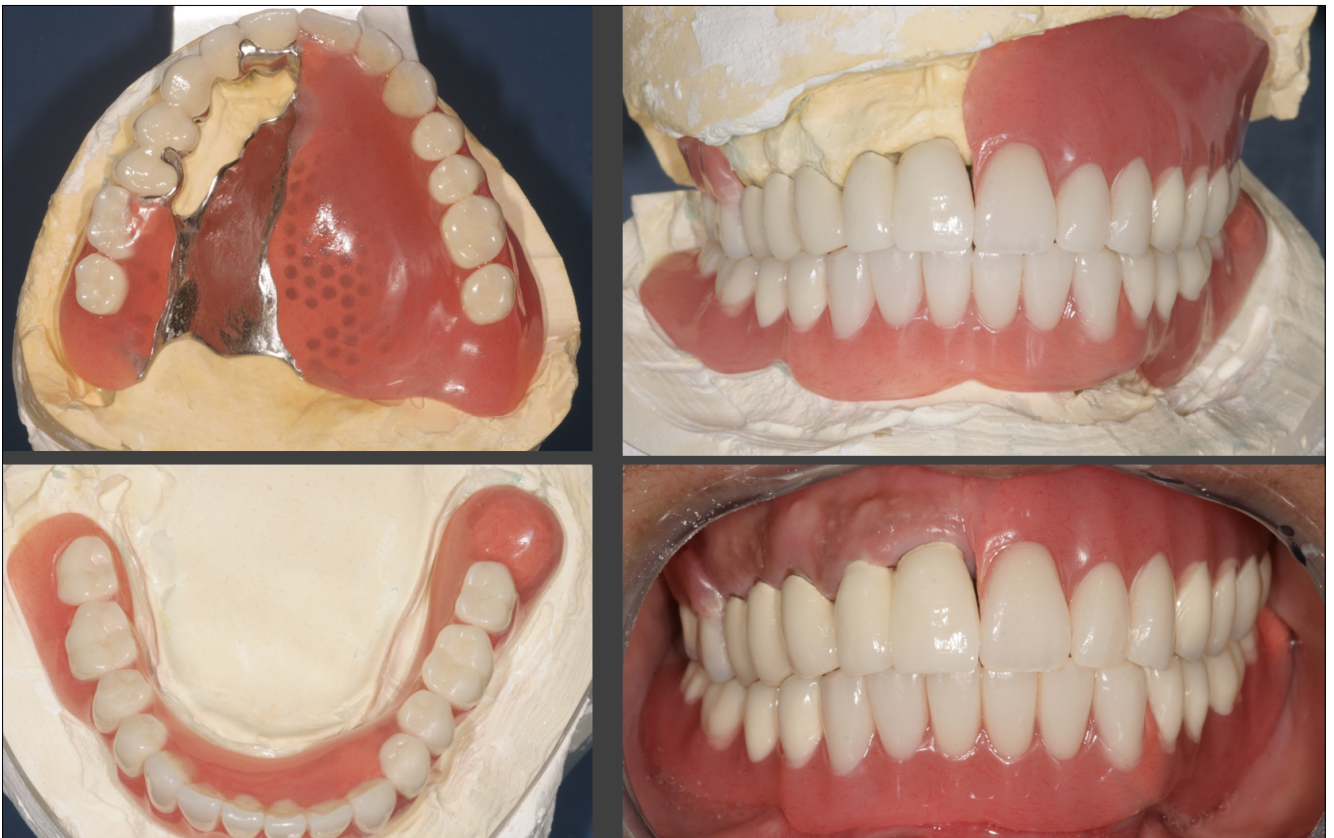Megtörtént a fogpótlások készrevitele (10., 11. kép), az egyrészes, közepesen magas, üreges kialakítású ob-

turátor a fémlémez öntőakrilát műíny részleteivel egyben került megöntésre. A primer teleszkópokat és a fémlémezt üvegeionomer cementtel rögzítettük (Ketac-Bond radiopaque 3M ESPE). A meghatározott kontroll időtartamokat betartva hívtuk vissza ellenőrzésre a páciensét, a fogpótlásokkal szemben támasztott általános követelményeken túl a rágás-, beszéd-, nyelés funkciókat különös körültekintéssel vizsgáltuk, ellenőriztük azt, hogy nem kellett-e esetlegesen alábélelni.

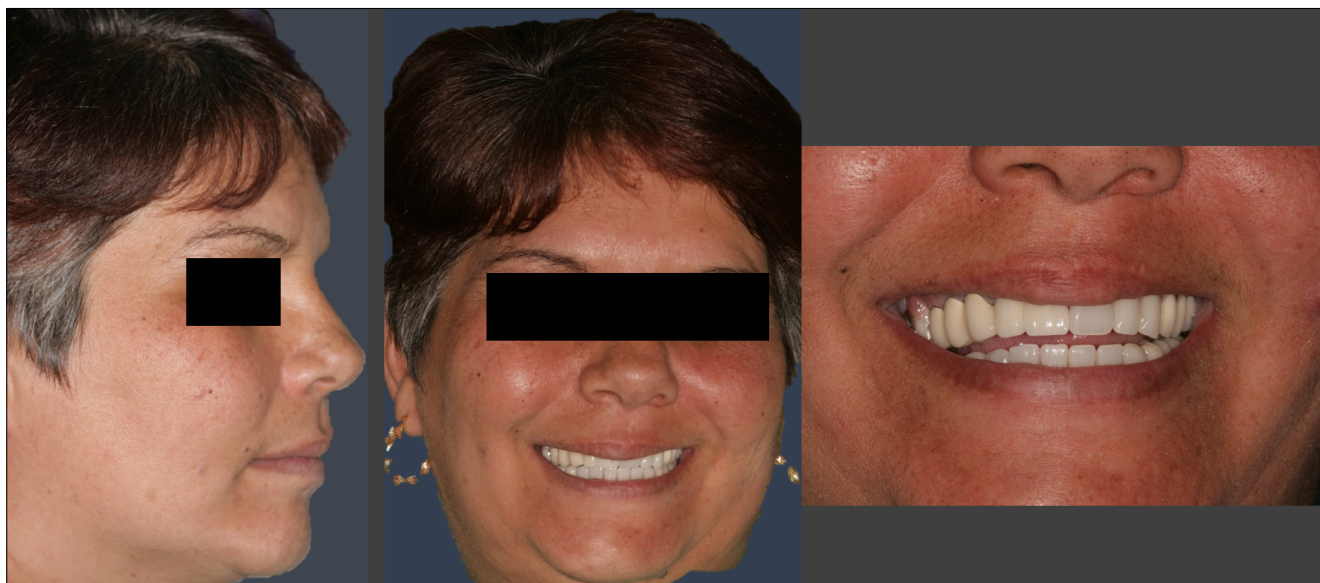A páciensnél a '90-es évek végén diagnosztizálták a daganatos megbetegedést, amikor a magyarországi daganatos megbetegedések és halálozások esetszámai



9. kép: A rögzített rész és a próbafogsorok a mintán és a szájbán



10. kép: A kész fogpótlások a mintán és a szájbán



11. kép: Arcfotó a kész fogpótlásokkal

a statisztikai adatok szerint tetőztek. Az osteosarcomára jellemzően fiatal életkorban jelentkezett nála a betegség, a szakszerű és idejében érkező ellátásnak köszönhetően ez idáig recidiva-mentesen éli az életét. Páciensünk 25 éve áll a Semmelweis Egyetem Fogpótlástani Klinikájának gondozásában, a szakszerű maxillo-faciális rehabilitációs protetikai ellátásnak köszönhetően jól funkcionáló protézist hord. A szomatikus és pszichés megterhelések ellenére a kezelése során mindvégig együttműködő, türelmes páciens az életminőségével elégedett, teljes életet él.

Irodalom

- HERMANN P, KISPÉLYI B: *Fogpótlástan*. Semmelweis Kiadó, 2022; 957–1000.
- FÁBIÁN T, GÖTZ Gy, KAÁN M, SZABÓ I: *A fogpótlástan alapjai*. Semmelweis Kiadó, 2001
- HERMANN P, SZENTPÉTERY A: *Gnatológia*. Semmelweis Kiadó, 2018; 135–178.
- GARAVELLO W, BERTUCCIO P, LEVI F, et al: The oral cancer epidemic in central and eastern Europe. *Int J Cancer* 2010 Jul 1; 127 (1): 160–171. <https://doi.org/10.1002/ijc.25019>
- <https://gco.iarc.fr/overtime/en> (2022. 06. 24.)
- https://www.ksh.hu/stadat_files/nep/hu/nep0010.html (2022. 07. 19.)
- LA VECCHIA C, TAVANI A, FRANCESCHI S, et al: Epidemiology and prevention of oral cancer. *Oral Oncology* Volume 33, Issue5, 1997; 33: 302–312. [https://doi.org/10.1016/S1368-8375\(97\)00029-8](https://doi.org/10.1016/S1368-8375(97)00029-8)
- LA VECCHIA C, BOSETTI C, GARAVELLO W, et al: Dietary factors and oral and pharyngeal cancer risk. *Oral Oncology* 2009 Jun; 45 (6): 461–467. <https://doi.org/10.1016/j.oraloncology.2008.09.002>
- NEWELL W JOHNSON, HEMANTHA K AMARASINGHE, JESSE R QUALLIOTINE, et al: Epidemiology. *Oral Head and Neck Oncology and Reconstructive Surgery* 2018; 2–56. <https://doi.org/10.1016/B978-0-323-26568-3.00001-4>
- AMINI SHAKIB P, FOROUGHI R, SEYEDMAJIDI M: Osteosarcoma of the Maxilla: A Rare Case with Unusual Clinical Presentation. *J Dent Res Dent Clin Dent Prospects* 2013; 7 (3): 177–181. <https://doi.org/10.5681/joddd.2013.029>
- FERNANDES R, NIKITAKIS NG, PAZOKI A, et al: Osteogenic sarcoma of the jaw: a 10-year experience. *J Oral Maxillofac Surg* 2007; 65 (7): 1286–1291. <https://doi.org/10.1016/j.joms.2006.10.030>
- KARTHIKEYAN I: A Review on Prosthetic Rehabilitation of Maxillofacial Region. *Anaplastology* 2014; 3: 1. <https://doi.org/10.4172/2161-1173.1000125>
- HASSANEIN KA, MUSGROVE BT, BRADBURY E: Psychological outcome of patients following treatment of oral cancer and its relation with functional status and coping mechanisms. *J of Crani-Maxillofacial Surgery* 2005; V33, I6, 404–409. <https://doi.org/10.1016/j.jcms.2005.05.005>
- CARL W: Dental management and prosthetic rehabilitation of patients with head and neck cancer. *Head Neck Surg* 1980; 3 (1): 27–42. <https://doi.org/10.1002/hed.2890030108>
- SUBA Z, MIHALYI S, TAKACS D, et al: Oral cancer: morbus Hungaricus in the 21st century. *Fogorv Szle* 2009 Apr; 102: 63–68.
- LA VECCHIA C, LUCCHINI F, NEGRI E, et al: Trends in oral cancer mortality in Europe. *Oral Oncology* 2004; 40: 433–439. <https://doi.org/10.1016/j.oraloncology.2003.09.013>
- <https://onkol.hu/nemzeti-rakregiszter/> (2022. 07. 19.)
- LA VECCHIA C, BOSETTI C, GARAVELLO W, et al: Epidemiology of cancer with a focus on Europe. *Int J Cancer* 2020; 147(4):1040–1049. <https://doi.org/10.1002/ijc.32871>
- MACKENZIE J, AH-SEE K, SLOAN P, et al: Increasing incidence of oral cancer amongst young persons: what is the aetiology? *Oral Oncology* 2000; Volume 36, Issue 4, 387–389. [https://doi.org/10.1016/S1368-8375\(00\)00009-9](https://doi.org/10.1016/S1368-8375(00)00009-9)
- SZABÓ G: *Szájsebészet, maxillofaciális sebészet*. Semmelweis Kiadó, 2004; 149–183.
- DIZ P, MELETI M, DINIZ-FREITAS M, et al: *Oral and pharyngeal cancer in Europe: Incidence, mortality and trends as presented to the Global Oral Cancer Forum*. *Translational Research in Oral Oncology*, 2017; Volume 2: 1–13. <https://doi.org/10.1177/2057178X17701517>
- KÁSLER M, OTTÓ S, KENESSEY I: A rákmorbiditás és -mortalitás jelenlegi helyzete a Nemzeti Rákregiszter tükrében. *Orvosi Hetilap*, 2017; 158 (3), 84–89.

KELEMEN A, HERMANN P, KÁDÁR L

**Complex rehabilitation prosthetic care of a patient with
maxilla and mandibular resection due to osteosarcoma**

Case report

In terms of deaths caused by oropharyngeal tumors, Hungary occupies a leading position not only in Europe, but also in the world. The “epidemic” spread of pharyngeal and oral cavity cancers peaked around the 2000s. Since then statistics show a decreasing tendency, but Hungary’s mortality rates are still among the highest among oropharyngeal cancer patients, the treatment of head and neck tumors is very complex, wants a holistic cooperation between the experts of several specialties. Restoration after surgical resection in the area of the oral cavity is the task of a prosthodontist specialised for rehabilitation dental care.

Our female patient in the case report underwent a mandibular resection due to osteosarcoma at the age of 25 in 1997. Ten years later, she underwent a mandibular resection due to another, malignant bone tumor. In 2018, she again visited the Department of Prosthodontics, Faculty of Dentistry at Semmelweis University, where, after conservative dental treatments, a complex obturator prosthesis and a lower telescopic overdenture were made for her as part of a full mouth rehabilitation.

The interesting thing about the case is that the patient was diagnosed with cancer in the late 1990s, when the number of cancer cases and deaths in Hungary peaked. As is typical for osteosarcoma, the disease appeared at a young age, and thanks to the professional and timely treatment, she has been living his life free of relapses. Our patient has been under the care of the Prosthodontics Clinic of Semmelweis University for 25 years, and thanks to the professional rehabilitation prosthetic care, she wears a well-functioning prosthesis. Despite the somatic and psychological burdens, the patient, with excellent compliance throughout the treatments, is satisfied with her quality of life and lives a full life.

Keywords: maxillectomy, mandibulectomy, prosthetic rehabilitation, oropharyngeal cancer, full mouth rehabilitation, maxillofacial prosthetic