

Semmelweis Egyetem, Fogorvostudományi Kar, Fogpótlástani Klinika

Eróziós fogkopás komplex rehabilitációja digitális munkafolyamatokkal

DR. TAJTI PÉTER, DR. GERBER GÁBOR, DR. HERMANN PÉTER, DR. SCHMIDT PÉTER

Bevezetés: Az eróziós fogkopás egy magas prevalenciájú fogazati rendellenesség, amely komoly funkcionális, esztétikai és pszichoszociális következményekkel járhat. Előrehaladott állapotban a fogazat jelentős destrukciójához vezethet, ezért kiemelten fontos a korai diagnózis és terápia, hogy elkerülhessük a kórkép komplex protetikai rehabilitációt igénylő hatásait.

Esetismertetés: A 39 éves hölgy páciensünk azért kereste fel a Semmelweis Egyetem Fogpótlástani Klinikáját, hogy hosszú idő után helyrehozassa jelentős mértékben lekopott fogait. A nagy mértékű mélyharapás miatt kezdeti Michigan-sínterápiát végeztünk, majd a végleges fogpótlás előkészítése következett, melyhez digitális arcívet, mozgásanalízist, mosolytervezést alkalmaztunk, wax-up (felviaszolás) és mock-up (diagnosztikus műanyag mintázat) segítségével. Ezután a „copy-paste dentistry” koncepciónak megfelelően a digitális diagnosztikus mintázatot átmásoltuk a végleges fogpótlás mintázatára, amelyet először polimetil-metakrilátból marattunk ki. Az így készült ideiglenes koronák egy hónapnyi panaszmentes viselése után kértük a végleges koronák kimarását cirkónium-dioxidból. A fogpótlás rögzítése után annak védelme érdekében mélyhúzott sínt készítettünk.

Összefoglalás: Az eróziós fogkopás egyre gyakoribb fogazati rendellenesség, amely funkcionális, esztétikai és pszichoszociális problémákat is okozhat. Sok esetben a harapási magasság csökkenését is maga után vonja, ezért a komplex protetikai ellátás során fontos, hogy a gnatológiai szempontok figyelembevételével járjunk el. A digitális technológiák számos előnyét kihasználva páciensünk és magunk elégedettségét is növelhetjük.

Kulcsszavak: erózió, fogkopás, Michigan-sín, harapásemelés, cirkónium-dioxid, digitális

Bevezetés

Az eróziós fogkopás egy fontos, a teljes fogazatot érintő elváltozás, amelynek prevalenciája 30–45% közötti [8]. Ez a fajta nem bakteriális eredetű savak okozta keményszöveti veszteség többtényezős folyamat eredménye, melynek etiológiájában mind exogén, mind endogén okok szerepelhetnek [7]. A leggyakoribb exogén tényezők közé tartozik a nem megfelelő étrend és a savas italok fogyasztása, míg a leggyakoribb endogén tényezők a reflux és a bulimia [6]. Az eróziós fogkopás esztétikai és funkcionális problémákat is eredményezhet [5], azonban a betegek gyakran csak a kedvezőtlen esztétika miatt jelentkeznek ellátásra [2]. Az állapot negatív pszichoszociális hatásait sem lehet figyelmen kívül hagyni, amelyek a páciens életminőségének a romlásához vezethetnek [5]. Az eróziós fogkopás korai diagnosztizálása és kezelése elengedhetetlen az állapot negatív hatásainak minimalizálásához és a páciens életminőségének javításához [4]. Előrehaladott állapotban a folyamat a fogak teljes destrukciójához és ezáltal jelentős mélyharapáshoz is vezethet, amelynek helyreállítása már komplex protetikai kezelést igényel [2].

Esetismertetés

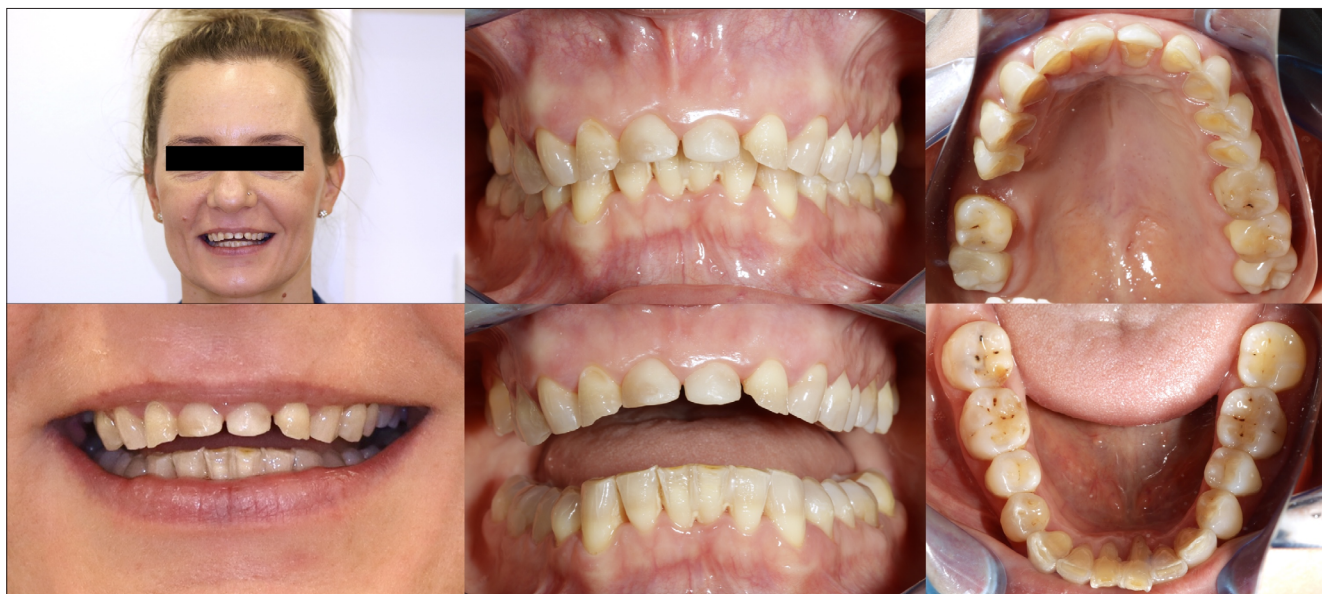Anamnézis

Páciensünk egy 39 éves hölgy, aki azért kereste fel a Semmelweis Egyetem Fogpótlástani Klinikáját, mert nem volt elégedett lekopott fogainak az esztétikájával, ami jelentős pszichoszociális állapotromlást is eredményezett nála. Általános anamnézisében fiatalkori bulimia szerepelt, egyéb kezelést befolyásoló tényezők nem voltak. Fogászati anamnézisében az 1.6-os fog eltávolítása, majd annak helyére implantátum (Dentis s-Clean SQ-SL, 4.0 × 8 mm) behelyezése, valamint néhány tömés és a felső nagymetszők direkt élpótlásai szerepeltek. Sztomatológiai státusza negatív, harapási formája eugath volt, ami az erózió következményeként jelentős mélyharapással társult. A temporomandibuláris ízület vizsgálata során kattogást, krepitációt nem észleltünk, a mandibula mozgástartományának értékei normálisak voltak, az izmokban nyomásra fájdalom nem jelentkezett. Artikulációja frontfogvezetés volt munkaoldali csoportvezetéssel. Szájhygiéje közepes volt, szájnyalvakhátya-elváltozásokat nem tapasztaltunk. A parodontium állapotának vizsgálata során megállapítottuk, hogy a 3.1-es

Érkezett: 2023. március 26.

Elfogadva: 2023. május 5.

DOI <https://doi.org/10.33891/FSZ.116.4.168-174>



1. kép: Kiindulási fotók

fog reménytelen prognózisú, egyébiránt a parodontium megtartott volt, enyhe gingivitisszel és kevés supragingivalis fogkövel. A Fábán és Fejérdy protetikai foghiányosztályozás szerint a felső állcsont az 1.A, míg az alsó állcsont a 0. osztályba tartozott (1. kép).

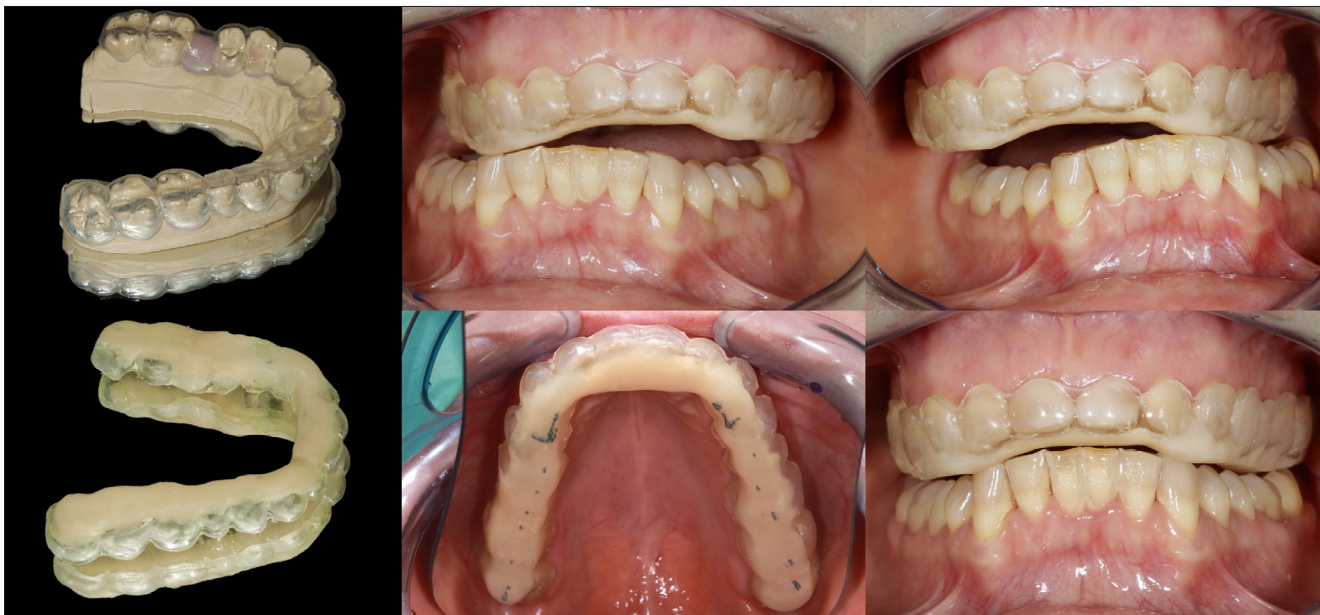Kezelési terv

A preprotetikai kezelési tervben első lépésként a páciens instruálása, motiválása és professzionális szájhygiénés kezelése szerepelt. A jelentős mértékű harapásemelés miatt kezdeti Michigan-sín-terápia mellett döntöttünk, annak érdekében, hogy a neuromuscularis rendszert hozzászoktassuk az új állcsontrelációhoz. Definitív protetikai ellátásnak a felső állcsontra 14 db monolitikus cirkónium-dioxid szülő koronát terveztünk. Az 1.6-os pozícióban lévő implantátum limitált protetikai eszköztára miatt arra cementrögzítésű monolitikus cirkónium-dioxid szülő koronát terveztünk. Az alsó állcsonton a 3.1-es fog eltávolítása, valamint négytagú monolitikus cirkónium-dioxid hídpótlás szerepelt. Radiológiai értékelés alapján a mesiodistalis irányban elégtelen mennyiségű hely miatt az implantáció lehetőségét kizártuk. Utolsó lépésként a végleges fogpótlások védelme érdekében mélyhúzott sín-t terveztünk a felső állcsontra.

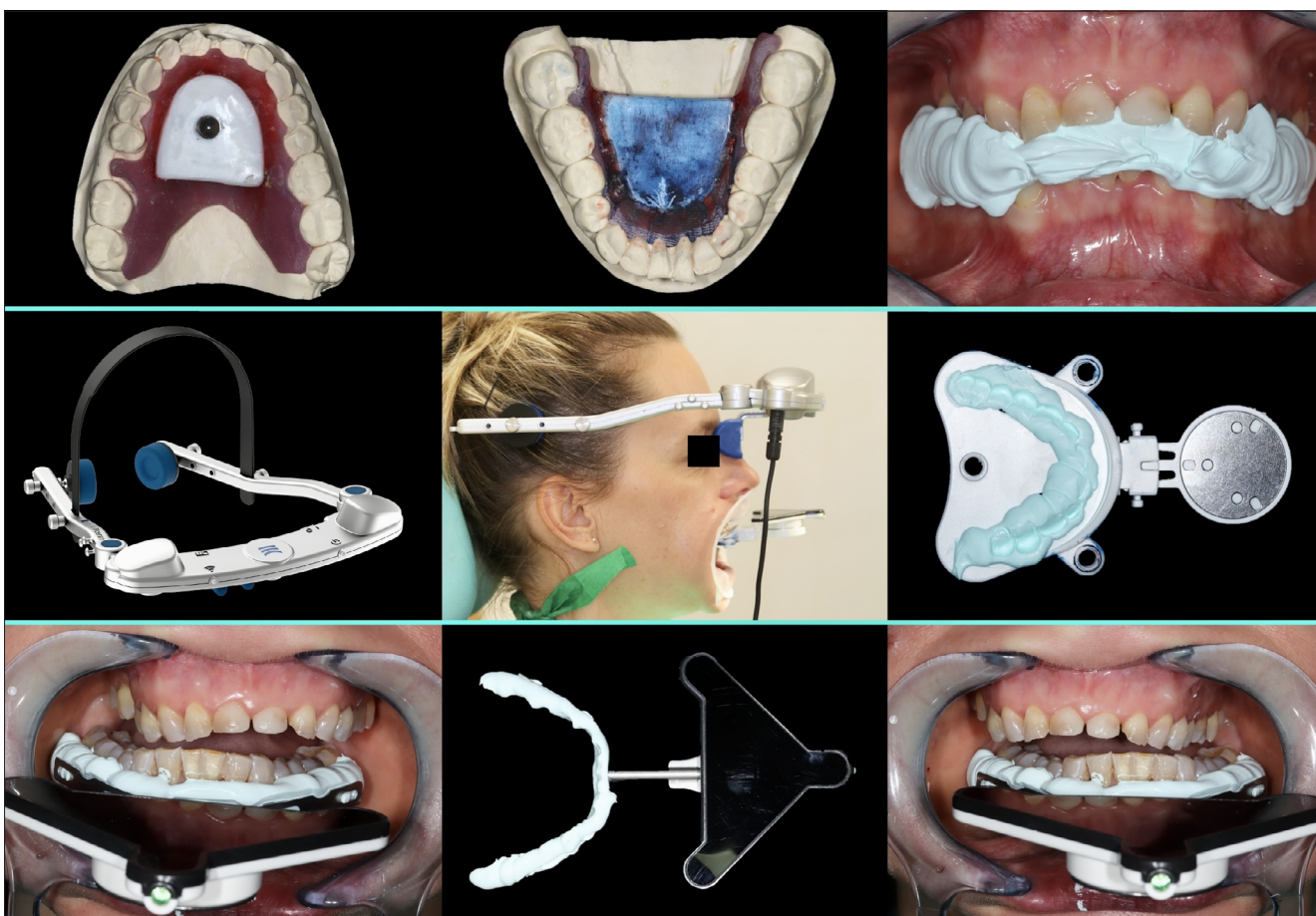
Kezelés menete

A Michigan-sín alapját egy kétrétegű mélyhúzott sín adta (Kombiplast soft/hard, Dreve Dentamid, Unna, Németország), melyet a fogtechnikai laboratórium készített el a felső állcsont tanulmányi mintájára. Ennek a sínnek az occlusalis felszínét szék mellett, direkt módon építettük fel önkötő akrilát rezinből (UNIFAST III, GC Corporation, Tokió, Japán), kiemelt figyelmet fordítva a síkfelület, az egyenletes occlusio, valamint a szemfogvezetés kialakítására. Az így felépített dezorientációs sín-t a páciens három hónapig panaszmentesen hordta (2. kép).

Ezután megkezdődhetett a definitív fogpótlás készítése, amely a centrális relációs fejecshelyzetnek és az egyéni szögértékeknek megfelelően készült. Az állcsontok vertikális és horizontális viszonyát támasztócsavaros regisztrációval határoztuk meg, majd harapásrögzítő szilikon (Prestige Bite, Vannini Dental Industry, Grassina, Olaszország) segítségével rögzítettük. A harapásemelés mértéke 3 mm volt. A felső állcsont és a forgástengely viszonyát, valamint az egyéni mozgáspályák szögértékeit digitális arcívvel (Zebris For Ceramill, Amann Girrbach AG, Koblach, Ausztria) határoztuk meg. Ezután intraorális szkennelvel (3Shape Trios 3 Pod, Koppenhága, Dánia) beszkeneltük mindkét állcsontot. Az előbbieken meghatározott új, occlusio nélküli állcsontrelációt a félbevágott szilikonharapás segítségével szkenneltük be (3. kép). Az elkészült tanulmányi szkene (digitális lenyomatok) és a szükséges fotók alapján smile-design (mosolyterv) készült a 3Shape Unite szoftver segítségével (4. kép). A mosolytervet figyelembe véve a fogtechnikai laboratóriumban elkészült a digitális wax-up (felviaszolás), amiről ezután 3D nyomtatott minta készült (5. kép). A páciens szájában a mintáról készült szilikonblokk segítségével diagnosztikus mintázatot, ún. mock-upot készítettünk önkötő akrilátból (Structur 2 SC A2, VOCO, Cuxhaven, Németország), így élethű körülmények között is szemléltetni tudtuk páciensünk számára a készülő fogpótlást. A páciens a harapási magasságot kényelmesnek találta és elégedett volt a mintázat esztétikájával is, így nekiláthattunk a fogak előkészítésének. A chamfer-vállas preparációt a mock-upon keresztül végeztük, ezzel csakis annyi foganyagot eltávolítva, amennyit a végleges fogpótlás anyaga minimálisan megkövetelt. A preparáció során világossá vált, hogy a 2.1-es fog csonkmagassága nem elegendő, ezért elvégeztük a fog gyökérkezelését és szálerősítésű csapos csonkkiegészítését (GLASSIX, Nordin, Montreux, Svájc).



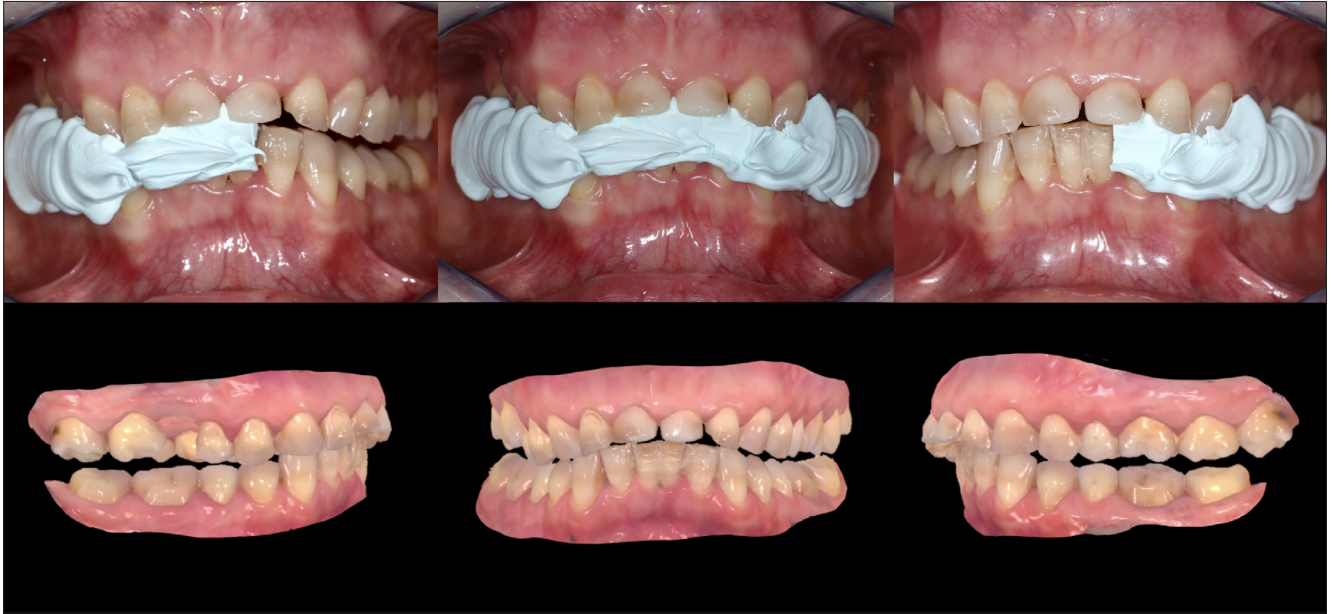2. kép: Michigan-sín



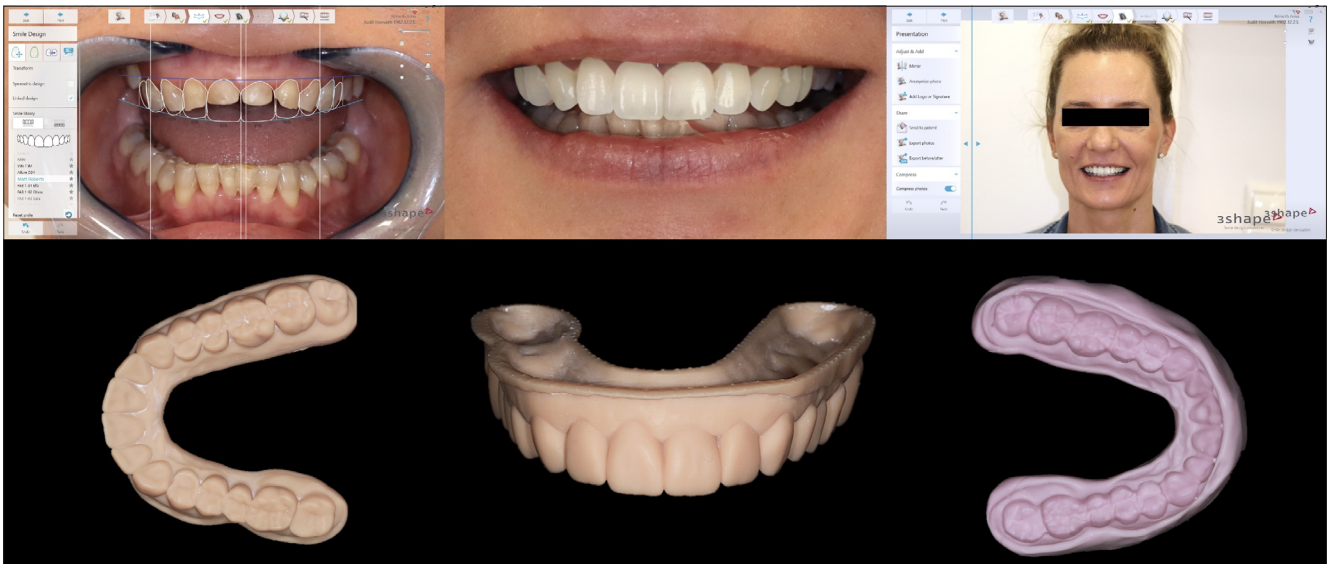
3. kép: 1. sor: támasztócsavaros regisztráció, 2. sor: digitális arcív, 3. sor: digitális mozgásanalízis

Mivel a kezelés idején az adott implantációs rendszerben még nem volt elérhető scan-body az implantátumszintű digitális lenyomatvételhez, ezért az 1.6-os pozíció-

ban direkt, implantátumfej-szintű digitális lenyomatot vettünk a precíziós-szituációs szkennelés alkalmával (6. kép). A harapási magasságot egy újonnan, a csontokra készí-



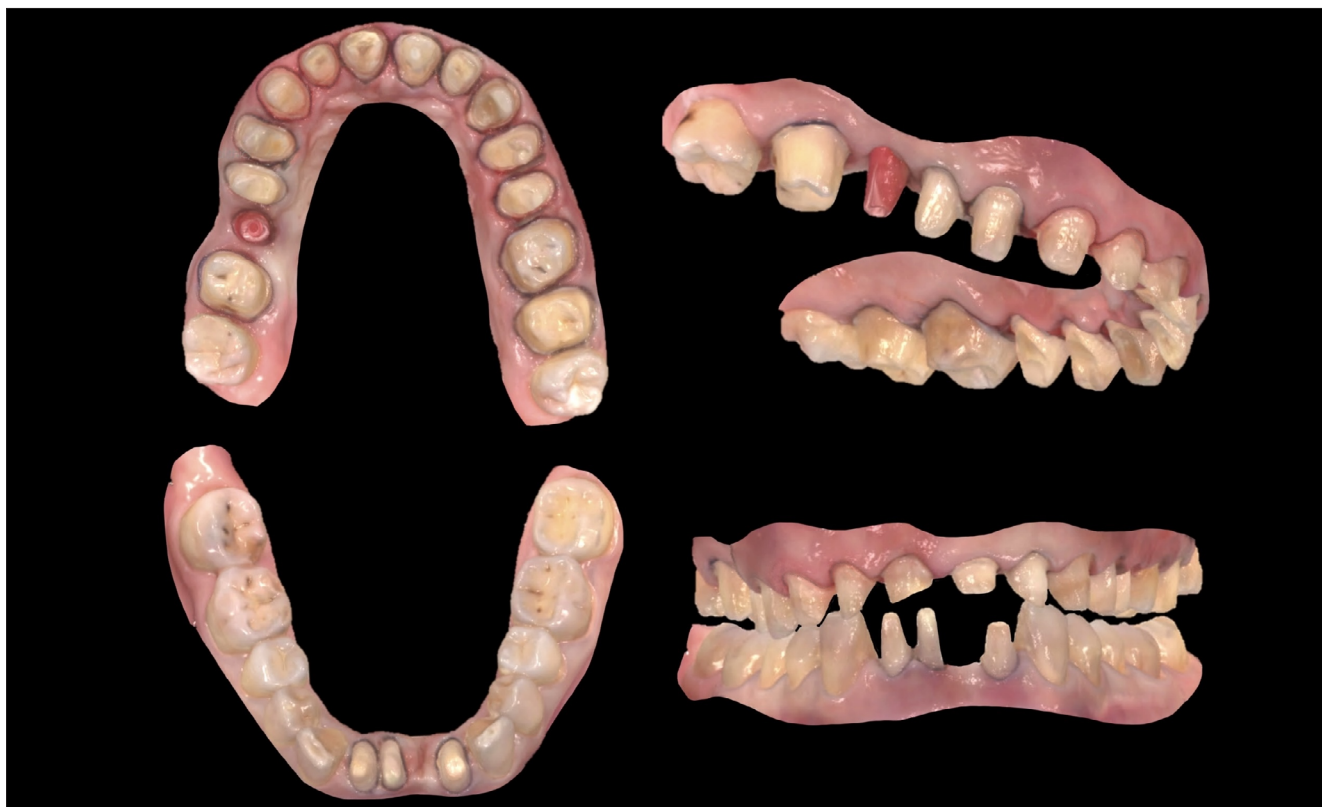4. kép: Az új állcsontreláció rögzítése



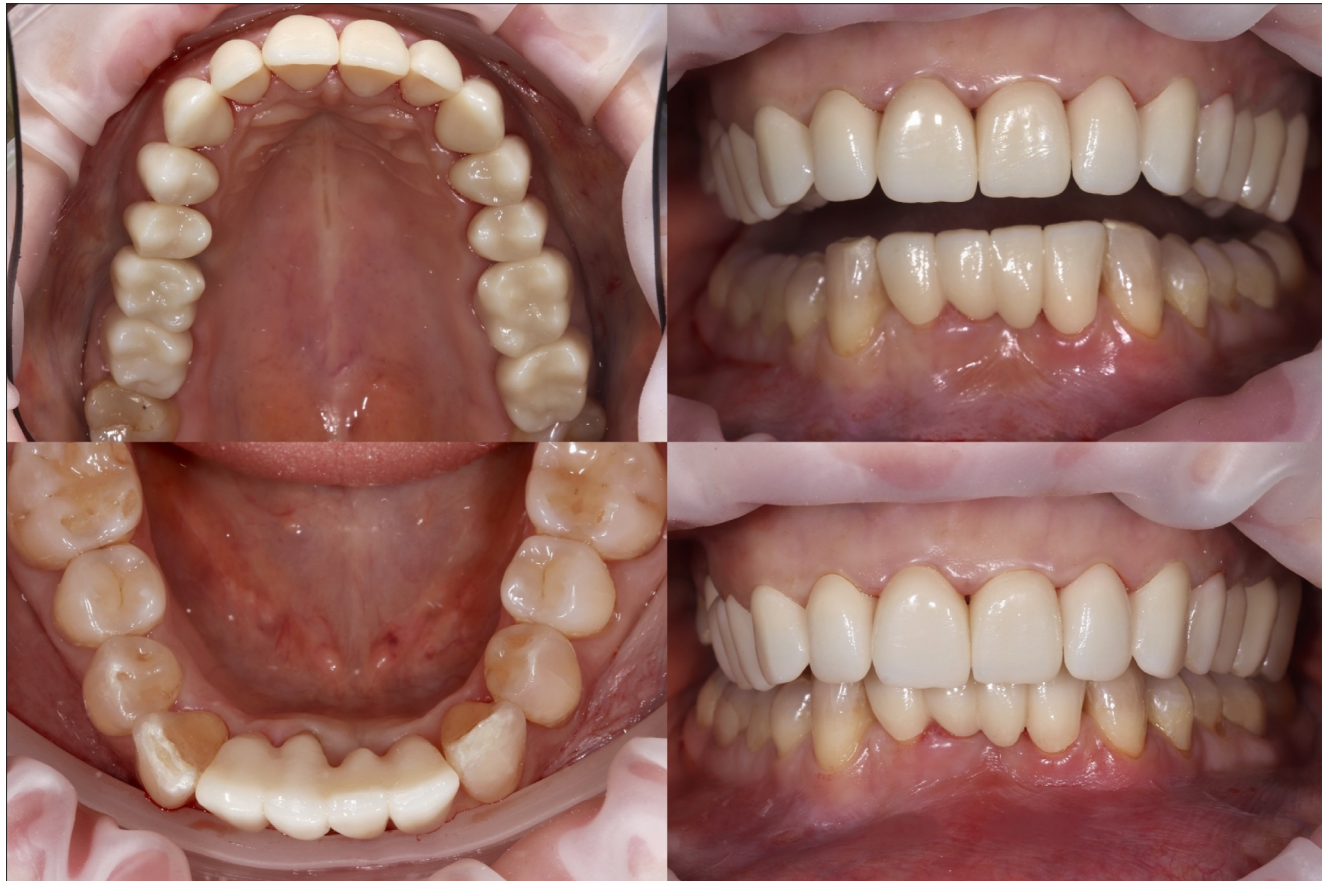5. kép: Smile-design és nyomtatott minta a digitális wax-upról

tett, két félbe vágott mock-up tartotta, amíg az állcsontrelációt rögzítettük a szkener segítségével. Annak érdekében, hogy a végleges fogpótlás a páciens által elfogadott mock-up pontos mása legyen, az ún. „copy-paste dentistry” koncepciót alkalmaztuk [3]. Ennek értelmében a laboratóriumban a digitális wax-upot gingivalis referenciapontok segítségével átmásolták a preparált csontokat tartalmazó precíziós-szituációs szkenerre. Az így módon elkészült végleges terv alapján először polimetilmetakrilátból (PMMA, YAMAHACHI DENTAL, Japán) hosszú távú ideiglenes fogpótlások készültek. A kezdeti három hónapnyi sinterápia lehetővé tette, hogy a páciens a PMMA pótlásokat csak egy hónapig hordja. Az ideiglenes fázis végén is kényelmes és esztétikailag

kielégítő pótlások végül 2M1 fogszínnek megfelelő színű (VITA Linearguide 3D-MASTER, VITA Zahnfabrik, Bad Säckingen, Németország) cirkónium-dioxidból (Zolid Gen-X, Amann Girrbach AG, Koblach, Ausztria) kerültek kimarásra, amiket egy próba alkalmával megfelelőnek találtunk, majd készre kértünk (7. kép). Annak érdekében, hogy csökkentsük az antagonista fogazat kopását, a szakirodalmi ajánlásoknak megfelelően [1, 9], a koronák occlusalis felszínére glaze réteg helyett polírozást kértünk a laboratóriumtól. A koronák végleges rögzítése self-adhesive rezin cementtel történt (SpeedCEM Plus, Ivoclar Vivadent, Schaan, Liechtenstein). A rövid távú kontroll során átadtuk a restaurátum védelmét szolgáló mélyhúzott sánt, megbizonyosodtunk a megfelelő



6. kép: Precíziós-szituációs szkenek



7. kép: Kész fogpótlás



8. kép: Előtte-utána fotók

szájhygiénéről, a fogpótlás funkciójáról és esztétikájáról. Páciensünk félévente professzionális szájhygiénés kezelésen esik át, elégedettségét pedig a végső mosolyfotó kiválóan szemlélteti (8. kép).

Összefoglalás

Az eróziós fogkopás napjainkban egyre gyakrabban előforduló fogazati rendellenesség, amely előrehaladott állapotban nem csak a funkció és az esztétika rovására mehet, de pszichoszociális romláshoz is vezethet. Komplex protetikai ellátása során kiemelten fontos a gnatólógiai szempontok figyelembevétele, ugyanis a kórkép sokszor a harapási magasság csökkenését vonja maga után. A digitális technológiák minél szélesebb körű alkalmazása segíthet a pontosabb és kiszámíthatóbb eredmény elérésében, ezzel növelve páciensünk és magunk elégedettségét is.

Köszönetnyilvánítás

A páciens ellátásában segítséget nyújtott Dr. Joós-Kovács Gellért, és Dr. Borbély Judit, amiért ezúton is köszönetet mondunk.

Irodalom

1. ALJOMARD YRM, ALTUNOK EC, KARA HB: Enamel wear against monolithic zirconia restorations: A meta-analysis and systematic review of in vitro studies. *J Esthet Restor Dent* 2022; 34 (3): 473–489. <https://doi.org/10.1111/jerd.12823>
2. BARTLETT D: A personal perspective and update on erosive tooth wear – 10 years on: Part 2 – Restorative management. *Br Dent J* 2016; 221 (4): 167–171. <https://doi.org/10.1038/sj.bdj.2016.596>
3. COACHMAN C, BOHNER L, JREIGE CS, SESMA N, CALAMITA M: Interdisciplinary guided dentistry, digital quality control, and the “copy-paste” concepts. *J Esthet Restor Dent* 2021; 33 (7): 982–991. <https://doi.org/10.1111/jerd.12736>
4. DONOVAN T, NGUYEN-NGOC C, ABD ALRAHEAM I, IRUSA K: Contemporary diagnosis and management of dental erosion. *J Esthet Restor Dent* 2021; 33 (1): 78–87. <https://doi.org/10.1111/jerd.12706>
5. PICOS AM, PETEAN I, PICOS A, DADARLAT-POP A, RACHISAN AL, TOMSA AM, et al: Atomic force microscopy analysis of the surface alterations of enamel, dentin, composite and ceramic materials exposed to low oral pH in GERD. *Exp Ther Med* 2021; 22 (1): 673. <https://doi.org/10.3892/etm.2021.10105>
6. ROSTEN A, NEWTON T: The impact of bulimia nervosa on oral health: A review of the literature. *Br Dent J* 2017; 223 (7): 533–539. <https://doi.org/10.1038/sj.bdj.2017.837>
7. SCHLUETER N, AMAECHI BT, BARTLETT D, BUZALAF MAR, CARVALHO TS, GANSS C, et al: Terminology of Erosive Tooth Wear: Consensus Report of a Workshop Organized by the ORCA and the Cariology Research Group of the IADR. *Caries Res* 2020; 54 (1): 2–6. <https://doi.org/10.1159/000503308>
8. SCHLUETER N, LUKA B: Erosive tooth wear – a review on global prevalence and on its prevalence in risk groups. *Br Dent J* 2018; 224 (5): 364–370. <https://doi.org/10.1038/sj.bdj.2018.167>
9. SUN S, LIANG R, REN J, XU Y, ZHAO Y, MENG H: [Influence of polishing and glazing on the wear of zirconia and enamel]. *Zhonghua Kou Qiang Yi Xue Za Zhi*, 2016; 51 (5): 300–304. DOI: 10.3760/cma.j.issn.1002-0098.2016.05.010

TAJTI P, GERBER G, HERMANN P, SCHMIDT P

Complex rehabilitation of erosive tooth wear with digital workflows

Introduction: Erosive tooth wear, caused by a combination of exogenous and endogenous factors, affects both the appearance and function of the entire dentition. Early diagnosis and treatment are crucial as the condition affects 30–45% of the population and can result in the destruction of teeth, necessitating complex prosthetic rehabilitation.

Case report: Our 39-year-old patient visited the Department of Prosthodontics at Semmelweis University to have her substantially worn teeth restored, which resulted in significant psychosocial deterioration. The pre-prosthetic treatment plan included patient education, motivation, professional oral hygiene treatment, and initial Michigan splint therapy to acclimate the neuromuscular system to the increased occlusal vertical dimension. Michigan splint was fabricated chairside by building up a deep-drawn splint with self-curing acrylic resin. After three months of splint therapy, the process of creating the definitive restoration began. A gothic-arch device was used to determine the vertical and horizontal relationship of the jawbones. A digital face bow was used to establish the relationship between the upper jaw and the rotational axis as well as the individual angle values. Then, both jawbones were scanned with an intraoral scanner. A digital smile design was created and used for the design of the digital wax-up, which was then 3D printed to create a model. The patient tried on the mock-up diagnostic pattern made of self-curing acrylic. The height and appearance of the mock-up were satisfactory; therefore, tooth preparation could begin. After the preparation of the teeth digital impressions were taken. A newly created mock-up that fits the prepared teeth held the bite height while the jaw relation was scanned. To ensure that the final restoration was an exact copy of the accepted mock-up, the “copy-paste dentistry” concept was used. Long-term temporary restorations were made of polymethyl methacrylate and were worn for one month. After the temporary phase, restorations were milled from zirconia and luted with self-adhesive resin cement.

Summary: Erosive tooth wear occurs more and more frequently these days, which can not only affect function and aesthetics but can also lead to psychosocial deterioration. During complex prosthetic rehabilitation, gnathological aspects must be taken into account. Digital technologies could help create more predictable outcomes, increasing patient satisfaction.

Keywords: tooth wear, tooth erosion, splints, zirconium oxide, prosthodontics, digital technologies, bulimia