

Semmelweis Egyetem, Fogorvostudományi Kar, Helyreállító Fogászati és Endodonciai Klinika

Psoriasis kórképpel rendelkező páciens protetikai ellátása digitális munkafolyamattal

DR. VÁG JÁNOS, DR. MIKECS BARBARA

Bevezetés: Az irodalmi adatok szerint a nem kezelt psoriasisban szenvedő betegeknek szignifikánsan magasabb számban fordulnak elő az egyes fogászati kórképek.

Esetismertetés: A jelen esetbemutatásban szereplő 58 éves páciens psoriasisban szenvedett, amely miatt biológiai terápiában részesült. Az anamnézisében egyéb befolyásoló tényező nem szerepelt. 2022-ben kereste fel a Semmelweis Egyetem Helyreállító Fogászati és Endodonciai Klinikáját végleges fogpótlásának elkészítése céljából. A jobb felső posterior régióba egy 4 tagú CAD/CAM technológiával előállított híd készült. Az anterior régióban a páciens 3 implantátummal rendelkezett, az 13, 11 és 21 helyén, ide 5 tagú csavaros rögzítésű hídpótlás készült titánbázissal. A viselt fogpótlás eltávolítása és a pillérfogak vállas előkészítése után a beültetett implantátumokba a scanbodyk lettek rögzítve. Ezt követően elkészült a precíziós-szituációs és az antagonista scan. Az ideiglenes pótlásokkal kialakított stabil occlusiós helyzet felhasználásra került a végső interkuspdatios pozíció kialakításához. Az elkészült fogpótlások először a 3D nyomtatott mintán, majd szájbán kerültek ellenőrzésre. A fogpótlások pontos illeszkedése röntgenfelvételeken lett ellenőrizve.

Összefoglalás: A digitális munkafolyamat napjainkban gyors és pontos eljárás, mind a fogakon rögzülő, mind az implantátumokon elhorgonyozott fogpótlások esetében.

Kulcsszavak: psoriasis, digitális munkafolyamat, implantátum, cirkónium-dioxid

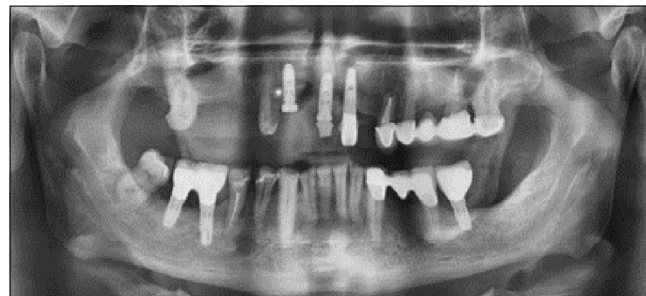
Bevezetés

A psoriasis a nyugati országok lakosságának megközelítőleg 2–4%-át érinti [1]. A psoriasis egy gyulladásozó bőrbetegség, mely elsősorban a genetikai hajlamtól és az öregedéstől függ [2], társulhat szív-érrendszeri megbetegedéssel, depresszív megbetegedéssel és arthritissel is [3]. Az okai nem teljesen ismertek, azonban számos kockázati tényezőt azonosítottak, mint például a stressz, dohányzás, elhízás, túlzott alkoholfogyasztás [4]. Kwak és mtsai [5] kohorszvizsgálatban figyelték meg a psoriasisban szenvedő páciensek fogászati megbetegedéseinek előfordulását: a cariest, pulpalis-, periapicalis- és parodontális laesiókat figyelembe véve. Szignifikánsan nagyobb számban fordultak elő ezek a fogászati kóros állapotok psoriasisban szenvedő pácienseknél, mint a kontrollcsoportban, azonban kiemelték, hogy az antipsoriaticus kezelésben részesülőknél ez nem volt szignifikáns.

Esetismertetés

Anamnézis

Az 58 éves férfi páciens 2022-ben jelentkezett a Semmelweis Egyetem Helyreállító Fogászati és Endodon-



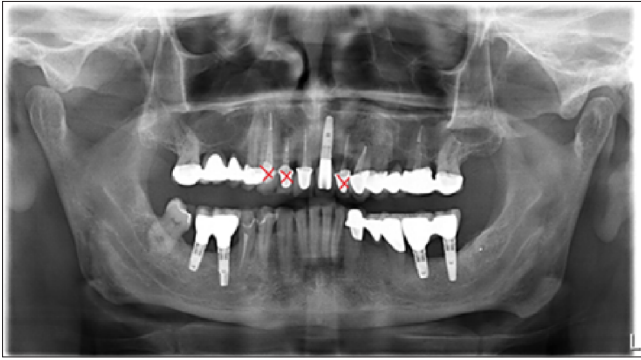
1. kép: Kiindulási, 2022-ben készült orthopantomogram-felvétel

ciai Klinikáján végleges fogpótlásának elkészítése céljából (1. kép). Egészségre káros szokásai nem voltak. A páciens psoriasisban szenvedett. A betegsége miatt biológiai terápiában részesült, Hyrimoz® injekciót kapott, melynek adalimumab a hatóanyaga, amely TNF-alfa gátló [6]. A páciens elmondása szerint a több éve panaszmentes, gyógyultnak minősített felső front gyökérkezelt fogainak (13, 12, 22) eltávolítása a biológiai terápia megkezdését követően vált szükségessé. Egy 2017-ben készült orthopantomogram-felvételen és egy periapicalis röntgenfelvételen láthatóak voltak a periapicalis laesiók (2., 3. kép). A fogpótlás készítésének menetét a psoriasis nem befolyásolta.

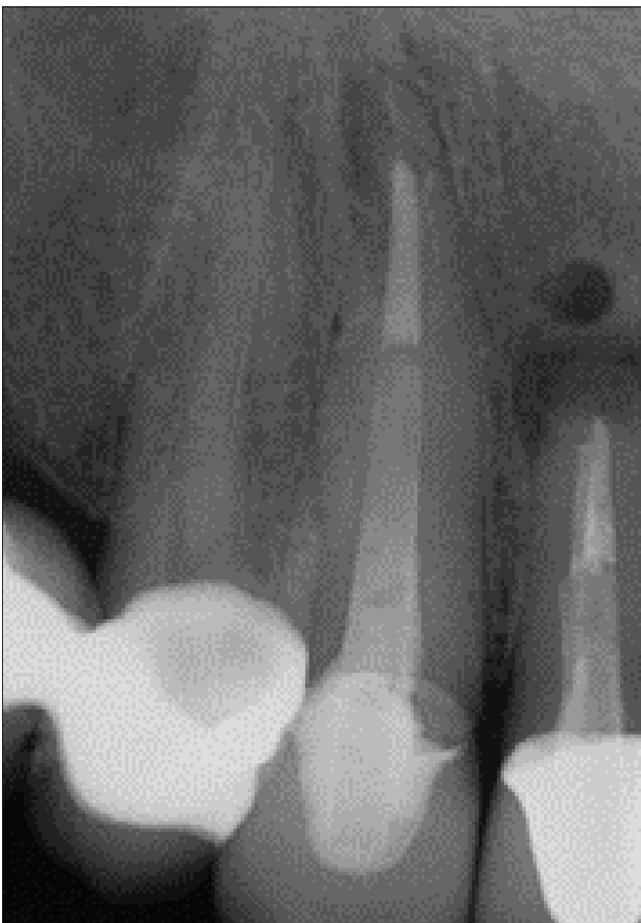Érkezett: 2024. február 3.

Elfogadva: 2024. március 12.

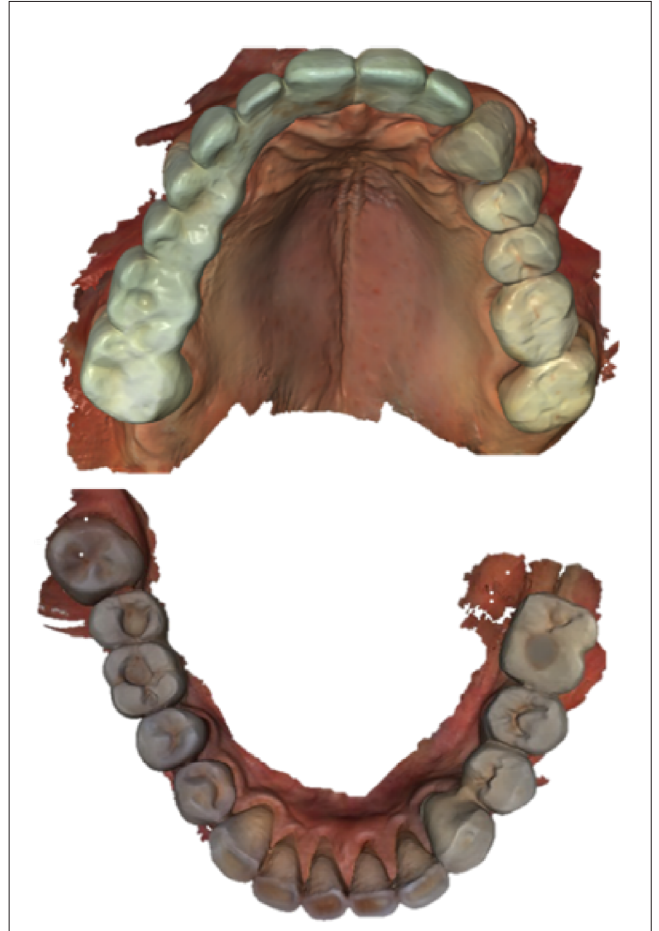DOI <https://doi.org/10.33891/FSZ.117.2.61-67>



2. kép: 2017-ben készült orthopantomogram-felvétel



3. kép: 2017-ben készült periapicalis röntgen-felvétel
14, 13, 12 fogakról

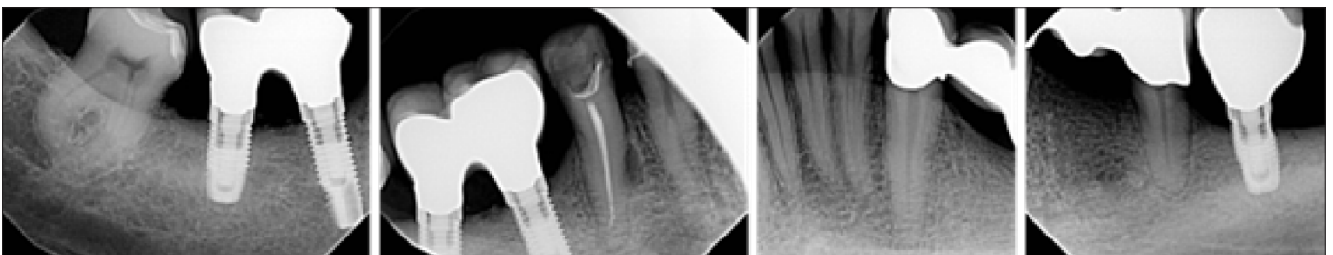

4. kép: Digitális tanulmányi scanek

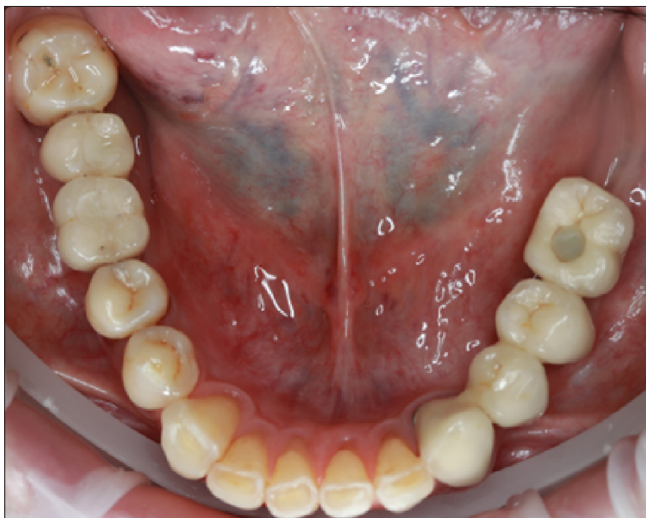
A sztomato-onkológiai szűrés és a temporo-mandibuláris ízület vizsgálata során patológiás elváltozás nem volt megfigyelhető.

Kezelési terv

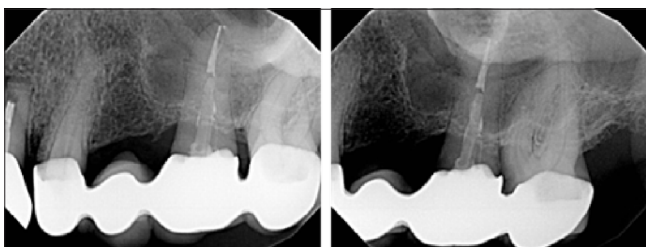A kezelési terv a klinikai vizsgálat, röntgenfelvételek és a digitális tanulmányi scanek (4. kép) alapján készült. A kezelés során minden digitális lenyomat (továbbiakban scan) az Emerald S intraorális scannerrel (Planmeca, Finnország, software version 6.3.5.9.) készült, amely képes akár teljes állcsontra készülő fix fogpótlás lemintázására úgy, hogy a széli záródás 100 µm-en belül marad [7].



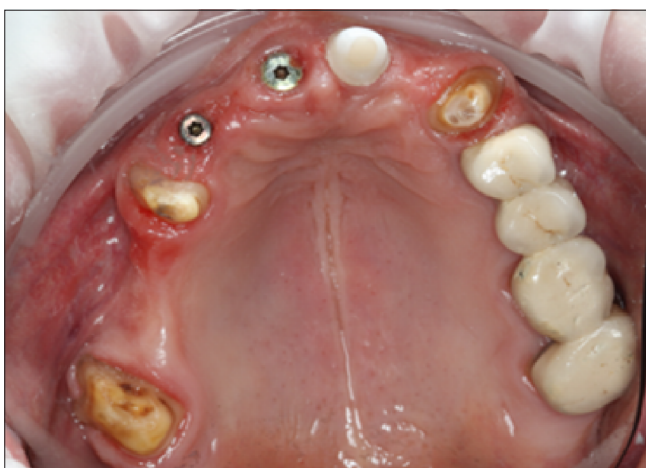5. kép: Alsó állcsontra periapicalis röntgenfelvételek



6. kép: Alsó állcsont kiindulási fotó

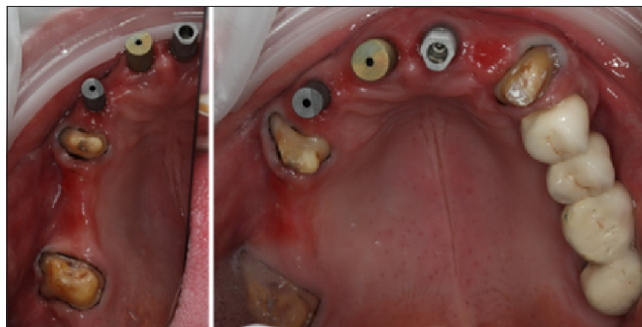


7. kép: Bal felső posterior régió periapicalis röntgenfelvételek

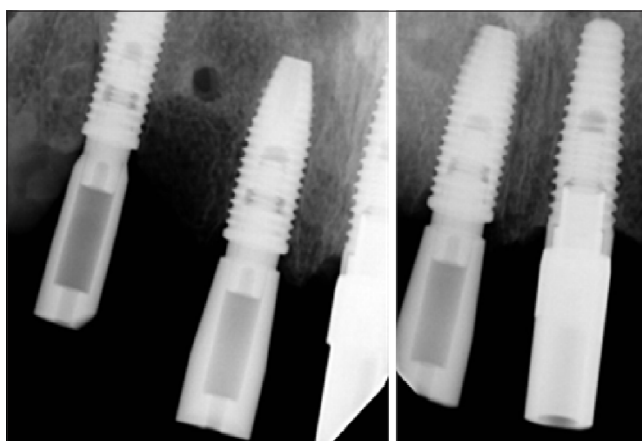

8. kép: Fotó a felső PMMA híd eltávolítása után, 23,21 területén ínformázó csavar, 11 implantátumon egyéni cirkónium-dioxid fej

Az alsó állcsont fogazati statusa alapján nem volt szükséges új fogpótlás készítése, a régi fogpótlások jól zártak, caries, periapicalis laesiók nem voltak detektálhatóak (5., 6. kép). Az alsó állcsont foghiánya a Fábán- és Fejérdy-féle részleges foghiányok osztályozása alapján 2B osztályba tartozott, de az implantátum behelyezést követően (47, 46, 36, 37 helyére) 1A-ként lett ellátva.



9. kép: Felső állcsont fotó a preparált csomokról és scanbodykról

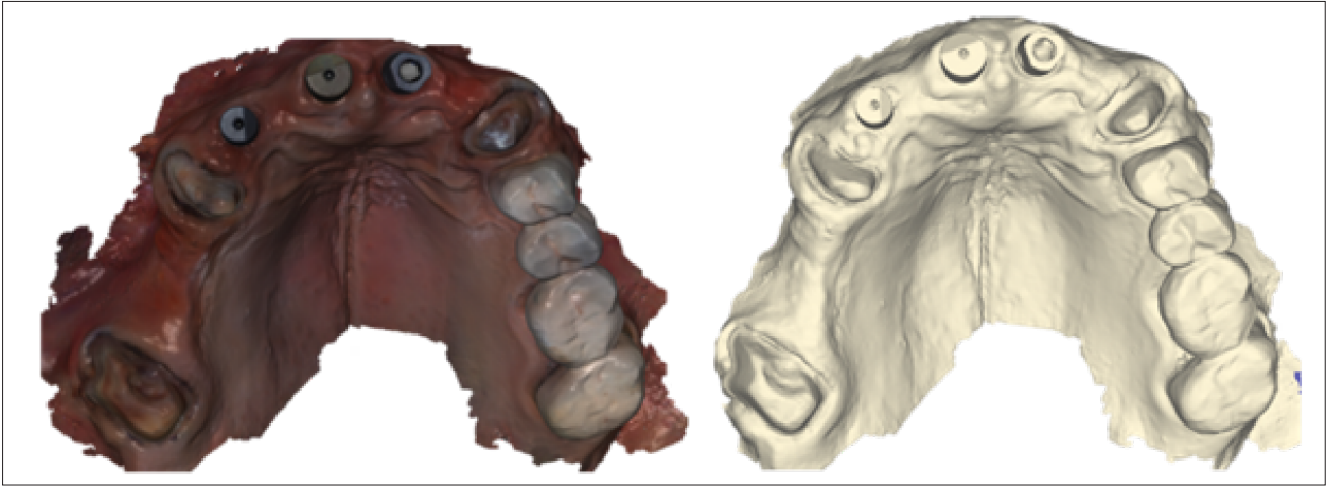


10. kép: Sacnbodyk illeszkedésének ellenőrzése röntgenfelvételen

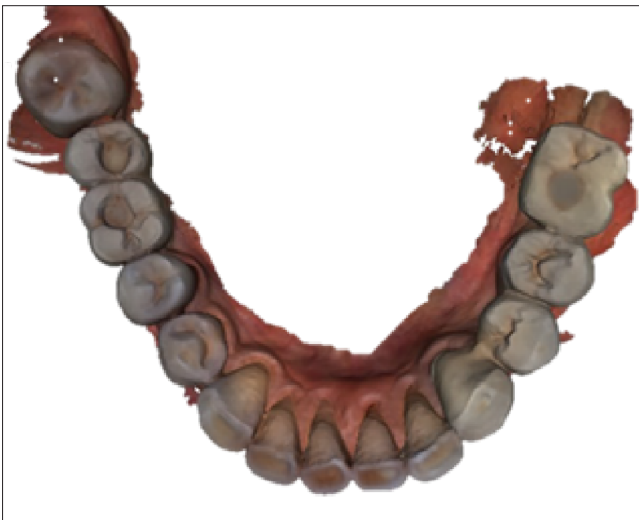A felső állcsont Fábán- és Fejérdy-féle részleges foghiányok osztályozása alapján 1B osztályba tartozott, melyet az implantátumok behelyezését követően 1A osztályként lehetett ellátni. A felső állcsonton a jobb felső posterior és az anterior régióban az implantátumok gyógyulási ideje alatt a páciens ideiglenes fogpótlást hordott. A bal felső posterior régió 4 tagú fémkerámia fogpótlása (24-X-26-27) mind radiológiai, mind klinikai vizsgálat alapján megfelelő volt (7. kép).

Mivel az anterior régió esztétikailag kiemelten fontos, ezért fémmentes fogpótlások lettek tervezve, felhasználva az új osseointegrált implantátumokat. A páciens ellátása során a jobb felső posterior régióban a nagyobb foghiány miatt, az esztétikai mellett, a mechanikai és funkcionális szempontok indokolták a CAD/CAM technológiával készülő monolitikus full kontúr cirkónium-dioxid fogpótlások készítését. Ez elfogadható alternatívája a posterior régióban hagyományosan alkalmazott fémkerámia fogpótlásoknak [8].

A jobb felső posterior régióba egy 4 tagú CAD/CAM technológiával készülő monolitikus full kontúr cirkónium-dioxid híd (17-X-X-14), míg a front régióba egy 5 tagú csavaros rögzítésű CAD/CAM technológiával készülő monolitikus full kontúr cirkónium-dioxid híd titán bázissal (13-X-11-21-X) került tervezésre. Továbbá a 23 fogra egy szülő CAD/CAM technológiával készülő monolitikus full kontúr cirkónium-dioxid korona lett tervezve.



11. kép: Felső precíziós-szituációs scan

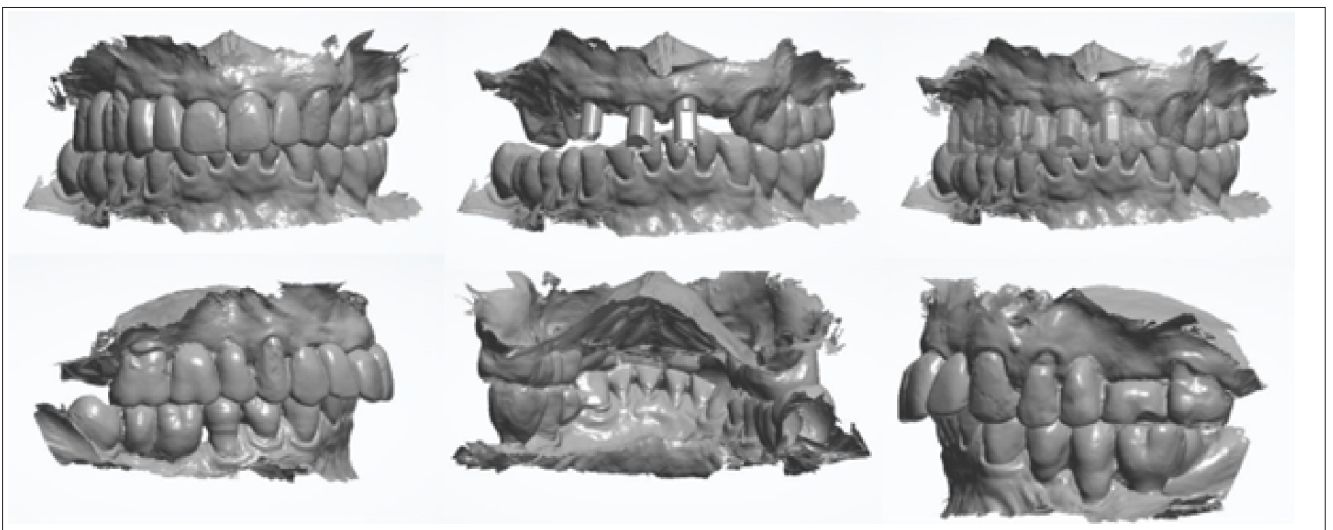


12. kép: Alsó antagonista scan

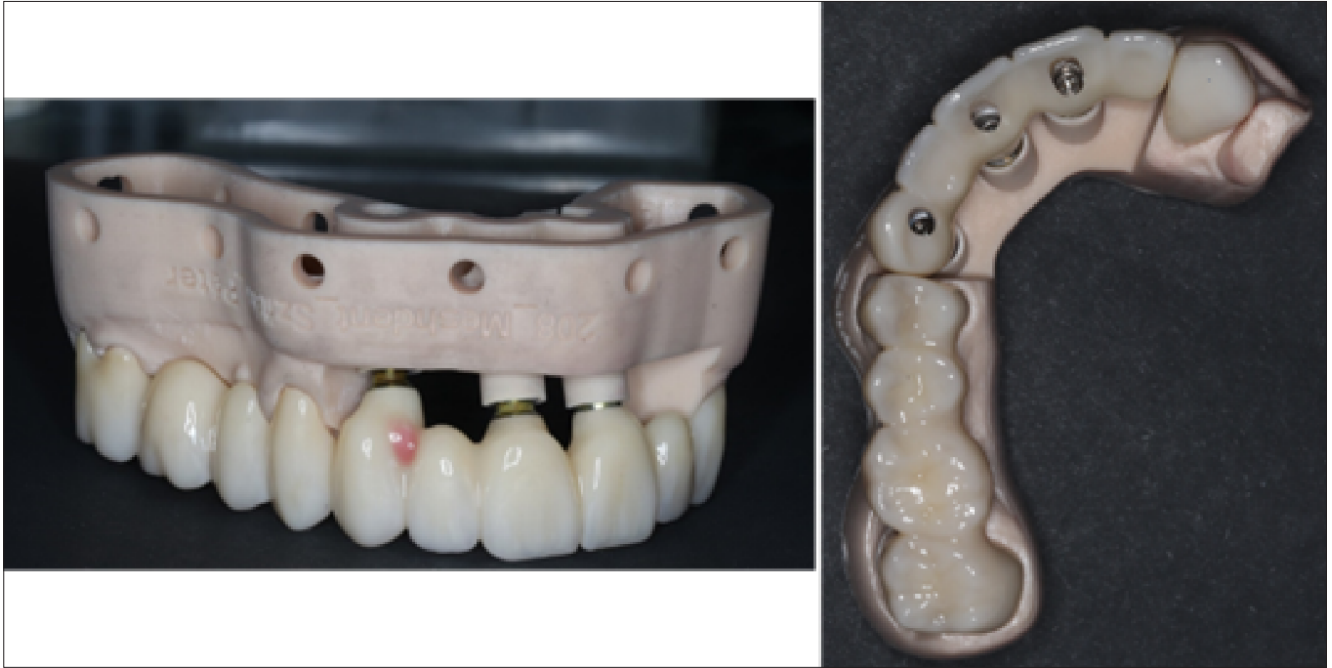Kezelés menete

Miután a pácienssel a kezelőorvos megbeszélte a kezelési tervet, azt a páciens elfogadta. A páciens instruálva, motiválva lett és professzionális szájhygiénés kezelést kapott, mely supra- és subgingivalis depurálásból és polírozásból állt. A szájhygiéné megfelelő volt, a beteg kezelt parodontitissel rendelkezett, folyamatos parodontológiai fenntartó terápiában részesült parodontológus szakorvos által.

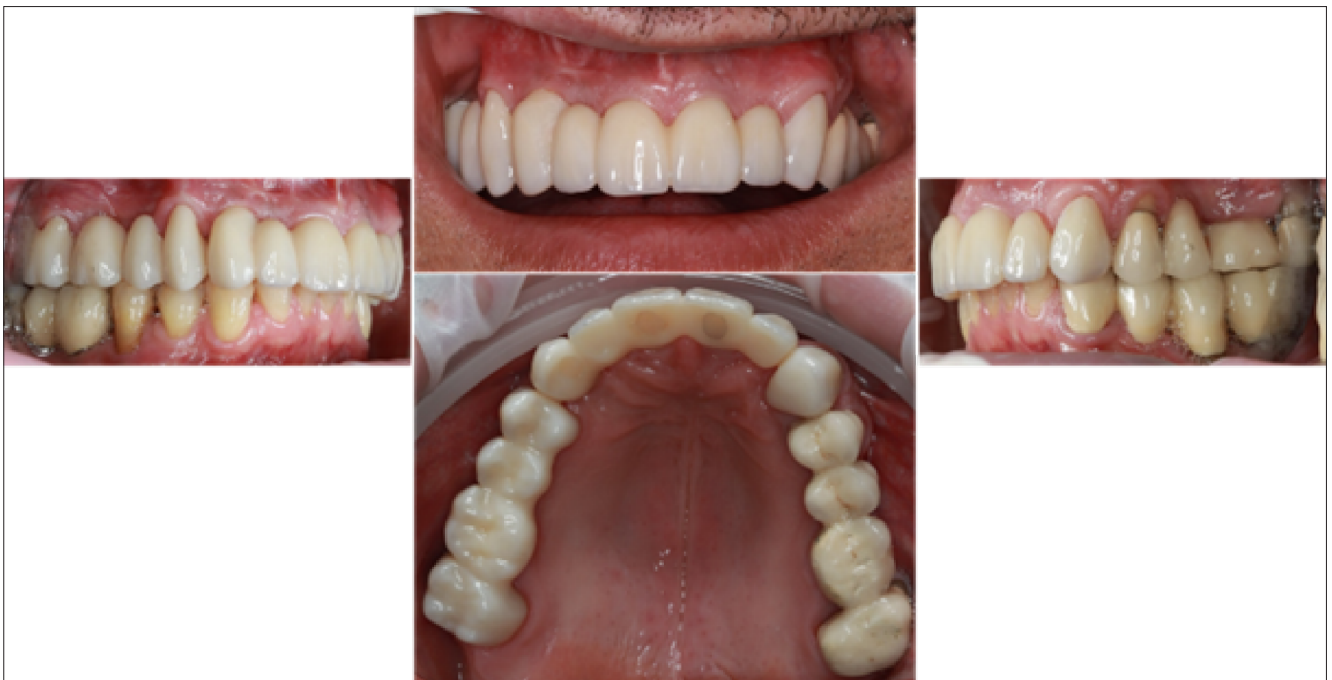Az eltávolított frontfogak miatt a páciens 13, 11, 21 helyén Nobel Replace (Nobel Biocare™, Zürich, Switzerland) implantátumokat kapott. Az osseointegratio ideje alatt a páciens a felső állcsonton egy 9 tagú vegyes elhorgonyzású ideiglenes polimetil-metakrilát (PMMA) fogpótlást viselt (17-X-X-14-X-X-X-21I-X). A vegyes elhorgonyzásban csak a 21 helyére behelyezett implantátum (Nobel Replace Tri-channel Regular Platform 4,3 × 13 mm) (Nobel Biocare™, Zürich, Switzerland) vett



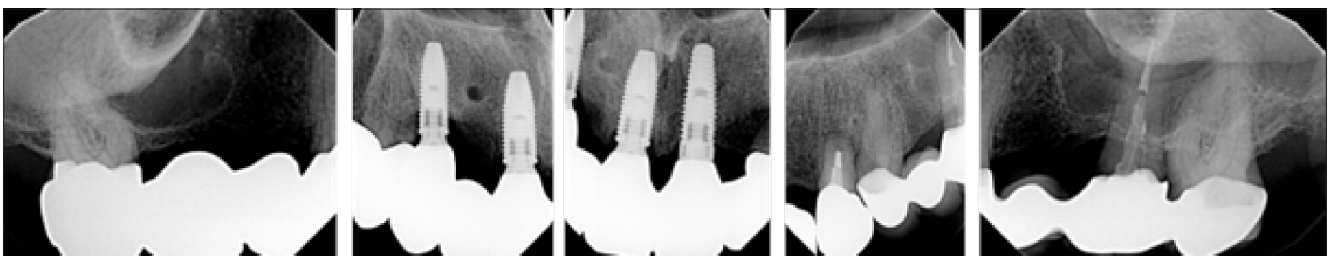
13. kép: IKP rögzítése



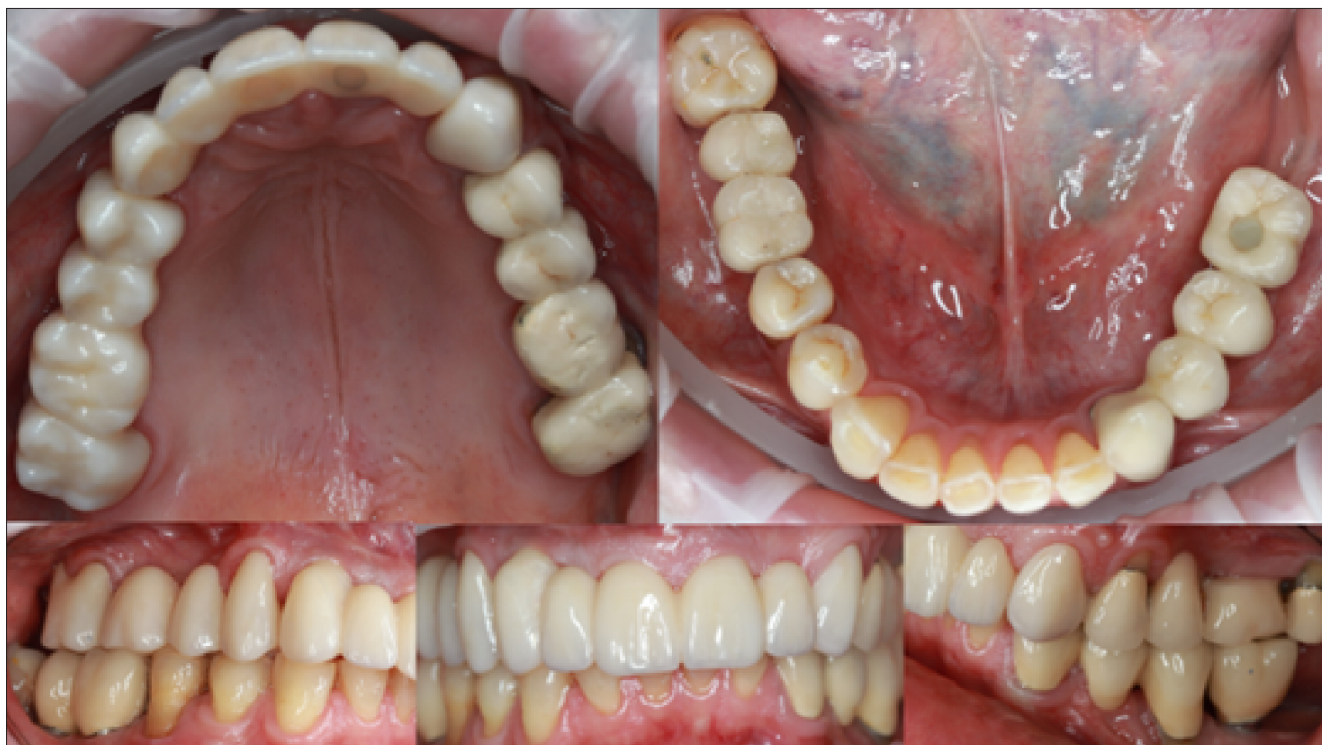14. kép: Az elkészült fogpótlások 3D nyomtatott mintán



15. kép: Fotók az elkészült fogpótlások átadása után



16. kép: Átadás után készült periapicalis kontroll röntgenfelvételek a felső állcsonttól



17. kép: Az éves kontroll alkalmával készült szájfotók

részt az implantátumok közül, melyen csavaros rögzítésű Nobel Replace egyéni cirkónium-dioxid fej volt található (8. kép). 11 (Nobel Parallel Conical Connection NP 3,75 × 11,5 mm) (Nobel Biocare™, Zürich, Switzerland) és 13 (Nobel Parallel Conical Connection NP 4,3 × 11,5 mm) (Nobel Biocare™, Zürich, Switzerland) helyére behelyezett implantátumok gyári ínyformázó csavarral voltak ellátva, amelyek nem érintkeztek a PMMA híddal.

Miután a PMMA híd és a 23 szőlő fémkerámia korona eltávolításra kerültek, a csontok chamfer-vállasan elő lettek készítve, érintett fogak: 17, 14, 23; az 13, 11, 21 fogak helyére behelyezett implantátum testekbe a Mesh-Dent Digitális Fogtechnika által gyártott egyéni scanbodyk csavarosan lettek rögzítve. Ezek Grade 5 típusú titán ötvözetből készültek, scanneléshez optimalizált formával rendelkeztek és gyári (Elos Medtech AB) csavarokkal rögzültek. A felületüket homokfújással kezelték, hogy ne csökkentsék a fényreflexiót scannelés közben. Az optimalizált méretű scanbodyk és analógok CAD könyvtárai integrálva lettek a fogtechnikai CAD/CAM szoftverbe. Ezenkívül anódizálással színezték őket, hogy az implantátum típusa egyértelműen beazonosítható legyen (9. kép). A scanbodyk újra tervezésére és gyártására azért volt szükség, mert sok gyártó esetében a virtuálisan megtervezett scanbody CAD könyvtárak és a fizikai scanbodyk között eltérések vannak, kisebb vagy nagyobb ofszettel rendelkeznek. Sokszor az elfordulás gátlás az implantátum platformon (Hex) sem reprodukálható. Továbbá sok rendszerrel két részből áll a scanbody, ami további pontatlansághoz vezethet, főleg ha műanyagból készült, ezek többsége nem is autoklávozható. A scanbodyk pon-

tos illeszkedését az implantátum csatlakozó felületén röntgenfelvétellel is ellenőriztük (10. kép).

Miután megbizonyosodtunk a scanbodyk pontos illeszkedéséről, a scannelés miatti jobb ráláthatóság érdekében #00 méretű sulcustágító fonalak (Ultrapak, Ultradent Products Inc., South Jordan, Utah, USA) kerültek behelyezésre a preparált fogcsonkokhoz, majd a felső fogívről precíziós-szituációs scan (11. kép) és az alsó fogívről antagonista scan készült (12. kép). Mivel az ideiglenes fogpótlások által a páciens stabil occlusió helyzetben rendelkezett, ezért a laboratóriumi CAD/CAM tervező szoftver (3Shape Dental System, verzió: 2021-1 2.21.2.2., Kopenhága, Dánia) segítségével a kiindulási tanulmányi scan felhasználásra került a végleges intercuspidációs helyzet kialakításához (13. kép). A páciens az ideiglenes fogpótlások fogformájával is elégedett volt, ezért a végleges fogpótlások formájának kialakításánál is a tanulmányi scan lett alapul véve.

A kész fogpótlások 3D nyomtatott mintán érkeztek. A fogpótlás esetleges hibás illeszkedéséből a mintán a gyártás során keletkezett hibákat lehet ellenőrizni (14. kép). A fogpótlás szájba helyezése után ellenőriztük az illeszkedést, occlusiót és esztétikát. Az occlusio és a szemfogvezetés megléte 8 µm-es artikulációs fóliával lett ellenőrizve, korrekcióra nem volt szükség. A páciens tükörben nézte meg a szájba helyezett fogpótlásokat; elégedett volt az elkészült fogpótlások esztétikájával. A fogpótlások véglegesen rögzítésre kerültek. A jobb felső híd és 23 szőlő korona üvegeionomer cementtel (Ketac Cem, 3M ESPE, Seefeld, Németország), míg az implantátumokon elhorgonyzott híd csa-

varosan lett rögzítve 35 Ncm-rel, a csavarbemenetek pedig teflonszalaggal és kompozit tömőanyaggal (Filtek Z250 Universal Restorative, 3M Company, St. Paul, Minnesota, USA) lettek fedve (15. kép).

A kezelőorvos a páciens figyelmét felhívta a fogpótlások megfelelő tisztítására, különös tekintettel a fogköztisztításra. Az implantátumokon elhorgonyzott hídról kontrollröntgen is készült (16. kép). A rövid távú kontroll során a páciens nem számolt be semmilyen diszkomfort érzésről, gingivitisre utaló jel nem volt. A páciensnek ismételtelen hangsúlyoztuk a helyes szájápolás fontosságát. A hosszú távú, éves kontroll során is panaszmentes volt a páciens, a fogpótlások továbbra is megfelelően működtek (17. kép).

Összefoglalás

Napjainkban egyre több páciens részesül biológiai terápiában. Mivel ezek a páciensek immunszuppresszántaknak tekintendők, ezért különös körülményt igényel az ellátásuk. Jelen protetikai kezelést a psoriasis fennállása és annak terápiája nem befolyásolta, azonban vérzéssel járó, illetve csontot érintő beavatkozások során érdemes tisztában lennünk a lehetséges szövődményekkel, amelyekre a páciens figyelmét is fel kell hívni. Fontos, hogy a felmerülő invazív fogászati kezeléseket együttműködve végezzük a páciens alapbetegségének kezelőorvosával. Az introrális scannerek pontossága sokat fejlődött az elmúlt években, így a teljes digitális munkafolyamat mind a fogakon elhorgonyzott, mind az implantátumokon elhorgonyzott fogpótlás esetén sikerrel alkalmazható [9].

Irodalom

1. KURD SK, GELFAND JM: The prevalence of previously diagnosed and undiagnosed psoriasis in US adults: results from NHANES 2003–2004. *J Am Acad Dermatol* 2009; 60 (2): 218–224. <https://doi.org/10.1016/j.jaad.2008.09.022>
2. PETIT RG, et al: Psoriasis: From Pathogenesis to Pharmacological and Nano-Technological-Based Therapeutics. *Int J Mol Sci* 2021; 22 (9): 4983. <https://doi.org/10.3390/ijms22094983>
3. GRIFFITHS CE, BARKER JN: Pathogenesis and clinical features of psoriasis. *Lancet* 2007; 370 (9583): 263–271. [https://doi.org/10.1016/S0140-6736\(07\)61128-3](https://doi.org/10.1016/S0140-6736(07)61128-3)
4. HUERTA C, RIVERO E, RODRÍGUEZ LA: Incidence and risk factors for psoriasis in the general population. *Arch Dermatol* 2007; 143 (12): 1559–1565. <https://doi.org/10.1001/archderm.143.12.1559>
5. KWAK EJ, et al: Increased dental comorbidities in patients with psoriasis: a nationwide population-based cohort study in Korea. *Clin Exp Dermatol* 2023; 48 (12): 1347–1353. <https://doi.org/10.1093/ced/llad286>
6. JULLIEN D, PRINZ JC, NESTLE FO: Immunogenicity of biotherapy used in psoriasis: the science behind the scenes. *J Invest Dermatol* 2015; 135 (1): 31–38. <https://doi.org/10.1038/jid.2014.295>
7. VÁG J, et al: Application of the virtual-fit method for fixed complete denture cases designed on intraoral scans: Effect of cement spacing. *J Dent* 2023; 104780. <https://doi.org/10.1016/j.jdent.2023.104780>
8. GUNCU MB, et al: Performance of high-translucent zirconia CAD/CAM fixed dental prostheses using a digital workflow: A clinical study up to 6 years. *J Dent Sci* 2023; 18 (1): 44–49. <https://doi.org/10.1016/j.jds.2022.07.023>
9. VITAI V, et al: Evaluation of the accuracy of intraoral scanners for complete-arch scanning: A systematic review and network meta-analysis. *J Dent* 2023; 137: 104636. <https://doi.org/10.1016/j.jdent.2023.104636>

Original article

VÁG J, MIKECS B

Prosthetic treatment of a patient with psoriasis using digital workflow

Introduction: Psoriasis is an inflammatory skin disease mainly caused by genetic factors and age. Several risk factors have been identified: stress, smoking, excessive alcohol consumption, and obesity. Patients with psoriasis who were not treated in the literature had a significantly higher incidence of certain dental pathological conditions.

Case report: The 58-year-old patient in this case report suffers from psoriasis, for which he is receiving biological therapy. He had no other influencing factors in his medical history. In 2022, he visited the Department of Restorative Dentistry and Endodontics of Semmelweis University to prepare his permanent prosthesis. Two prostheses made with digital workflow were indicated for the maxilla. Both restorations were made of monolithic full-contour zirconia. For the upper right posterior region, a 4-unit bridge was produced using CAD/CAM technology with the abutment teeth of 17 and 14. In the anterior region, the patient had three implants (13, 11, and 21), therefore, a 5-unit screw-retained bridge restoration with a titanium base was designed. After removing the temporary prosthesis, the abutment teeth were shoulder-prepared, and the scanbodies were fixed into the implants, followed by the precision-situational and antagonistic scans. Before scanning, the exact fit of the scanbodies was also checked on radiographs. The habitual bite was retained and transferred to the final intercuspid position using the software used. The finished dentures were first checked on the 3D-printed model and then tried in the mouth. The bridge is anchored on the implants by one screw for checking the passive fit in radiographs. Then the bridge was fixed by all screws using 35Ncm. The patient did not report any discomfort during the short and long-term check-ups, the prostheses functioned well, and the patient maintained good oral hygiene.

Conclusion: Nowadays, digital workflow is a predictable procedure for fixed and implant-anchored restorations. Patients undergoing biological therapy are treated with particular care; it is always essential to consult the patient's primary care physician, especially when invasive procedures are involved.

Keywords: psoriasis, implant, digital workflow, zirconia