

Semmelweis Egyetem Fogorvostudományi Kar, Parodontológiai Klinika*
Semmelweis Egyetem Fogorvostudományi Kar Gyermekfogászati és Fogszabályozási Klinika**

Fiatalkori hidantion terápia okozta ínyszerplázis kombinált parodontális sebész-ortodontiai kezelése

Esetismertetés és irodalmi összefoglalás

DR. TARI NÓRA*, DR. FÁBIÁN GÁBOR**, DR. KAÁN MIKLÓS**, DR. GERA ISTVÁN*

A közlemény célja bemutatni egy hidantoin származékkal kezelt 14 éves kislány súlyos ínyszerplázis esetét, teljeskörű parodontális és fogszabályozó kezelésének menetét és eredményét, valamint áttekinteni a gyógyszer okozta ínyszerplázisok feltételezett patomechanizmusának irodalmát.

Az ínyszerplázis gyakori mellékhatása több krónikusan alkalmazott gyógyszernek. Korábban gyakori volt epilepsziás gyermekek hidantoin származékok okozta fibrotikus ínyszerplázis, viszont a terápia protokollok változása következtében az utóbbi években már alig találkozhatunk ilyen fiatal epilepsziás pácienssel. Ezért tartjuk érdemesnek egy hidantoin származékkal kezelt epilepsziás kislány esetének bemutatását, ahol a közel 6 éves komplex parodontális és fogszabályozó kezeléssel sikerült visszaadni a kislány életkedvét, önbecsülését és javítani pszichés állapotát.

Esetismertetés: Egy 14 éves epilepsziás leánygyermek 2013-ban jelentkezett súlyos, mind a két állcsontra kiterjedő, homogén, fibrotikus ínyszerplázissal. A nagyrohamos epilepszia miatt a gyermek nyolcéves kora óta szedett hidantoin származékokat. A jelentős ínyszerplázis korlátozta a fogak előtörését, jelentős fonációs zavart okozott, valamint lelkileg is megterhelte a kis páciens. Helyi érzéstelenítésben a maxilla frontális szextánsában, apicálisan elcsúsztatott le-benyechnikával laterálisan, illetve a mandibulán belső fordított gingivectómiával több lépésben távolítottuk el a fibrotikus ínyszerplázisot. Mivel a ínyszerplázis jelentős mértékben zavarta a fogak előtörését, és a gyermeknek Angle II típusú szkeletális ortodontiai rendellenessége volt, a sebész fázist követően a két felső caninus buccalis ektópiás pozícióját bimaxillaris direktbond készülékkel korrigáltuk, és közel hároméves fogszabályozó kezelést követően, az akkor már 19. életévébe lépő fiatal fogászati-parodontális státusa, okklúziója teljesen rendeződött.

Kulcsszavak: ínyszerplázis, hidantoin, belső fordított gingivectomia, Angle II rendellenesség, bimaxillaris direktbond készülék

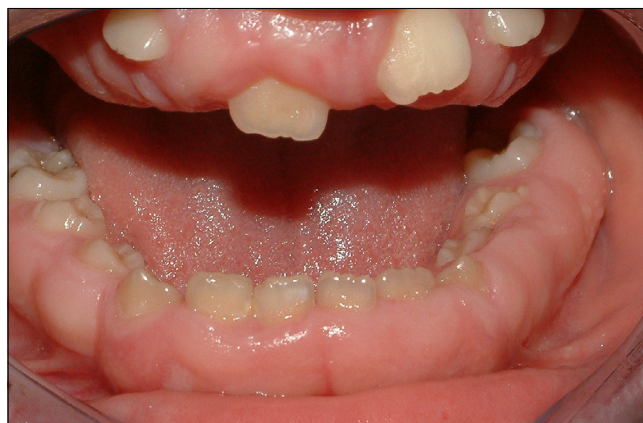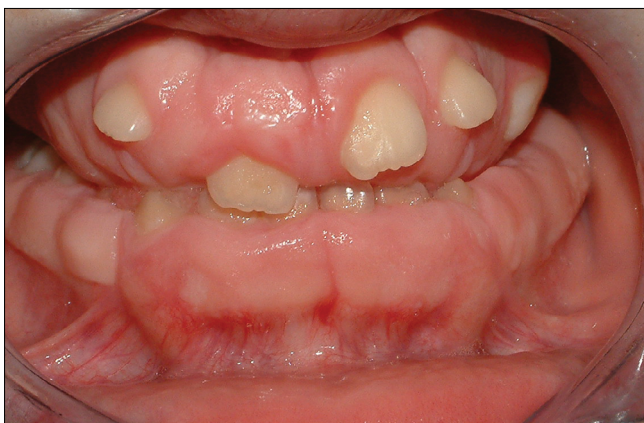Bevezetés

Gyermekkorban viszonylag gyakran találkozhatunk extrém méretű ínyszerplázissal, ez sokszor örökletes, familiális ínyszerplázis eredménye (1. ábra) [16, 19, 45, 52]. Az elmúlt évtizedekben, amíg epilepsziás gyermekek kezelésében a hidantoin származékokat rutinszerűen alkalmazták, gyakori volt serdülő korban az ínyszerplázis, fibrotikus megvastagodása [3, 8, 11, 21, 29]. A terápia protokollok változása következtében az utóbbi években már alig találkozhatunk ilyen fiatal epilepsziás pácienssel. Ugyanakkor a szerv-transzplantáció elterjedése miatt egyre több fiatal, vese vagy egyéb szerv-transzplantáción átesett gyermek szed Calcineurin-antagonista készítményeket (cyclosporin-A, pimecrolimus és tacrolimus) [5, 13, 36]. A vesetranszplantáltak ráadásul, sokszor még Ca⁺⁺-csatornablokkoló vérnyomáscsökkentő szereket is szednek. Mindkettő gyógyszer-család egyik jól ismert mellékhatása az ínyszerplázis (2. ábra) [10, 12], amely ilyen esetben

is papillaris jellegű és elsősorban a bukkális oldalt érinti [32, 36].

A gyógyszer okozta ínyszerplázist először a hidantoin származékok szedésével kapcsolatban 1939-ben Kimball írta le [34]. Később a cyclosporin-A tartós használatát követően számoltak be hasonló mellékhatásokról [13]. A nifedipin okozta ínyszerplázisról az első közlemény 1984-ben jelent meg [37].

Mindhárom gyógyszer-család mellékhatásaként klinikailag hasonló, papillaris jellegű ínyszerplázis alakul ki (2. ábra), ami sokkal inkább érinti a bukkális oldalt, mint az orális ínyszerplázist. A patomechanizmus még a mai napig sem teljesen tisztázott [10]. Úgy tűnik, hogy a három vegyület-család valami módon úgy befolyásolja az ínyszerplázis kötőszövetének normál megújulási folyamatát, hogy lényegesen kevesebb kollagén bomlik le, mint amennyi képződik. Azonban az elmúlt évtized kutatásai sokkal közelebb vittek a gyógyszer okozta ínyszerplázis patomechanizmusának megértéséhez [1, 2, 14, 17, 18, 20, 24].

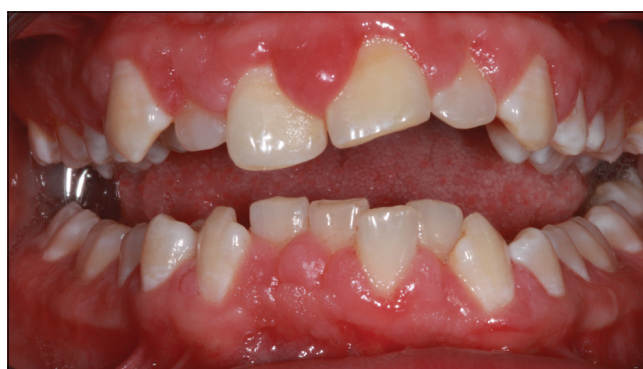

1. ábra: Familiáris örökletes fibromatózis gingivae jellegzetes klinikai képe, egy 14 éves fiú esete

Tudnunk kell, hogy a gingiva kollagénstrómája a csont-hoz hasonló összehangolt átépülési folyamatban vesz részt, de csontszövetektől eltérően mind a kollagén-szintézist, mind pedig az előregedett kollagén lebontását részben, vagy teljes egészében ugyanaz a sejtcsoport, a fibroblastok végzik [27, 58]. Három, látszólag teljesen más kémiai szerkezetű gyógyszer-csoport orális mellékhatása hasonló. Kérdés, hogy a mellékhatásban mi lehet a közös hatásmechanizmus. Az elmúlt évtizedekben számos hipotézis született, ami magyarázatot keresett arra, hogy milyen biokémiai mechanizmusok révén avatkozik be a gyógyszer a gingiva kötőszövet átépülési mechanizmusába [7, 50, 51].

Ma már világos, hogy a három gyógyszer farmakológiai mechanizmusában közös vonás, hogy mindegyik kation-csatorna ($\text{Na}^+/\text{Ca}^{++}$ ion) blokkoló [10, 20, 39]. Már a 80-as években felismerték, hogy a hidantoin gátolja a sejtekben a nyugalmi Na^+ ion-csatornát, és az akciós potenciál lefutása során blokkolja a Na^+ ion-áramlást és a depolarizációt [29]. Hasonlóan kimutatták, hogy a Calcineurin-antagonisták (Cyclosporin-A, tacrolimus) gátolják a Ca^{++} ion-csatornát [15]. A Calcineurin Ca^{++} és calmodium függő szerin/tryonin protein foszfatáz molekula, amely aktiválja a T-sejteket és végül interleukin-2 (IL-2) expressziót vált ki, ami fokozza a T-sejtes immunválaszt [10, 15].

Szövetkultúrákon kimutatták, hogy a hidantoin és Ca-antagonisták gátolják a gingivális fibroblastok Ca^{++} ion felvételét [20]. Mivel a gingivális fibroblastok igen heterogén családot alkotnak, ezek különböző affinitással reagálnak a gyógyszer-mellékhatásra [22, 23, 36, 40, 53]. Igazolt, hogy csak bizonyos fibroblast sejtvonalak reagálnak a Calcineurin-antagonista, hidantoin, vagy Ca-antagonista molekulákra [6, 22, 39]. Ennek magyarázataként feltételezhető, hogy bizonyos genetikai hétér is szerepet játszik a gyógyszer okozta ínyduzzanat etiopatogenezisében [50, 51]. Valóban, klinikailag is, egyes páciensek jobban, mások kevésbé érzékenyek a gyógyszer-mellékhatásra, és vannak olyanok is, akikben tartós kezelés ellenére sem fejlődik ki ínymegnagyobbodás [10, 21, 22, 57, 61].



2. ábra: Cyclosporin-A okozta papillaris típusú ínymegnagyobbodás egy vesetranszplantált 19 éves páciens szájában

Összefoglalva tehát megállapítható, hogy mind a három gyógyszer alapján hasonló támadásponton gátolja a Na^+ vagy Ca^{++} ionok beáramlását a sejtekbe [56]. Azonban kérdés, hogy a gingivális fibroblastok $\text{Ca}^{++}/\text{Na}^+$ -csatorna gátlása milyen módon vezet fokozott kollagén-felszaporodáshoz. Korábban igazolódott, hogy a sejtek folsavfelvétele egy kation-szabályozott csatorna aktivitásától, valamint passzív diffúziótól függ [9, 10]. Így a gingivális fibroblastok csökkent kationcsatorna aktivitása blokkolja az aktív folsavfelvételt, ami a sejtekben folsavhiányt okoz, és ennek révén csökken a sejtek MMP termelése és a kollagenáz aktivitás [14, 25, 55]. A folsavhiánynak már a nyolcvanas években, empirikus úton, komoly jelentőséget tulajdonítottak az ínyduzzanat kifejlődésében, mivel lokális és szisztémás folsavkezeléssel csökkenteni lehetett az ínyduzzanat mértékét [4, 44, 46, 47, 48].

Ugyancsak sok klinikai megfigyelés támasztotta alá azt, hogy a lokális plakk okozta ínygyulladás súlyosbító tényező, és nem sebészi tasakkezeléssel mérsékelni lehet az ínyduzzanatot [28, 41, 50, 51]. Mint köztudott, hisztológiai értelemben nem beszélhetünk teljesen ép, gyulladásmentes ínyről. Még a klinikailag épnek tűnő gingiva szövetében is bizonyos gyulladásos folyamat zajlik, ami ellensúlyozza a dentális biofilm baktériumokat.

Ínygyulladásban fokozódik a gingiva kötőszövetében a mátrix átépülése és a glycosaminoglycans (GAGs) szintézise. Ha ez párosul a gyógyszer mellékhatásaként fellépő, csökkent celluláris folsavfelvétellel, a folsavhiány következtében csökken bizonyos MMP enzimaktivitás, ami szükséges ahhoz, hogy az inaktív kollagénáz aktív enzimmé konvertálódjon [10, 31]. Az elégtelen kollagénáz aktivitás nem képes lebontani a gyulladás következtében megnövekedett gingivális kötőszövetet, s ennek következtében a gingiva kollagénmátrix tartalma megnő [2, 10].

A lokálisan, vagy szisztémásan alkalmazott folsavkezelés terápiás hatása pedig azzal magyarázható, hogy a megemelkedett lokális folsavkoncentráció-grádiens fokozza a passzív folsavfelvételt, ami helyreállítja a MMP aktivitást [35, 38].

Ugyanakkor sok közlemény megerősíti, hogy a három gyógyszeres család molekulái direkt módon is fokozzák a gingivális fibroblastok aktivitását és kollagéntermelését [8, 17, 51]. A Ca-antagonista által fokozott fibroblast aktivitásban több gyulladáscsökkentő citokin IL-6, IL-8, IL-1beta, transforming growth factor- β (TGF β), fibroblast growth factor (FGF) platelet-derived growth factor (PDGF) és connective tissue growth factor (CTGF), valamint a PGE₂ expressziója fokozódott [40, 49, 54, 60]. A három gyógyszeres család bizonyos mértékben eltérő citokin expressziót produkál. Ezért a hidantoin okozta ínymegnagyobbodás sokkal keményebb és fibrotikus, ellentétben a Ca-antagonista és Cyclosporin okozta ínymegnagyobbodással, ami sokkal lazább szerkezetű, sejtűs [9, 10]. Ma az ínyszövet kialakulásában egyre fontosabb szerepet tulajdonítanak egy közelmúltban felfedezett citokin molekulának, a connective tissue growth factornak (CTGF). Kimutatták, hogy a CTGF aktivitás a legmagasabb volt a hidantoin okozta ínyszövetben, ezt követte a nifedipine és a cyclosporine. A cyclosporin okozta ínyszövet sokkal több gyulladáscsökkentő elemet tartalmaz, szemben a hidantoinnal, ahol a szövet sokkal kiérettebb és kollagénrostokban gazdagabb [1, 10, 18].

Tehát összességében olyan komplex hatással állunk szemben, ahol egyfelől a kollagénlebontás blokkolt, ugyanakkor a gingivális fibroblastok kollagénszintézise pedig stimulált. Ennek révén egyéni érzékenységtől függően egyesekben több, másokban kevesebb mértékű ínymegnagyobbodás alakul ki a gyógyszer mellékhatása következtében [10].

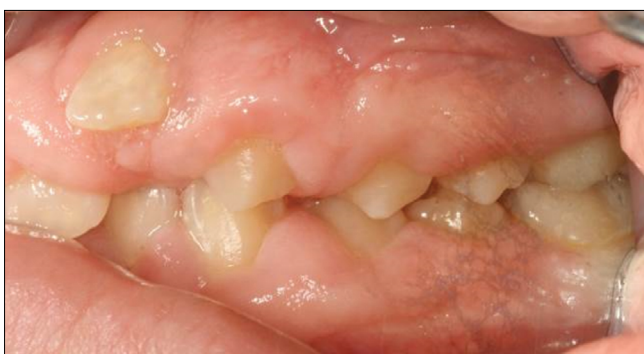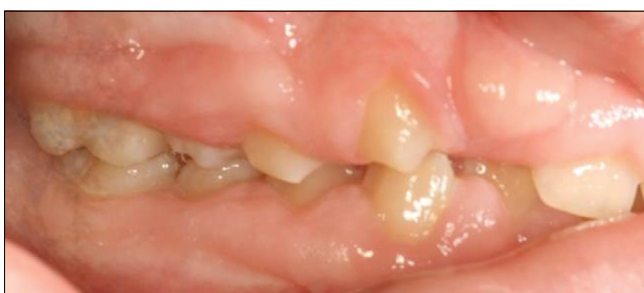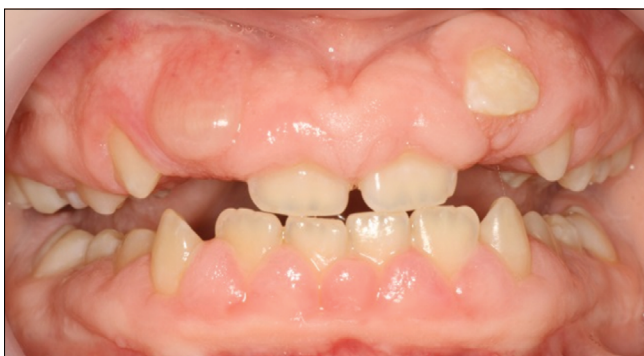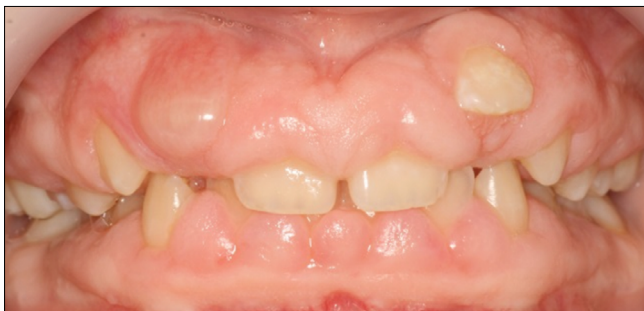Az ínymegnagyobbodások epidemiológiai adatai a különböző tanulmányokban igen széles határok között mozognak (0–90%) [10, 30]. Talán megbízhatóbb értékeket kaphatunk egy, a közelmúltban megjelent szisztematikus review-közlemény adataiból. Az USA-beli Food and Drug Administration (FDA) *Adverse Event Reporting System* adatbázisát elemezve, amely 5821716 gyógyszer-mellékhatás esetet tárol, a gyógyszerek okozta ínyszöveti elváltozások előfordulási aránya a következőképpen alakult: CsA 39,4%, phenytoin 65,4%, amlodipine 94,8%, nifedipine, 57,9% [26]. Továbbiakban adatokat találhatunk az első alkalmazás és az ínyszövet megjelene-

se között eltelt időintervallumot illetően is. A 430587 fős adatbázisát elemezve a CsA esetében az átlagos idő 71 nap, a Ca-antagonisták esetében 262, a hidantoin származékok esetében 37 nap. Tehát a leggyorsabban a hidantoin származékok alkalmazását követően fejlődik ki ínymegnagyobbodás [26].

Gyermekkorban előforduló a familiáris fibromatosis gingivae, autoszomálisan domináns vagy recesszív módon öröklődik. Előfordulási gyakorisága 1:300000. Általában a fogváltás idején manifesztálódik és a teljes fogsort érinti. A gyógyszer okozta ínyszöveti elváltozástól eltérően a gingiva propria homogén módon vastagszik meg (1. ábra), egyenlő mértékben érintve az interdentális papillákat és a gingiva propriát [16]. Úgy tűnik, hogy genetikailag a gingivális fibroblastok aktivitása folyamatosan felfokozott, amely miatt állandóan új kollagén és fibronectin molekulákat expresszálnak [19]. Ugyanakkor ilyen esetekben a TGF-beta fokozott autokrin kontrol mechanizmusa révén a humán gingivális fibroblastok proteolitikus aktivitása csökken, ami tovább fokozza az intercelluláris mátrix tömegét.

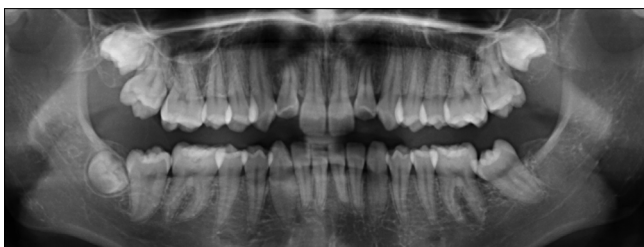
Akár a gyógyszer okozta, akár a genetikai alapon kialakuló ínyszöveti elváltozásokban közös, hogy amennyiben ez a 6–10. életév előtt alakul ki, az súlyosan befolyásolja a fogváltást, a maradó fogak eltörését, és így az ínyszöveti elváltozást követően sokszor kell számolnunk enyhébb-súlyosabb ortodontiai rendellenességekkel is [33]. Szerencsére fiatal korúakban a Ca-csatorna-blokkolókat csak nagyon ritkán alkalmazza a medicina. Ugyanez a CsA esetében nem mondható el. A gyermekkorban végzett vese vagy szív transzplantáción átesett betegek egy életre szóló immunszuppresszív kezelésre szorulnak és ennek egyik szuverén szere a cyclosporin-A (Sandimmune) vagy tacrolimus (Prograf). Ilyenkor is találkozhatunk ortodontiai rendellenességekkel (2. ábra), de mivel az ínyszöveti struktúrája sokkal kevésbé fibrotikus, ezért ez kisebb mértékben akadályozza a normál fogváltást. A familiáris fibromatosis gingivae mindig fiatal korban manifesztálódik, és a porckemény gingiva komoly akadálya a fogváltásnak, és a sebészi kezelés végzetével súlyos ortodontiai rendellenességgel szembe-sülünk (1. ábra) [42, 43]. Ez mindenképpen indikálja minden fiatalkori ínyszöveti elváltozásban szenvedő páciens esetében a parodontológus és az ortodontus szakorvos kollaborációját és a kombinált parodontális sebészi/ortodontiai kezelés megtervezését.

Az elmúlt évtizedekben, amíg epilepsziás gyermekek kezelésében a hidantoin származékokat rutinszerűen alkalmazták, gyakori volt serdülő korban az ínyszöveti elváltozás megvastagodása [11]. A terápiás protokollok változása eredményeként az utóbbi években már alig találkozhatunk ilyen fiatal, epilepsziás pácienssel. Ezért tartjuk érdemesnek egy hidantoin származékkal kezelt epilepsziás kislány esetének bemutatását, ahol a közel 6 éves komplex parodontális és fogsabályozó kezeléssel sikerült visszaadni a kislány életkedvét, önbecsülését és javítani pszichés állapotát.



3. ábra: a), b), c), d) Egy 14 éves epilepsziás leánygyermek gingivális/parodontális állapota felvételkor.

Terápia: Diphedan (napi 2 × 100 mg) és Keppra (napi 2 × 250 mg)



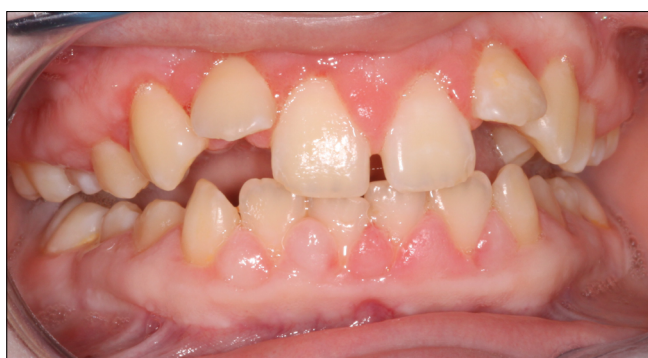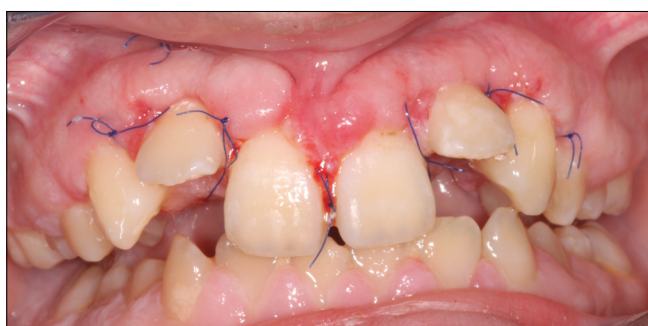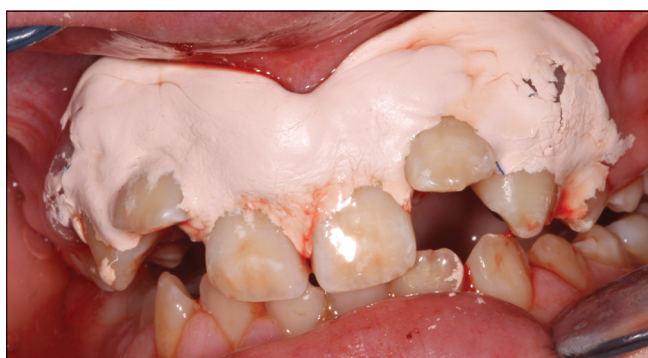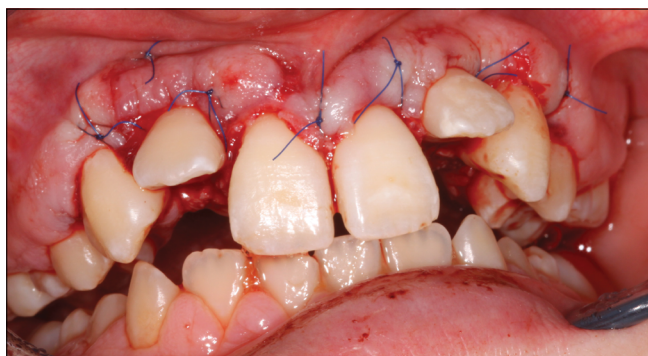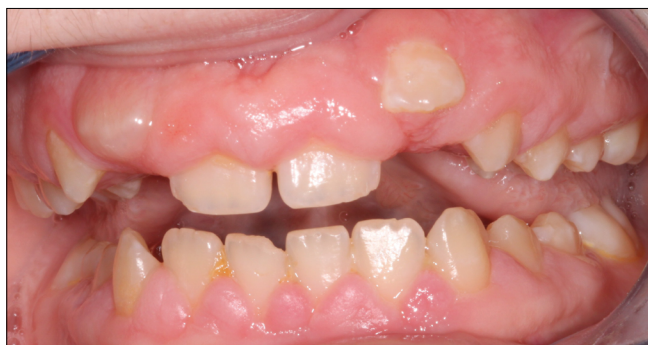4. ábra: A gyermek 14 éves korában készült ortopantomográf felvétele

Esetismertetés

Egy 14 éves leánygyermeket (született 1999. 12. 16.) utalt be gyermekfogorvosa a Semmelweis Egyetem Parodontológiai Klinikára „gingiva hyperplasia” irány-diagnózissal (3. a, b, c ábra). A gyermek édesanyja kíséretében 2013. augusztus 2-án jelent meg a klinika ambulanciáján. A kislány édesanyja elmondta, hogy gyermeke születési komplikációk sorozatát szenvedte el, és már kétéves korában kiderült, hogy epilepsziás (grand mal). Ugyanakkorra a gyermek személyiség-fejlődése is kisebb zavart szenvedett, bár okos, intelligens és elég jól tanul, azonban nagyon félénk, visszahúzó és nehezen kommunikál. A neurológusok kezdetben több, hidantoin nem tartalmazó gyógyszerrel próbálkoztak, azonban a kislány rohamait 8 éves kora óta már csak hidantoin származékokkal tudták kontrollálni. A felvételkor a gyermek Diphedan (napi 2 × 100 mg) és Keppra (napi 2 × 250 mg) gyógyszereket szedett. Az utóbbi két évben már nem volt rohama, állapota stabil, de állandó neurológiai kontroll alatt áll. Egyéb említésre méltó anamnesztikus adatról nem számolt be az édesanyja, azonban elmondása szerint a gyermek több antibiotikumra is érzékeny.

Az extraorális vizsgálat során kóros elváltozást nem észleltünk. Az intraorális vizsgálatkor, már enyhe szájnyitáskor szembetűnő volt a felső gingiva extrém fokú megvastagodása, ami a nagymetsző fogakat az incisális harmadig eltakarta, a kismetszők nem törtek elő, de markánsan elődomborították a gingivát (3. a, b ábra). Mindkét oldalon a caninusok, a premoláris és első moláris fogak parciálisan törtek elő, a második nagyőrloket pedig teljes mértékben gingiva borította (3. c, d ábra). A gingiva közepesen tömött tapintatú, halvány rózsaszínű, teljesen gyulladásmentes volt. Az ínyvérzési teszt lényegében negatív volt. A felső ínyhyperplasia jellegében sokkal inkább a familiáris ínyfibrózis képére emlékeztetett, mivel az ínyduzzanatot nem volt papilláris szerkezetű (3. a, b ábra). A szondázási mélység több fog mentén nem volt mérhető, lévén, hogy a fogak nem törtek elő, a többi fog mentén 3–8 mm közötti szondázási mélységet mértünk, ami ártásokat jelezett. Az alsó fogsor mentén a felsőhöz képest mérsékelt és a gyógyszer okozta ínymegnagyobbodásra jellemző, papilláris szerkezetű ínyduzzanatot láttunk (3. a, b ábra). Az ínymegnagyobbodás mindkét állcsonton sokkal kifejezettebb volt a bukkális, mint a lingvális oldalon. A panoráma röntgenfelvétel szerint az életkornak megfelelő fejlettségű, teljesen ép koronájú fogakat, teljesen kifejlett második moláris fogakat és három fejlődőfélben lévő bölcsességfog koronacsíráját látjuk. Az alveoláris csontnívó a zománc-cement határtól 1–1,5 mm-re húzódik, kóros csontreszorpció vagy egyéb kóros alveoláris csontelváltozás nem látható. A radiológiai felvételen is egyértelmű a két maxilláris kismetsző erős bukkális pozíciója (4. ábra). A gyerekek közepes mélyharapása és Angle II/2 okklúziós eltérése volt (3. c, d ábra).

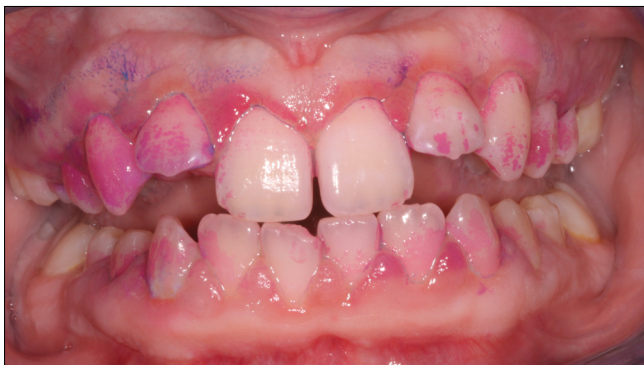A fibrotikus ínymegnagyobbodás kezelése egyértel-



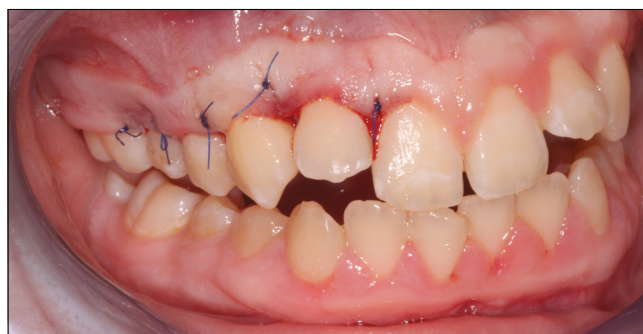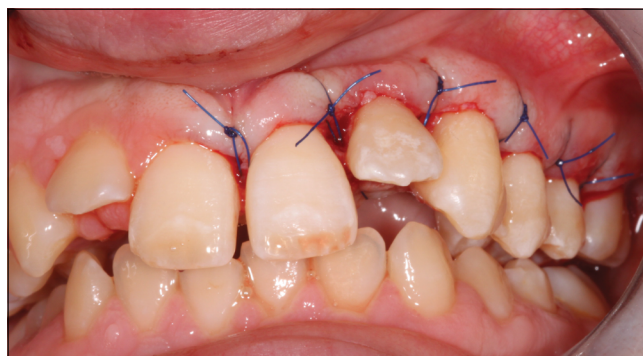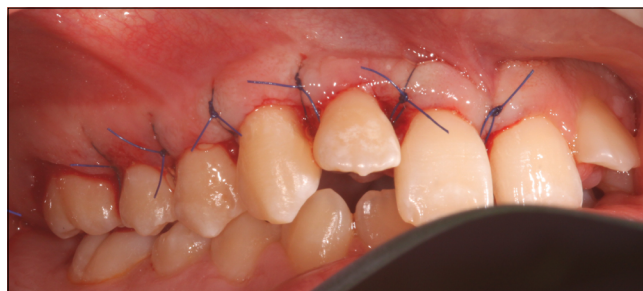
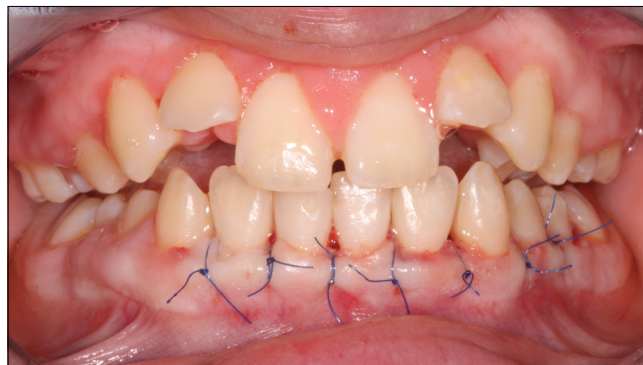műen sebészi. Tekintettel a gyermek labilis lelki állapotára és betegségére, hosszabb időt szenteltünk motivációjára, és olyan kooperáció kialakítására, amely később lehetővé teszi a helyi érzéstelenítésben elvégzendő ínyműtéteket. Megfelelő szájhygiéniás tanácsadás és szájhygiéniás instrukciók sorozatát követően az első műtetre csak az első megjelenést követő közel egy év után, 2014 júniusában került sor. Értékelve az ínyhiperplázia súlyosságát, az esztétikai és táplálkozási indikációkat, az első műtetre a felső frontrégióban került sor (5. a, b, c, d, e ábra). Tekintettel arra, hogy a két laterális metszőt még mindig gingiva fedte, és klinikailag nem volt pontosan meghatározható a zománc-cement határ sem, ezért ebben a régióban belső fordított belső ínymetszést követő gingivectómiával egybekötött, apikálisan elcsúsztatott lebenyes műtét mellett döntöttünk. Ennek fő oka az volt, hogy a négy metszőfog körül csak akkor lehetett megfelelő szélességű feszes ínyt kialakítani, ha a gignivectómiát követően verticalis segédmetszés nélkül, teljes vastagságú lebeny képeztünk, és a teljes mucogingivális egységet apikális irányba áthelyeztük (5. c ábra). Palatinálisan a minimális ínytöbbletet külső ferde gingivaplasztikával korrigáltuk. Az apikálisan áthelyezett teljes vastagságú lebenyt módosított vertikális matracöltésekkel rögzítettük, és a lebeny megfelelő pozícióban tartása érdekében parodontális sebvédő pakolást (Coe-Pack) helyeztünk fel (5. b, c ábra). A postoperatív időszakban a páciens másnaponta ellenőriztük, otthoni használatra naponta kétszeri chlorhexidines szájöblítőt (0,2%-os Corsodyl) rendelünk. A kis páciens utó fájdalomról nem panaszkodott, a pakolást és a varratokat 10 nap után távolítottuk el (5. e ábra). A második műtetre többszöri fogmosási gyakorlatot követően az első műtét után három hónappal később került sor (6. ábra). A két alsó premoláris közötti fibrotikus ínszövetet konvencionális belső fordított ferde gingivectómiával korrigáltuk, a kis papilla-lebenyeket 5/0 monofil varróanyaggal vertikális matracöltésekkel rögzítettük (7. a ábra). A sebre nem került sebvédő pakolás, csak napi kétszeri chlorhexidines szájöblítést rendelünk el. Miután a legsúlyosabb korrekciókat elvégeztük, a gyermek állapotát folyamatosan követtük, kéthavonta professzionális szájhygiéniás kezelésre visszarendeltük és további fogmosási tanácsokkal láttuk el. 2014 novemberében a jobb felső laterális szextánsban (7. b ábra) és ismételten a bal frontfogak körül egy újabb, most már hagyományos belső fordított ferde gingivectómiát végeztünk, a harmonikusabb ínykontúr kialakítására (7. c ábra). A műtét után közel egy évig ellenőriztük a gyógyulás folyamatát és a páciens fogmo-

5. ábra: A felső frontrégióban végzett apikálisan elcsúsztatott teljes vastag mucopriostealis lebenyes műtét

- a) klinikai állapot közvetlenül műtét előtt
- b) apikálisan elcsúsztatott lebeny módosított vertikális matrac-öltésekkel rögzítve
- c) Coe-Pack parodontális sebvédő pakolás
- d) 10 nappal a műtét után varratszedéskor
- e) hat héttel a műtét után



6. ábra: Az egyéni szájhygiéna javítása, folyamatos professzionális szájhygiénás kezelés



7. ábra: További korrekciós műtétek

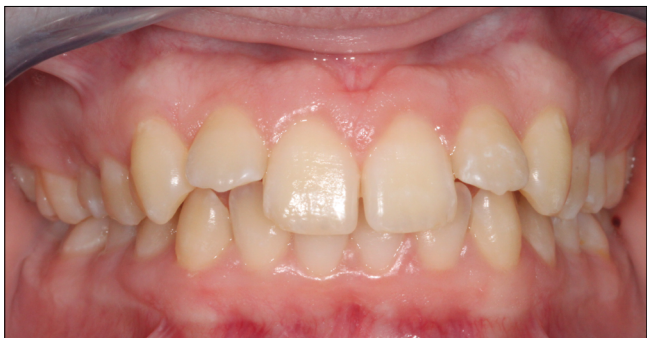- a) alsó front régióban elvégzett belső fordított gingivectómia
- b) fél évvel az első műtét után a jobb felső
- c) a bal felső kvadránsban elvégzett belső ferde gingivectómia
- d) másfél évvel később a jobb felső kvadránsban elvégzett újabb korrekciós műtét

sási gyakorlatát. Az utolsó korrekciós műtétre 2015. 09. 11-én került sor, amelyben a jobb felső kvadránsban végzetünk kisebb belső, fordított ferde gingivectómiát (7. d ábra). Ekkor a kislány már 16 éves lett, általános neurológiai állapota sokban javult és a neurológusok leállították a Diphedan (PannonPharma) kúrát és egy Vimpat (2 × 100 mg) (UCB Pharma), Tegretol (2 × 200 mg) (Novartis Hu), Huma-zolamide (TEVA) (1 × 250 mg) gyógyszer-kombinációra tértek át. Ezeknek a gyógyszereknek nincs olyan ismert mellékhatása, amely az ínyhiperplázia recidívájának veszélyével járna. A gyermek parodontális állapota stabilizálódott, motivációja és otthoni fogmosási gyakorlata kifogástalan volt, plakk index értékei stabilan 10% alatt voltak és a BOP értéke is 5% alatt volt.

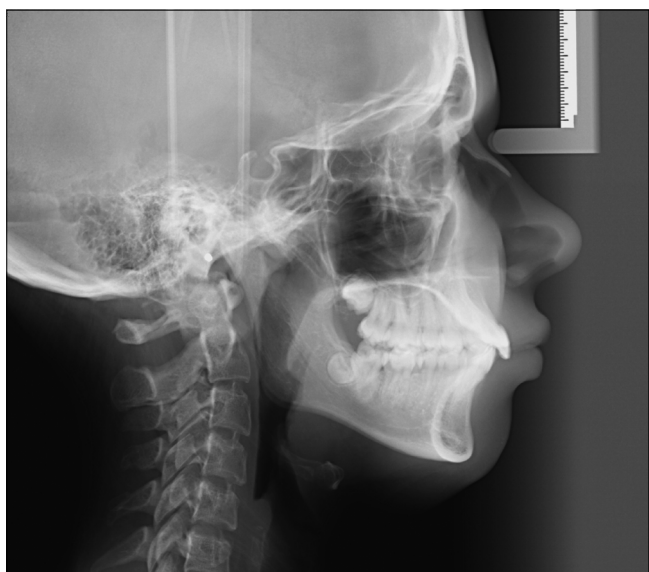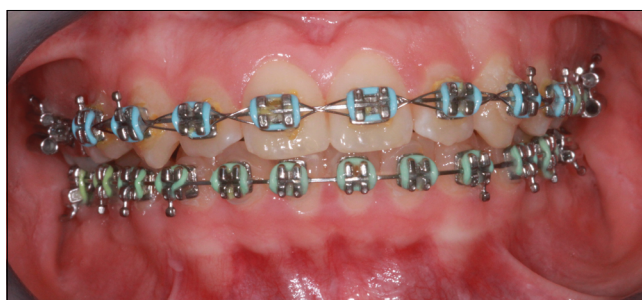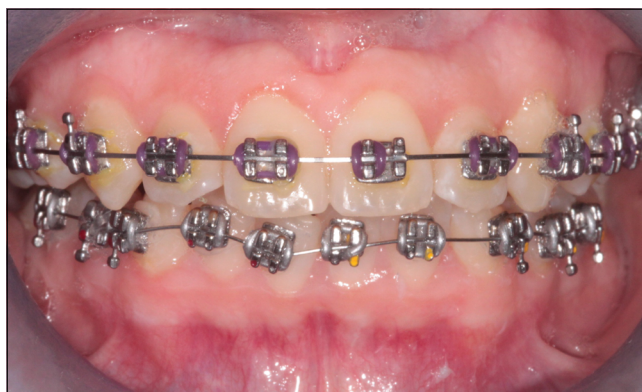
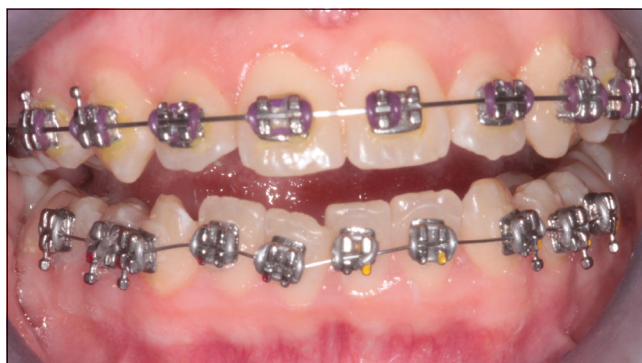
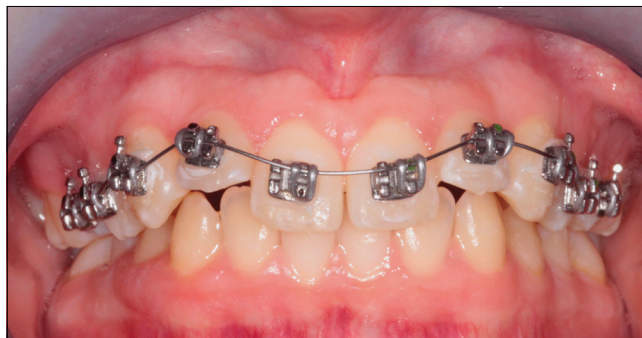Kis páciensünk tizenhat és fél éves korára vált alkalmassá ortodontiai rehabilitációra (8. ábra). A 16 éves kor lányoknál általában nem a legkedvezőbb életkor skeletális rendellenességek korrekciójára. Ekkor a növekedés, fejlődés már befejeződéséhez közeledik, sok lány páciensnél már le is zárult. Jelen esetben egy Angle II/2-es rendellenességet kellett megoldanunk, amelyre disztális- és mélyharapás jellemző (3. c, d ábra). Teleröntgen felvételen vizsgáljuk a nyakcsigolyák érettségét, amely tájékoztatást adhat arról, hol is tart a fejlődésben egy gyermek, mi a „biológiai” életkora. A nyakcsigolyák vizsgálata alapján páciensünk csontérettsége CVM 5 stádiumba tartozott (9. ábra). Ez azt jelenti, hogy a skeletális eltérések konzervatív állcsont-ortopédiai kezelése már nem lehetséges. Mivel epilepsziás páciensről van szó, kivehető fogszabályozó készülék alkalmazását eleve elvetettük. A teleröntgen felvételen a metszők protruziója mérések nélkül is szembevetendő, ahogy a mélyharapás is. A diagnózis felállítása során disztális szagittális bazális viszonyt (ANB 7,3°, Wits 8 mm) mértünk, neutrális vertikális bazális viszony mellett (N2), az állcsontok normodivergensek voltak. Az alsó és felső metszőfogak protrudálódtak (29,9°, ill. 32, 7°) az NA, ill. NB síkhoz viszonyítva. A felső fogív enyhe fokú szűkülete állt fenn; WALA alapján a felső fogív 3,5 milliméterrel, az alsó fogív 4 milliméterrel volt tágítható. Tulajdonképpen klasszikus II/1 osztályú rendellenesség képe

rajzolódott ki, miközben a páciens növekedése, fejlődése lényegében befejeződött.

Kezelési terv: A felső fogívre a multibond készülék mellett dűcos Goschgarian készüléket terveztünk, amellyel lehetséges a felső fogív (konzervatív) tágítása (10. a, b,



8. ábra: A 16. évében lépett leány parodontális állapota a parodontális sebészeti kezelési sorozat befejezésekor a fogszabályozó kezelés előtt

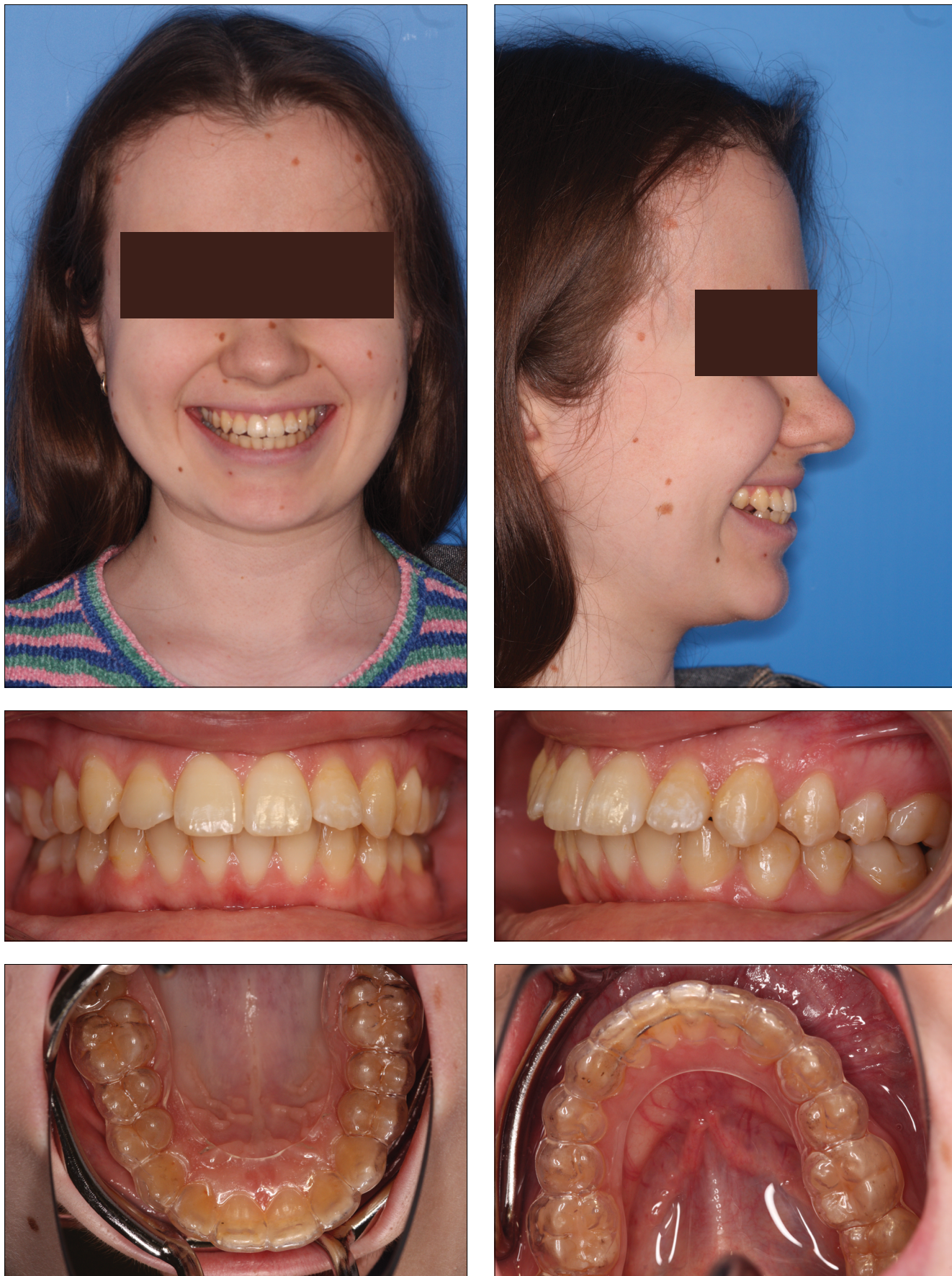

9. ábra: Kefalometriás teleröntgen felvétel a fogszabályozó kezelés előtt

c, d. ábra). A helyteremtés segítheti egyúttal a felső metszőfogak helyzetének normalizálását is. Mindkét fogívben szükségesnek tűnt „sztrippelés” elvégzése, annak érdekében, hogy a metszők bizonyos mértékű retrúziója lehetségessé váljon. A másodosztályú eltérés megoldására intermaxilláris gumihúzást alkalmaztunk abban bízva, hogy a felső fogív tágítása lehetővé teszi a mandibula bizonyos mértékű spontán, meziális irányú elmozdulását, amelyet a II. osztályú gumihúzás segíthet. Felmerülhetett volna mind a négy kvadránsban premoláris fog extrakciója is, de ezt elvetettük, egyrészt a páciens alapbetegsége, másrészt a mandibula disztális helyzete miatt, mivel az extrakciók kedvezőtlen profilt eredményezhettek volna. A kezelés során a páciens mindvégig maximálisan együttműködő, szájhigiéniája kiváló volt, ínygyulladás nem lépett fel és egyetlen alkalommal sem jelentkeztek epilepsziával kapcsolatos tünetek. A felső fogív tágítása, a II. osztályú intermaxilláris gumihúzás alkalmazása eredményesnek bizonyult, a disztálharapás javult (*11. a, b, c,*

10. ábra: Az ortodontiai kezelés folyamata
 a) felső multibond készülék közvetlenül felragasztás után
 b) alsó-felső multibond készülék a szájban a kezelés 14. hónapjában
 c) státus a fogszabályozó kezelés 22 hónapjában
 d) a státus a multibond készülékek eltávolítása előtt

d, e, f ábra). A páciens jelenleg olyan bimaxilláris retenciós készüléket visel, amely az osztályeltérés korrekcióját segíti (Dupla-lemez). A bölcsességfogok eltávolítása idővel indokoltnak tűnik, mivel nincs számukra elegendő hely és recidívát is okozhatnak (*11. g ábra*).



11. ábra: A páciens dentális/gingivális státusa a sikeres ortodontiai kezelés befejezése után
a), b) szembe és profil arcképe, c), d), e), f) dentális státusa – bimaxillaris retenciós készülék (Dupla lemez)

Megbeszélés

A bemutatott eset azért is különleges, mert manapság, főleg fiatalok esetében nagyrohamos epilepsiában nem megszokott gyógyszer a hidantoin származék, valamint azért is, mert a születés közben kialakult enyhe agyi sérülést követően, egészen fiatal gyermekkorban kialakuló epilepszia bizonyos mentális magatartási károsodással is társult, és ez elsősorban kezdetben rontotta a kis páciens kollaborációs készségét is. A kislány azonban a tanítónő édesanyjával együtt idővel teljes együttműködést mutatott, mind a hároméves sebészi szakasz, valamint az azt követő, közel három évig tartó fogszabályozó kezelés során. A sikeres, teljes körű kezeléssorozat befejezésekor, amikor a fogszabályozó ívek és bracketek eltávolításra kerültek, az immár 19 éves fiatal lány sikeresen leérettségizett és felvételt nyert egyik egyetemünkre. Az eset is jól példázza a parodontológia és orthodoncia közötti egyre szorosabb szakmai együttműködést, ami a teljeskörű parodontális kezelés több szakaszában indokolt, és egyre jobban érinti a felnőtt ortodontiai kezeléseket is.

Irodalom

- ANAND AJ, GOPALAKRISHNAN S, KARTHIKEYAN R, MISHRA D, MOHAPATRA S: Immunohistochemical analysis of the role connective tissue growth factor in drug-induced gingival overgrowth in response to phenytoin, cyclosporine, and nifedipine. *J Int Soc Prevent Communit Dent* 2018; 8: 12–20. doi: 10.4103/jispcd.
- ARIEL M, EILAM Y, JABLONSKA M, GROSSOWICZ N: Effect of phenytoin on folic acid uptake in isolated intestinal epithelial cells. *Am J Physiol* 1978; 235: E678–E685.
- ARYA R, GULATI S: Phenytoin-induced gingival overgrowth. *Acta Neurol Scand* 2012; 125: 149–155. https://doi.org/10.1111/j.1600-0404.2011.01535.x
- ARYA R, GULATI S, KABRA M, SAHU JK, KALRA V: Folic Acid supplementation prevents phenytoin-induced gingival overgrowth in children. *Neurology* 2011; 76: 1338–1343. https://doi.org/10.1212/WNL.0b013e3182152844
- AZZI JR, SAYEGH MH, MALLAT SG: Calcineurin Inhibitors: 40 Years Later, Can't Live Without. *J Immunol* 2013; 191: 5785–5791. https://doi.org/10.4049/jimmunol.1390055
- BORDIN S, COSTA LG, TAN X: Fibroblast heterogeneity of signal transduction mechanisms to complement-C1q. Analyses of calcium mobilization, inositol phosphate accumulation, and protein kinases-C redistribution. *J Periodontol* 1998; 69: 642–649. https://doi.org/10.1902/jop.1998.69.6.642
- BORIS H: Matrix mechanics and regulation of the fibroblast phenotype. *Periodontology* 2000, 2013; 63: 14–28. https://doi.org/10.1111/prd.12030
- BROWN RS, BEAVER WT, BOTTOMLEY WK: On the mechanism of drug-induced gingival hyperplasia. *J Oral Pathol Med* 1991; 20: 201–209. https://doi.org/10.1111/j.1600-0714.1991.tb00419.x
- BROWN RS, DI STANISLAO P, BEAVER WT, BOTTOMLEY WK: Administration of folic acid to humans with phenytoin-induced gingival hyperplasia: a double-blind, randomized, placebo controlled, parallel study. *Oral Surg Oral Med Oral Pathol* 1991; 71: 565–568. https://doi.org/10.1016/0030-4220(91)90363-H
- BROWN RS, ARANY PR: Mechanism of drug-induced gingival overgrowth revisited: a unifying hypothesis. *Oral Dis* 2015; 21: e51–61. https://doi.org/10.1111/odi.12264
- BRUNET L, MIRANDA J, ROSET P, BERINI L, FARRÉ M, MENDIETA C: Prevalence and risk of gingival enlargement in patients treated with anticonvulsant drugs. *Eur J Clin Invest* 2001; 31 (9): 781–788. https://doi.org/10.1046/j.1365-2362.2001.00869.x
- BUTLER RT, KALKWARF, KL, KALDAHL, W: Drug induced gingival hyperplasia: phenytoin, cyclosporine and nifedipine. *J Am Dent Assoc* 1987; 114: 56–60. https://doi.org/10.14219/jada.archive.1987.0050
- CALNE RY: Cyclosporin-A in clinical organ grafting *Transpl Proc* 1981; 13: 349–358.
- CHIU HC, LU YT, CHIN YT, TU HP, CHIANG CY, GAU CH, et al: Cyclosporine A inhibits the expression of membrane type-I matrix metalloproteinase in gingiva. *J Periodontol Res* 2009; 44: 338–347. https://doi.org/10.1111/j.1600-0765.2008.01126.x
- COLOMBANI PM, ROBB A, HESS AD: Cyclosporin A binding to calmodulin: a possible site of action on T-lymphocytes. *Science* 1985; 228: 337–339. https://doi.org/10.1126/science.3885394
- COLETTA RD, GRANER E: Hereditary gingival fibromatosis: a systematic review. *J Periodontol* 2006; 77: 753–764. https://doi.org/10.1902/jop.2006.050379
- COTRIM P, MARTELLI-JUNIOR H, GRANER E, SAUK JJ, COLETTA RD: Cyclosporin-A induces proliferation in human gingival fibroblasts via induction of transforming growth factor-beta 1. *J Periodontol* 2003; 74: 1625–1633. https://doi.org/10.1902/jop.2003.74.11.1625
- DO NASCIMENTO A, BARRETO RC, BOZZO L: Histomorphometric study of the effect of sodium dilantin on the gingival tissues of rats]. *J Biol Buccale* 1983; 11 (2): 119–123.
- FANG L, WANG Y, CHEN X: Gene expression profiling and bioinformatics analysis of hereditary gingival fibromatosis. *Biomed Rep* 2018; 8: 133–137. https://doi.org/10.3892/br.2017.1031
- FUGII A, KOBAYASHI S: Nifedipine inhibits calcium uptake of nifedipine-sensitive gingival fibroblast. *J Dent Res* 1990; 67: 332. (Abstr)
- HASSELL TM, PAGE RC, NARAYANAN COOPER CG: Diphenylhydantoin (Dilantin) gingival hyperplasia: drug-induced abnormality of connective tissue. *Proc Natl Acad Sci* 1976; 73: 2909–2912. https://doi.org/10.1073/pnas.73.8.2909
- HASSELL TM, GILBERT GH: Phenytoin sensitivity of fibroblasts as the basis for susceptibility to gingival enlargement. *Am J Pathol* 1983; 112: 218–223.
- HASSELL TM, STANEK EJ: Evidence that healthy human gingiva contains functionally heterogeneous fibroblast subpopulations. *Arch Oral Biol* 1983; 28: 617–625. https://doi.org/10.1016/0003-9969(83)90010-9
- HASSELL TM, HEFTI AF: Drug-induced gingival overgrowth: old problem, new problem. *Crit Rev Oral Biol Med* 1991; 2: 103–137. https://doi.org/10.1177/10454411910020010201
- HASSELL TM: Evidence for the production of an inactive collagenase by fibroblasts from phenytoin-enlarged human gingivae. *J Oral Pathol* 1982; 11: 310–317. https://doi.org/10.1111/j.1600-0714.1982.tb00171.x
- HATAHIRA H, ABE J, HANE Y, MATSUI T, SASAOKA S, MOTOOKA Y, et al: Drug-induced gingival hyperplasia: a retrospective study using spontaneous reporting system databases. *Pharm Health Care Sci* 2017; 19: 3: 19. https://doi.org/10.1186/s40780-017-0088-5
- HINZ B: Matrix mechanics and regulation of the fibroblast phenotype. *Periodontology* 2000 2013; 63: 14–28. https://doi.org/10.1111/prd.12030
- ILGENI T, ATILLA G, BAYLAS H: Effectiveness of periodontal therapy in patients with drug-induced gingival overgrowth. Long-term results. *J Periodontol* 1999; 79: 967–972. https://doi.org/10.1902/jop.1999.70.9.967
- JONES G, WIMBISH G: Hydantoin. Antiepileptic drugs. In: FREY H, JANZ D, eds.: *Handbook of experimental pharmacology*. Vol. 74. Springer Verlag, Berlin, (1985), 351–419. https://doi.org/10.1007/978-3-642-69518-6_13
- KÁROLYHÁZY K, KOVÁCS E, KIVOVICS P, FEJÉRDY P, ARÁNYI Z. Dental status and oral health of patients with epilepsy: an epidemiologic

- study. *Epilepsia* 2003; 44: 1103–1108. <https://doi.org/10.1046/j.1528-1157.2003.04003.x>
31. KATO T, OKAHASHI N, KAWAI S, KATO T, INABA H, MORISAKI I, AMANO A: Impaired degradation of matrix collagen in human gingival fibroblasts by the antiepileptic drug phenytoin. *J Periodontol* 2005; 76: 941–950. <https://doi.org/10.1902/jop.2005.76.6.941>
 32. KEGLEVICH T, BENEDEK E, GERA I: A kalcium-csatorna-blokkoló szerek okozta ínhyperplasia kezelésének klinikai tapasztalatai. *FogorvSzle* 1999; 92; 363–372.
 33. KELEKIS-CHOLAKIS A, WILTSHIRE WA, BIREK C: Treatment and long-term follow-up of a patient with hereditary gingival fibromatosis: a case report. *J Can Dent Assoc* 2002; 68: 290–294.
 34. KIMBALL OP: The treatment of epilepsy with sodium diphenyl hydantoinate. *J Am Med Assoc* 1939; 112: 1244–1245. <https://doi.org/10.1001/jama.1939.02800130028009>
 35. KUO PJ, TU HP, CHIN YT, LU SH, CHIANF CY, CHEN RY, FU E: Cyclosporine-A inhibits MMP-2 and -9 activities in the presence of Porphyromonas gingivalis lipopolysaccharide: an experiment in human gingival fibroblast and U937 macrophage co-culture. *J Periodontol Res* 2010; 47: 431–438. <https://doi.org/10.1111/j.1600-0765.2011.01450.x>
 36. KUSZTAL M, RADWAN-OCZKO M, KOŚCIELSKA-KASPRZAK K, BORATYŃSKA M, PATRZALEK D, KLINGER M: Possible association of CTLA-4 gene polymorphism with cyclosporine-induced gingival overgrowth in kidney transplant recipients. *Transplant Proc* 2007; 39: 2763–2765. <https://doi.org/10.1016/j.transproceed.2007.09.002>
 37. LEDERMAN D, LUMERMAN H, REUBEN S, FREADMAN PD: Gingival hyperplasia associated with nifedipin therapy. *Oral Surg* 1984; 54: 620–622. [https://doi.org/10.1016/0030-4220\(84\)90283-4](https://doi.org/10.1016/0030-4220(84)90283-4)
 38. MEIKLE MC, ATKINSON SJ, WARD RV, MURPHY G, REYNOLDS JJ: Gingival fibroblasts degrade type I collagen films when stimulated with tumor necrosis factor and interleukin 1: evidence that breakdown is mediated by metalloproteinases. *J Periodont Res* 1989; 24: 207–213. <https://doi.org/10.1111/j.1600-0765.1989.tb02007.x>
 39. MODÉER T, BRUNIUS G, MENDEZ C, JUNTTI-BERGGREN L, BERGGREN PO: Influence of phenytoin on cytoplasmic free Ca²⁺ level in human gingival fibroblasts. *Scand J Dent Res* 1991; 99: 310–315. <https://doi.org/10.1111/j.1600-0722.1991.tb01033.x>
 40. NARES S, NG MC, DILL RE, PARK B, CUTLET CW, IACOPINO AM: Cyclosporine A upregulates platelet-derived growth factor B chain in hyperplastic human gingiva. *J Periodontol* 1996; 67: 271–278. <https://doi.org/10.1902/jop.1996.67.3.271>
 41. NUKI I, COOPER SH: The role of inflammation in the pathogenesis of gingival enlargement during the administration of Dph in cats. *J Periodont Res* 1972; 7: 102–110. <https://doi.org/10.1111/j.1600-0765.1972.tb00635.x>
 42. ALMIÑANA-PASTOR PJ, BUITRAGO-VERA PJ, ALPISTE-ILLUECA FM: Hereditary gingival fibromatosis: Characteristics and treatment approach *J Clin Exp Dent* 2017; 9: e599–602. doi: 10.4317/jced.53644 <https://doi.org/10.4317/jced.53644>
 43. PERKS T1 [T1 VAGY TL?], POPAT H, CRONIN AJ, DURNING P, MAGGS R: The orthodontic and surgical management of Zimmerman-Laband syndrome. *Orthodontics (Chic.)* 2013; 14: e168–176. <https://doi.org/10.11607/ortho.897>
 44. POPPELL TD, KEELING SD, COLLINS JF, HASSELL TM: Effect of folic acid on recurrence of phenytoin-induced gingival overgrowth following gingivectomy. *J Clin Periodontol* 1991; 18: 134–139. <https://doi.org/10.1111/j.1600-051X.1991.tb01702.x>
 45. DHADSE PV, YELTIWAR RK, PANDILWAR PK, GOSAVI SR: Hereditary gingival fibromatosis. *J Indian Soc Periodontol* 2012; 16: 606–609. <https://doi.org/10.4103/0972-124X.106930>
 46. PRASAD VN, CHAWLA HS, GOYAL A, GAUBA K, SINGHI P: Incidence of phenytoin induced gingival overgrowth in epileptic children: a six month evaluation. *J Indian Soc Pedod Prev Dent* 2002; 20 (2): 73–80.
 47. PRASAD VN, CHAWTA HS, GOYAL A, GAUBA K, SINGHI P: Folic acid and phenytoin induced gingival overgrowth – is there a preventive effect. *J Indian Soc Pedod Prev Dent* 2004; 22: 82–91.
 48. ROSSMANN JA, INGLES E, BROWN RS: Multimodal treatment of drug-induced gingival hyperplasia in a kidney transplant patient. *Compendium* 1994; 15: 1266, 68–76.
 49. SALMAN BN, VALHABI S, MOVAGHAR, MAHJOUR F: Proliferative and inductive effects of Cyclosporine A on gingival fibroblast of child and adult. *Dent Res J (Isfahan)* 2013; 10: 52–58. doi: 10.4103/1735-3327.111777.
 50. SEYMOUR RA, ELLIS JS, THOMASON JM: Risk factors for drug-induced gingival overgrowth. *J Clin Periodontol* 2000; 27: 217–223. <https://doi.org/10.1034/j.1600-051x.2000.027004217.x>
 51. SEYMOUR RA, THOMASON JM, ELLIS JS: The pathogenesis of drug induced gingival overgrowth. *J Clin Periodontol* 1996; 23: 165–175. <https://doi.org/10.1111/j.1600-051X.1996.tb02072.x>
 52. SHI J1 [T1 VAGY TL?], LIN W, LI X, ZHANG F, HONG X: Hereditary gingival fibromatosis: a three-generation case and pathogenic mechanism research on progress of the disease. *J Periodontol* 2011; 82: 1089–1095. <https://doi.org/10.1902/jop.2010.100599>
 53. SOGA Y, NISHIMURA F, OHTSUKA Y, ARAKI H, IWAMOTO Y, NARUISHI H, et al: CYP2C polymorphisms, phenytoin metabolism and gingival overgrowth in epileptic subjects. *Life Sci* 2004; 74: 827–834. <https://doi.org/10.1016/j.lfs.2003.07.018>
 54. SUBRAMANI T, RATHNAVELU V, ALITHEEN NB: The possible potential therapeutic targets for drug induced gingival overgrowth. *Mediators Inflamm* 2013; 639468. <https://doi.org/10.1155/2013/639468>
 55. SUKKAR TZ, THOMASON JM, CAWSTON TE, LAKEY R, JONES D, CATTERALL J, SEYMOUR RA: Gingival fibroblasts grown from cyclosporine-treated patients show a reduced production of matrix metalloproteinase-1 (MMP-1) compared with normal gingival fibroblasts, and cyclosporin down-regulates the production of MMP-1 stimulated by pro-inflammatory cytokines. *J Periodont Res* 2007; 42: 580–588. <https://doi.org/10.1111/j.1600-0765.2007.00986.x>
 56. THOMAS EA, PETROU S: Network-specific mechanisms may explain the paradoxical effects of carbamazepine and phenytoin. *Epilepsia* 2013; 54: 1195–1202. <https://doi.org/10.1111/epi.12172>
 57. TIPTON DA, STRICKLIN GP, DABBOUS MK: Fibroblast heterogeneity in collagenolytic response to cyclosporine. *J Cell Biochem* 1991; 46: 152–165. <https://doi.org/10.1002/jcb.240460209>
 58. TRACKMAN PC, KANTARCI A: Connective tissue metabolism and gingival overgrowth. *Crit Rev Oral Biol Med* 2004; 15: 165–175. <https://doi.org/10.1177/154411130401500305>
 59. TRIPATHI AK, UPADHAYA V, KUMAR V, SAIMBI CS: Hereditary gingival fibromatosis and its management: 2-year follow-up. *Contemp Clin Dent* 2014; 5: 569–571. <https://doi.org/10.4103/0976-237X.142835>
 60. VAHABI S, SALMAN BN, REZAZADEH F, NAMDARI M: Effects of cyclosporine and phenytoin on biomarker expressions in gingival fibroblasts of children and adults: an in vitro study. *J Basic Clin Physiol Pharmacol* 2013; 25: 167–173. <https://doi.org/10.1515/jbcpp-2013-0003>
 61. ZHOU J, WINDSOR LJ: Heterogeneity in the collagen-degrading ability of Porphyromonas gingivalis-stimulated human gingival fibroblasts. *J Periodontol Res* 2007; 42: 77–84. <https://doi.org/10.1111/j.1600-0765.2006.00918.x>

N TARI, G FÁBIÁN, M KAÁN, I GERA

The case presentation of a phenytoin related gingival fibromatosis and the review of the related literature

The objective of this case presentation is to present a case of a phenytoin associated gingival fibromatosis in a 14 years old girl and the results of its comprehensive periodontal-orthodontic therapy. An attempt was also made to summarize the literature background of the clinical features and mechanism of drug induced gingival overgrowth.

The gingival overgrowth is a common side effect, following the long term administration of anticonvulsant drugs, calcium channel blockers, and immunosuppressant drugs (phenytoin, nifedipine, and cyclosporine) to control epilepsy, hypertension, and organ transplant rejection respectively. The pathogenic mechanism has been intensively studied by numerous authors but it is still not totally understood. It is common in the pharmacological action of the three chemically totally different molecules that they suppress the cation channels (Na^+ , Ca^{++}) in the fibroblasts that control the active folic acid uptakes. The folic acid has a key role in controlling the MMP enzymes expression by the gingival fibroblast. Nevertheless alteration in the expression of different pro and anti-inflammatory cytokines have also been documented. Those molecules also have a direct stimulatory effect on the gingival fibroblast to synthesize excessive amount of collagen.

In the presented case our patient had severe postnatal complications and at the age of three developed epilepsy (grand mal) that was difficult to control and finally at the age of 8 neurologist decided to administer phenytoin. The patient showed up at the Periodontal Department of Semmelweis University at the age of 14 complaining of severe gingival enlargement, speech difficulties and complicated tooth eruption. After initial motivation a series of external and internal bevel gingivectomy as well as apically repositioned flap surgeries were performed to remove the fibrotic gum, to assist permanent tooth eruption and re-establish the normal morphology of the gingiva. Originally patient had an Angle Class II malocclusion but due to the fibrotic gingiva the normal tooth eruption was also severely hampered. The orthodontic therapy was provided by the Department of Pediatric Dentistry and Orthodontics of Semmelweis University. The Angle class two malocclusion and the buccal position of the upper front teeth were corrected with bimaxillary fixed orthodontic appliances and after another three years the than 19 years old patient's periodontal and dental condition as well as her self-esteem has been finally restored.

Keywords: gingival overgrowth, phenytoin, Angle Class II malocclusion, internal bevel gingivectomy, bimaxillary fixed orthodontic appliances