

Semmelweis Egyetem, Fogorvostudományi Kar Parodontológiai Klinika,*
Konzerváló Fogászati Klinika,** Budapest

Előzetes lágyszövet-korrekciónal, valamint fogeltávolítást követő azonnali implantációval végzett fogpótlás készítése

Esetismertetés

DR. WINDISCH PÉTER,* DR. FAZEKAS RÉKA,** DR. FAZEKAS ÁRPÁD**

A szerzők rendelésén 68 éves, nem dohányzó férfi páciens jelent meg azzal a panasszal, hogy bal alsó kisőrlői nagymértékben mozgathatók, így azon az oldalon rágni nem tud. A panaszolt fogak eltávolítását, valamint pótlásukra megfelelő implantátumok azonnali behelyezését javasolták. A jelentős ínycsont recesszióval rendelkező, vékony gingivális biotípusú betegnél az ínszél helyzetének stabilizálására, vastagságának növelésére a fogeltávolítást megelőzően módosított alagút technikával sejtmentes dermalis matrix allograft beültetést alkalmazták. Hat hónappal később a kisőrlőket eltávolították, helyükre egyidejűleg ideiglenes koronákkal ellátott implantátumokat ültettek. Újabb négy hónap gyógyulás után végleges ellátásként gyári titánium felépítményekre aranykerámia koronákat cementeztek. A marginális ínyszövet megvastagításának, valamint a jól megválasztott implantációs rendszernek köszönhetően, 6, 12, ill. 24 hónap elteltével sem tapasztaltak csontfelszívódást, valamint ínycsont recessziót. Páciensük rágóképességének helyreállítását, a fogpótlások esztétikai megjelenését egyaránt sikeresnek ítélték.

Kulcsszavak: sejtmentes dermalis matrix graft, lágyszövet-rekonstrukció, azonnali implantáció

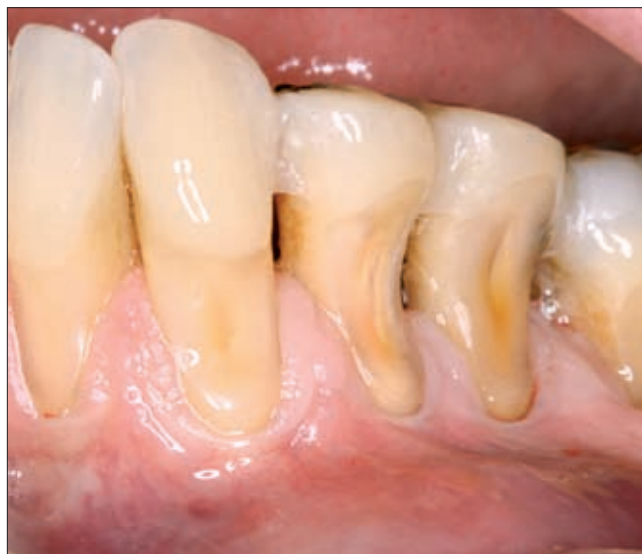Bevezetés

Hiányzó fogak implantátummal való pótlásának sikerét döntően a beültetés helyén rendelkezésre álló csontkínálathatározza meg [13]. Elégtelen csontállomány esetén, annak pótlására számos eljárás (csontgraftok alkalmazása, csontrepszés, disztrakciós oszteogenezis stb.) került kidolgozásra, ill. sikeres klinikai alkalmazásra [16]. Az implantátumok körüli szövetek hosszú távú stabilitása szempontjából közel hasonló a jelentősége az implantátum felépítménye körül helyet foglaló lágyszöveteknek. Ezek szerepe az esztétikai elvárásokon túl, a periimplantitis kiindulásának, következésképpen az implantáció sikertelenségének megelőzése. Ennek megfelelően a fokozott esztétikai igény kielégítése, valamint az egészséges periimplantáris ín és csontviszonyok kialakítása és megőrzése céljából a foghiány területén található lágyszövetek korrekciójára ugyancsak mind gyakrabban kerül sor. A marginális gingiva vékony biotípusának lokális megváltoztatása szabad kötőszövet átültetésével különös jelentőségű a frissen eltávolított fogak implantátummal való azonnali pótlása esetén.

Jelen közleményünkben a fenti kezelési elvek követésével ellátott sikeres klinikai esetünket kívánjuk bemutatni.

Anyag és módszer

Rendelésünkön AF 68 éves ffi betegünk azzal a panasszal jelent meg, hogy bal alsó első, ill. második kisőrlő fogai jelentősen mozgathatók, azokon rágni nem tud, így rágófunkciója teljes egészében a jobb oldalra

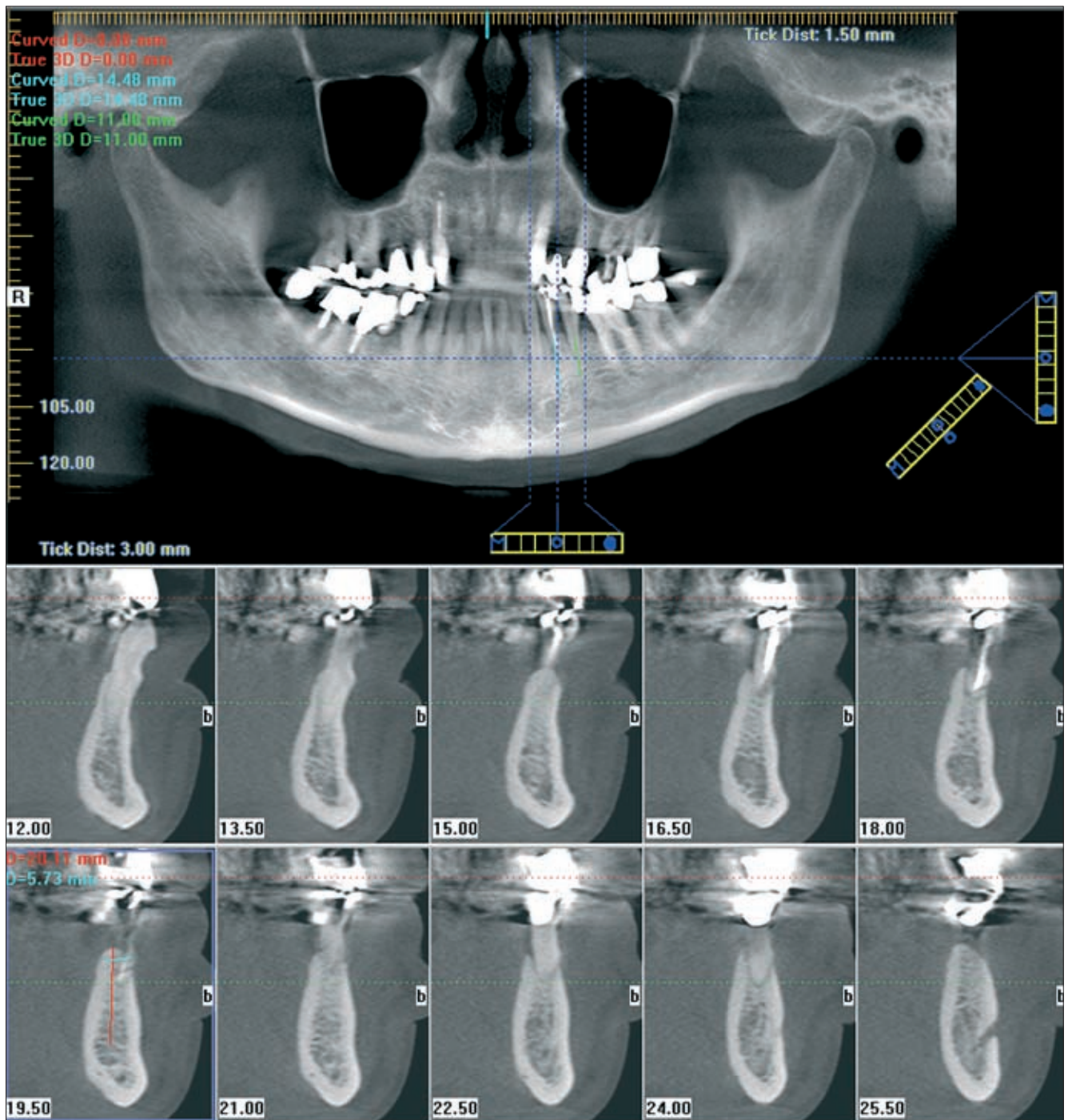


1a. ábra. Kiindulási állapot. Jól látható a marginális gingiva nagyfokú recessziója, valamint a minimális feszes ínyszegély

korlátozódik. Elmondása szerint étkezés során gyümölcsmagra harapott, feltehetően ez okozta a fogak luxálódását. A fogak eltávolítására, valamint azok lehetőség szerint azonnali, a szomszédos fogakat nem érintő pótlására gondolt.

Páciensünk egészséges, nem dohányzó személy, akinek általános anamnézisében a tervezett fogászati kezelést befolyásoló tényező nem szerepelt. Jó szájhigiéne mellett valamennyi fogra kiterjedő ínycsont és minimális fogkövet találtunk. A beteg elmondásának megfelelően bal alsó kisírlői mozgathatók voltak, míg a többi foga megőrizte stabilitását. A panaszos fo-

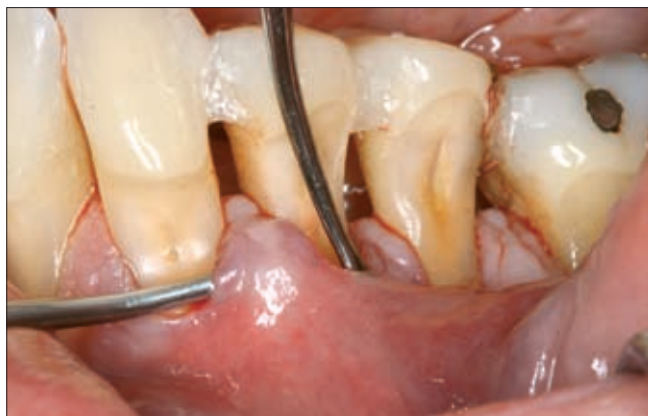gak körül a feszes ín szélessége alig haladta meg az 1 mm-t, s a 34 fognál a mimikai izmok tapadását szolgáló frenulum ugyancsak 1 mm-re közelítette meg a marginális gingivát (1a ábra). CBCT vizsgálat alapján az érintett fogak körül jelentős csontlebonlást regisztráltunk, mely a fogak visszazúzhatóságát nem tette már lehetővé. A 34, 35 fogak gyökereinek mindössze csúcsi harmadát fedte csont (1b. ábra). A háromdimenziós rgt.-felvétel segítségével megállapítottuk azonban, hogy a kérdéses területen a tér mindhárom irányában elegendő csontállomány rendelkezésre áll ahhoz, hogy az eltávolítandó bal alsó kisírlői fogakat



1b. ábra A CBCT felvétel szerint a horizontális csontpusztulás ellenére az implantációhoz szükséges csontkinálat kielégítő

implantátumokkal helyettesítsük. A beavatkozás sikerét döntően a páciens vékony íny-biotípusa, a fogak körüli minimális feszes íny, valamint a magasan tapadó frenulum befolyásolhatja, ezért a 34, 35 fogak extrakciója előtt az azok, valamint a két szomszédos fog (33, ill. 36) körüli feszes íny megvastagítását láttuk szükségesnek. A kötőszövet pótlására acelluláris dermális mátrix allograftot (Alloderm; Biohorizons, Birmingham, USA) terveztünk használni. Kellő gyógyulási idő elteltével a két premolaris eltávolítását, két implantátum azonnali behelyezését javasoltuk. Megfelelő primer stabilitást elérve, sebzárás után ideiglenes felépítmények, valamint az occlusióból kivett ideiglenes koronák alkalmazását is valószínűsítettük. Fenti kezelési tervünkről betegünket részletesen informáltuk, melyet a páciens elfogadott. Egyetlen feltétele volt, hogy munkaköre miatt a rendelőn kívül foghiánnyal egy percre sem kíván megjelenni.

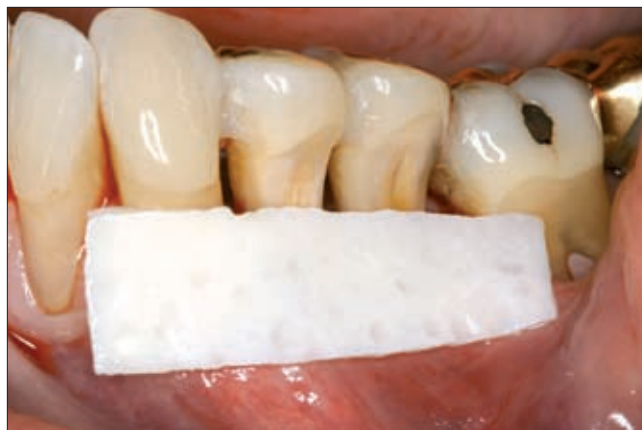Az implantációt megelőző szélesebb marginális ínytapadást biztosító szövetpótlást *Azzi és mtsai* [2] által módosított alagút technikával végeztük. Szulkuláris metszésből a papillák átvágása nélkül a 33–36 fogakig



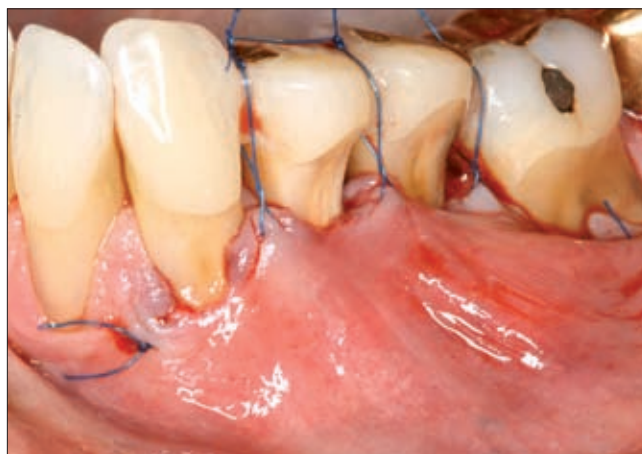2a. ábra. A vestibularis nyálkahártya suprapariostealis felszabadítása

terjedően felszabadítottuk a buccalis gingivát. A megfelelő mobilitás biztosításának érdekében a preparációt a papillák alá is, valamint suprapariostealisán a laza nyálkahártya alá is kiterjesztettük (2a. ábra). A méretre szabott Alloderm preparátumot (2b. ábra) az így képzett alagútba vezettük, majd 33–36 fogak területén a feszes ínybe öltve, horizontális matracöltésekkel a graft anyagot elmozdulásmentesen rögzítettük. A tunnelizált lebenyt a műtét előtt felhelyezett interdentális kompozit sínekre felfüggesztett varratok segítségével mozdítottuk el koronális irányba. Ezután a kapott gingivopapilláris szövetegységet vertikális matracöltésekkel koronális irányba emelve fixáltuk (2c. ábra). Ügyeltünk arra, hogy a koronáisan elcsúsztatott lágyrészek a használt allograftot teljes egészében befedjék. A varratok eltávolítása 14 nappal a műtétet követően történt. A gyógyulási idő alatt a kimozdult fogak sínezését megtartottuk annak érdekében, hogy a majdani implantátumok azon-

nali behelyezésekor az extrakciós üreg körüli csont feltételezhetően gyulladásmentes legyen. A beavatkozások eredményeként a jelzett fogak körüli keratinizált szövetek megvastagodtak és kiszélesedtek, és a fogak viszonylagosan stabilizálódtak.

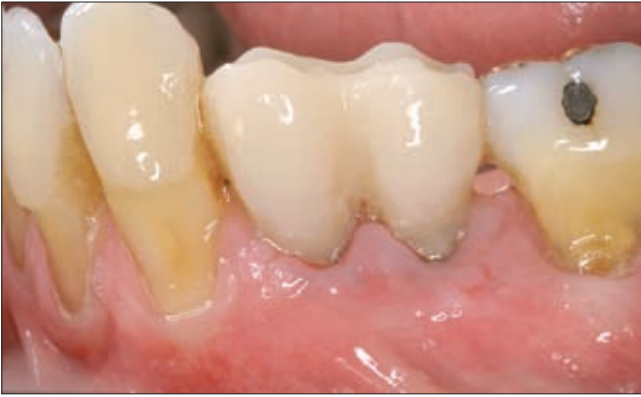

2b. ábra. A sejtmentes alloderm membrán méretre igazítása



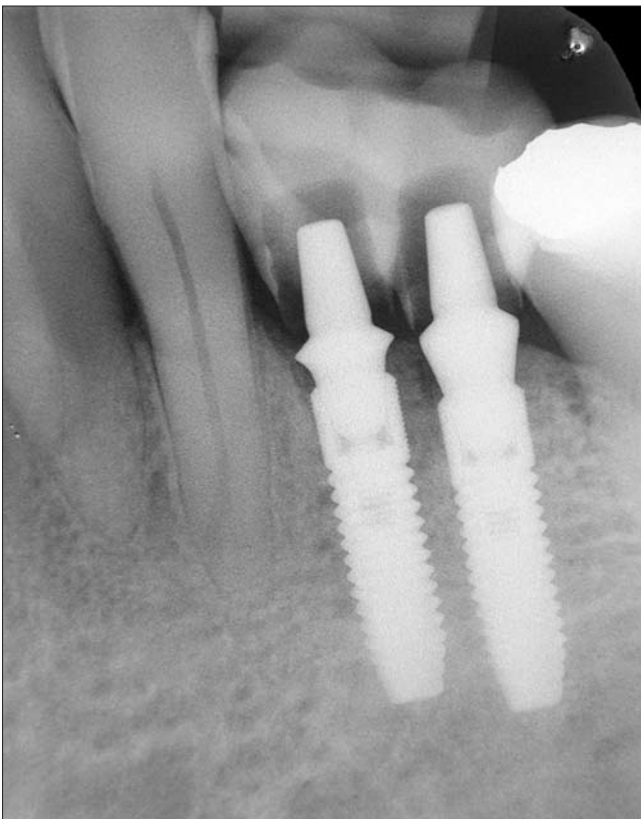2c. ábra. A gingivopapilláris szövetegység koronális irányú fixálása vertikális matracöltésekkel

A premolarisok óvatos, atraumatikus eltávolítására, valamint az implantátumok azonnali behelyezésére 6 hónap múlva került sor. Az extrahált fogak helyére egy-egy 3,5 mm átmérőjű, 13 mm hosszú OsseoSpeed™ TX 3,5 S (Astratech Dental) implantátumot ültettünk a gyártó utasítása szerint. Mindkét implantátum esetén az elért primer stabilitás meghaladta a 35 Ncm értéket, így azok alkalmasak voltak azonnali ideiglenes felépítmények viselésére. A némileg crestalis csontszint alá süllyesztett implantátumokba, ezért megfelelő magasságú felépítményeket (Direkt Abutment™ 3,5/4,0) csavartunk s az extrakciók előtt vett lenyomat segítségével ideiglenes koronákat készítettünk (3a. és b. ábra). A koronák subocclusalis elhelyezkedését gondosan ellenőriztük. A szükséges plakk-kontroll céljából a beavatkozást követő egy hétre napi három alkalommal 0,1%-os chlorhexidin szájböblítést, valamint a többi fog mechanikus tisztítását írtuk elő a betegnek.

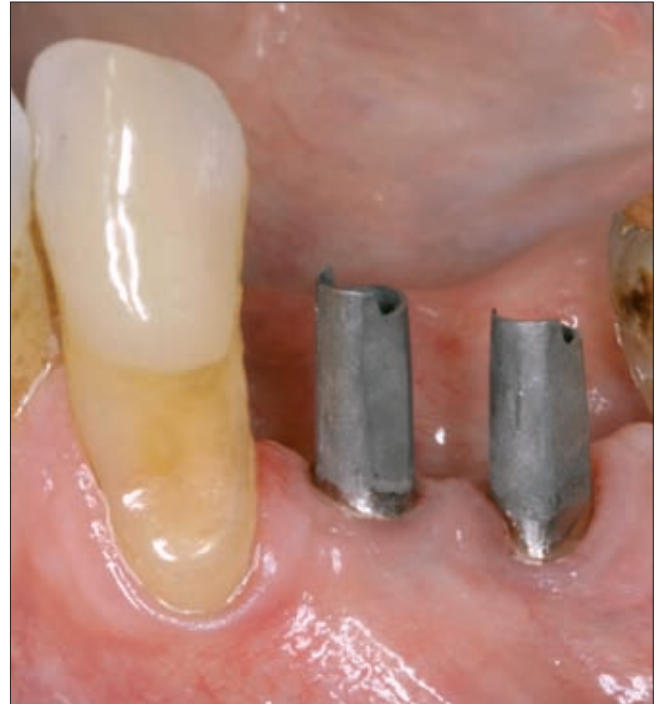

3a. ábra. A fogeltávolítást követően azonnal elhelyezett implantátumok, valamint az ideiglenes koronák képe

A műtétet 4 hónapos gyógyulás követte, mely lehetővé tette, hogy a kialakult biológiai szélességnek és stabil ínyszél-viszonynak megfelelő gingiva magasságú protetikai elemekkel készítsük el az implantációs fogpótlásokat. Az ideiglenes koronák, felépítmények eltávolítása után – zárt kanalas lenyomatvétellel végleges gyári mûcsonkok (TiDesign™ 3,5/4,0) adaptálását (4a. ábra), valamint 0,5 mm-re a periimplantáris szulcuszba terjesztett széli záródású aranykerámia öncélú koronák készítését rendeltük meg a fogtechnikai laboratóriumtól. Az arany koronaváz nyaki részén körkörös, keskeny, enyhe behúzódot tartalmazó fémszegély



3b. ábra. A röntgenfelvételen a felépítmények körül látható radiolucens réteg a csonkokra helyezett, s az ideiglenes koronák alapját képező, pontos műanyag sapkákat mutatja

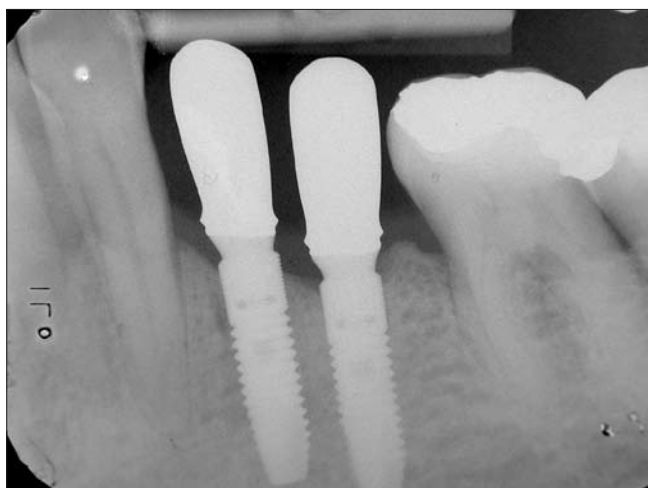
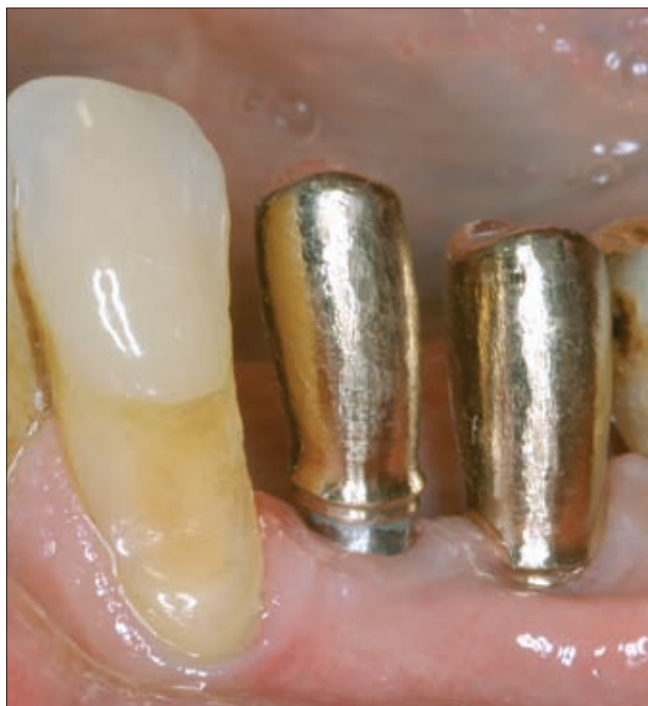

4a. ábra. A végleges restauráció készítése: a korrigált gyári csonkok

kialakítását kértük. Az elkészült aranyvázak próbáját (4b. és c. ábra), majd a színválasztást követően elkészült a vázak kerámia leplezése (4d. ábra). A végleges koronákat a szájjban ellenőriztük, Tempbond (Kerr Corporation, West Collins, USA) semipermanens ragasztócementtel a csonkokra ragasztottuk. A rögzítő cementfelesleg teljes eltávolítását röntgenfelvétellel ellenőriztük (4e. ábra). Ez a kiindulási, párhuzamos technikával készített, ún. „long-cone” felvétel szolgált az implantátumok szintjének, valamint a crestalis csontszint egymáshoz való viszonyának rögzítéséhez is. A 6, 12 majd 24 hónap elteltével a fogakat a szájjban ismételtelen lefotóztuk. A készített újabb röntgenképek értékelése a kiindulási képhez viszonyítva történt.

Megbeszélés

A fogeltávolítást követő azonnali implantátum-beültetés, valamint az esztétikus ínykontúr azonnali ideiglenes koronával történő kialakításának koncepciója 1998 óta egyre szélesebb körben vált elfogadott eljárássá [8, 10, 18]. Az implantátumok sikeres integrálódása mellett azonban a vesztibuláris gingiva, különösen a midbuccalis terület (a margo gingivae buccális ívének legapikálisabb része) kismértékű recesszióját is megfigyelték [9, 11, 12]. Ugyanakkor a környező gingiva vastagságának növelésével (lágyrész augmentációs eljárásokkal az implantációs beavatkozás előtt, vagy avval egy időben), valamint a megfelelő implantátum kiválasztásával a leírt recesszió mértéke csökkenthetőnek bizonyult [3, 5, 9, 11, 14].

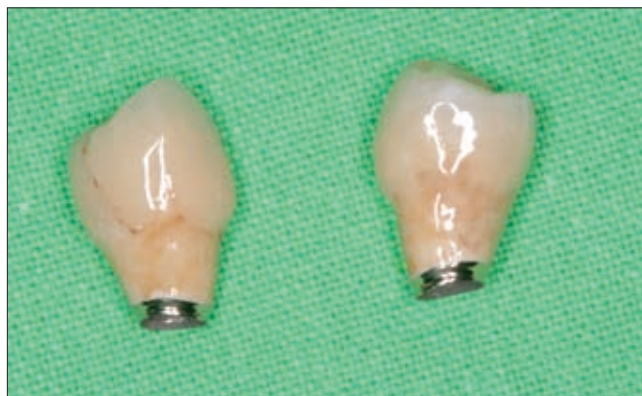

4b, c. ábra. Az öntött aranysapkák próbája a szájbán. A képen, valamint a sapkák pontosságát ellenőrző röntgenfelvételen jól látható azok enyhe behúzóddással elkészített fémszegélye.

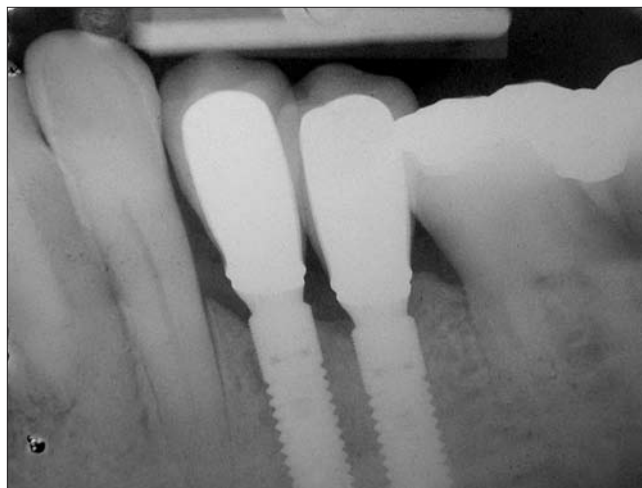
Betegünk valamennyi fogánál eleve jelentős ínyvisszahúzódást regisztráltunk, a klinikai kép vékony biotípusú páciens ínylefutásának felelt meg. Multipláris recessziók kialakulására főként vékony biotípusú egyének fogékonyak. Ez azt jelenti, hogy a fogak faciális oldalán általában mind a külső kortikális, mind a feszes íny vékony, az íny lefutása gótikus, a fogak klinikai koronája elongált. Ezeket a betegeket keskenyebb, hosszabb fogak jellemzik. A külső keskeny csontból és a keskeny, feszes ínyből adódóan alakulnak ki az ínycsökkentések, melyek kezdetben jól funkcionáló implantátumnál is komoly sebészi kihívást jelentenek. Először esztétikai zavar következik be, míg a feszes íny teljes hiánya esetén az implantátum körül gyulladásos folyamat alakulhat ki. Ezt megelőzendő indokolt a be-

teg biotípusának megváltoztatása, vagyis a feszes íny megvastagítása, különösen akkor, ha az implantálandó területen egyéb lágyszövet-vongáló hatás (frenulum jelenléte) is észlelhető.

Fenti megfontolások alapján betegünknel az eltávolítandó, valamint a szomszédos fogak feszes ínyvastagságát lágyszövet augmentációval növeltük meg. Kifejezett volt a lágyszövethiány a felső fogak palatinális oldalán is, így a szájpadrásból saját kötőszövet vételétől eltekintettünk. Napjainkban az orvostudomány számos területén alkalmaznak kötőszövet pótlására humán donorok bőréből származó acelluláris kötőszöveti allograftot. A nyert sejtmentes matrix megőrzi ultrastrukturális integritását. Az előállítási procedúra során nem károsodott kollagén és elasztin-tartalmú matrix immunreakciót, ill. gyulladást nem vált ki [1, 6]. E struktúra revaszkularizálódását, új sejtekkel való ellátását már az akceptor szervezet végzi. Ehhez azonban elengedhetetlen, hogy az allograft teljes egészében kontaktusban legyen a befogadó szövetekkel, azaz fedjék az allograftot. A revaszkularizáció ugyanis – szemben a saját kötőszöveti graffal – csak így biztosított [15]. Betegünknel az eltávolítandó premolárisok melletti feszes íny szélessége nem haladta meg az 1 mm-t. Ezt az állapotot súlyosbította a mimikai izmok marginális



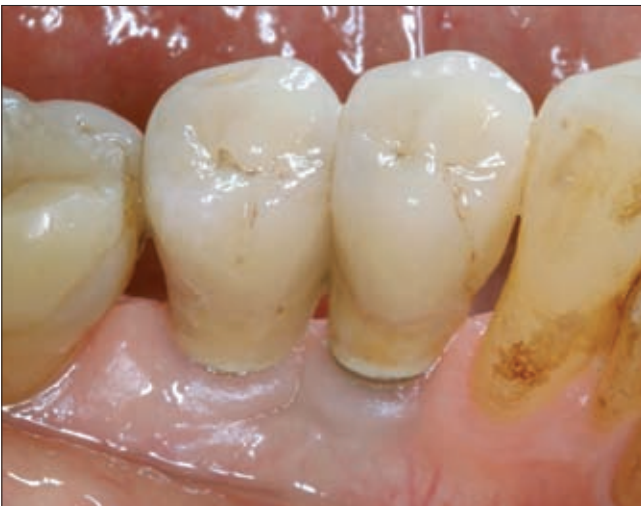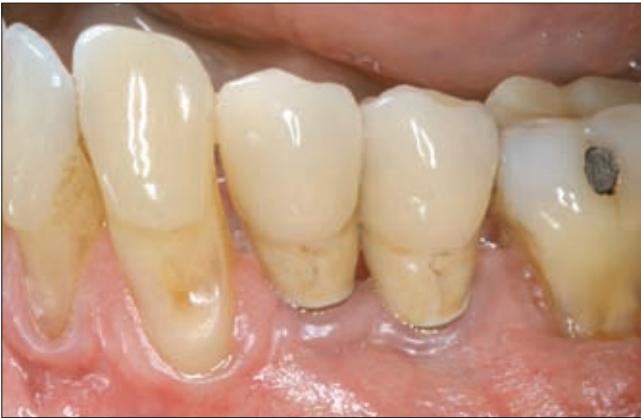4d. ábra. A kész aranykerámia koronák képe beragasztás előtt



4e. ábra. A beragasztott koronákat és a csontviszonyokat ábrázoló röntgenkép

gingivát megközelítő tapadása. A lágyszövet augmentációval nem csupán a páciens biotípusának megváltoztatását céloztuk meg, hanem az izomtapadás felszabadításával az implantátumok körüli ínyvérzés helyzetét is stabilizáltuk.

A kezelési terv készítésekor betegünk az általunk javasolt terápia eljárást elfogadta, de hangsúlyozta, a fo-

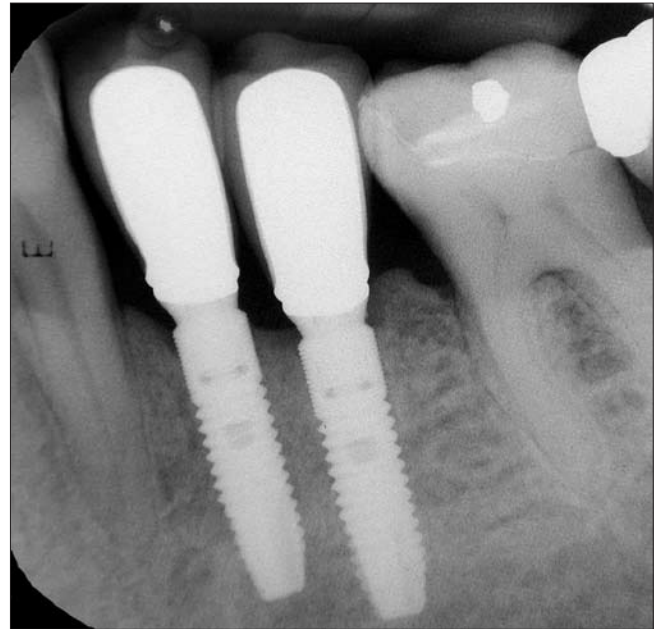


5a, b. ábra. A koronák buccalis (a) ill. lingualis (b) képe 24 hónap elteltével.

gatlanságot mégoly rövid ideig is szeretné elkerülni. Ohaját figyelembe véve az implantátumokra azonnal, az antagonistákkal nem érintkező ideiglenes koronákat készítettünk. Az ideiglenes pótlások közvetlenül az implantáció utáni átadásának egyértelmű előnye, hogy a beteg a fogatlanság semmilyen problémájától nem szenved. Lokális defektusok esetén a szomszédos megtartott, ép fogak okkluziós relációjához képest az ideiglenes pótlás infraokkluzióba kerül behelyezésre olyan módon, hogy oldalmozgás esetén se alakulhasson ki korai érintkezés. Ennek ellenére az óvatos, a korai okkluziós túlterhelést kivédő módszerhez képest is legalább 35 Ncm behelyezési nyomatokra van szükség ahhoz, hogy az implantátumra ideiglenes pótlás készülhessen („immediate temporalization”). Az azonnali, végleges terhelés („immediate loading concept”) csak a teljes fogatlanság esetében lenne valójában indokolt,

ilyenkor a fogív összes implantátumát szokás egy egységbe foglalni. [19]

Implantációra Astra Tech OsseoSpeed Tx (Astra Tech, Dentsply Implants, Mölndal, Sweden) implantátumokat választottunk. Irodalmi adatok [7, 17,] valamint saját tapasztalataink [5] is azt mutatják, hogy 5 éves radiológiai utánkövetéssel a processus alveolaris crestalis



5d. ábra. Az egyidejűleg készített röntgenfelvételen jól látható a marginális csontszint megtartottsága (Vö. 4e ábrával) két évvel az implantációt követően.

szintjében elhelyezett Astra Tech OsseoSpeed implantátumok melletti csontszint változás mértéke átlagosan kevesebb, mint 0,3 mm. Esetenként csontszint emelkedést is regisztráltak. E figyelemre méltó eredményt a gyártó az implantátum felületkezelésével, a nyakon elhelyezett speciális mikroszálakcsavarmenettel, az implantátum és a felépítmény eltérő átmérőjével (platform switching), ill. a csatlakozás belső kónikus kialakításával, magyarázza. E két utóbbi tulajdonság feltehetően szerepét a marginális csontszint megőrzésében *Davarpanah és Szmukler-Moncler* könyvükben részletesen tárgyalják [4]. Szimulált klinikai körülmények között folytatott vizsgálat bizonyítja ugyanis, hogy a implantátum és felépítmény között stabil, elmozdulás-, következképpen résmentes rögzülés csak precíz kónuszos csatlakozás esetén jön létre. Az így készített implantátum-rendszereknél ezért – szemben a lap szerinti érintkezéssel konstruáltakkal – a rágóterhelés következtében nem jön létre elmozdulás, ill. résképződés, következképpen ott baktériumok megtelepedésével, valamint rágáskor azok marginális ínyvérzéshez való folyamatos „pumpálásával” nem kell számolni [20].

Az ínyvérzés krónikus bakteriális fertőződését, gyulladást és a következképpen marginális csontpusztulás esélyét csökkenti továbbá az is, hogy – a platform

switching elvnek megfelelően – a felépítmény átmérője a csatlakozásnál kisebb, mint az implantátumé. Az így képződött, metszetében háromszög alakú területet masszív, vastagabb íny tölti ki. Nagy valószínűséggel ez, valamint a tény, hogy a záródás szempontjából kritikus (mikromozgások, baktériumok szórása) terület még subcrestalis elhelyezett implantátumoknál is messzebb került a margináli csonttól [4] eredményezi a processzus alveolaris szintjének stabilizálódását.

Fontos, a protetikai tervezésben leginkább hangsúlyozandó, hogy a biológiai szélesség kialakulása után, a titán közti elemek széléhez képest a végleges pótlás széle a szulkuusz bázisánál – mely maximum 1 mm – nem kerülhet mélyebbre, hiszen ezzel mi alakítanánk ki mesterségesen a pótlás körül tasakot. Az implantátumok felépítményeire aranykerámia koronák kerültek becementezésre. A széli záródás pontossága érdekében, valamint a marginális ínyfél pozíciójának további stabilizálására a koronák enyhe nyaki behúzóással rendelkező keskeny fémszegéllyel készültek. A fémszegélyt a marginális íny takarja. Bár egzakt összehasonlító méréseket betegünkönél nem végeztünk, a fél-, egy-, majd kétéves ellenőrző megtekintéskor, valamint a készített röntgenfelvételeken csontvesztést az implantátumok körül nem tapasztaltunk. Jól tudjuk, hogy az alkalmazott long-cone röntgentechnika esetén is számolni kell a projekciós geometriai eltérésekből adódó radiológiai torzulással. Mindazonáltal vertikális dimenzióban a menetek crestalis csontszélhez viszonyított magassága jó közelítéssel megítélhető. Nem változott a marginális gingiva szintje sem, így az aranykerámia esztétikus koronák beragasztáskor subgingivalisan elhelyezett marginális fémszegélye a szulkuuszban változatlanul rejtve maradt. Mind a jó esztétikai eredmény, mind a fogak jó rágási terhelhetősége betegünk osztatlan megelégedésére szolgál.

Köszönetnyilvánítás

Szerzők megköszönik Széles Károly és Cserba Erzsébet fogtechnikusoknak a kiváló együttműködést, valamint a pontos technikai munkát.

Irodalom

1. AICHELMANN-REIDY ME, YUKNA RA, EVANS GH, NASR HF, MAYER ET: Clinical evaluation of acellular allograft dermis for the treatment of human gingival recession. *J Periodontol* 2001; 72: 998–1005.
2. AZZI, R. & ETIENNE, D.: Recouvrement radiculaire et reconstruction papillaire par greffon conjonctif enfoui sous un lambeau vestibulaire tunnélisé et tracté coronairement. *Journal de Parodontologie et d'Implantologie Orale* 1998;17: 71–77.
3. BIANCHI AE, SANFILIPPO F: Single-tooth replacement by immediate implant and connective tissue graft: A 1–9-year clinical evaluation. *Clin Oral Implants Res* 2004; 15: 269–277.
4. DAVARPANAH M, SZMUKLER-MONCLER S: Immediate loading of dental implants: Theory and clinical practice. Quintessence International, Paris, 2008; 77–84.
5. FAZEKAS R, FAZEKAS Á: Implantátumba csavart felépítmény alkalmazása foghiány pótlásához: Esetismertetés. *Fogorv Szle* 2011;104: 49–54.
6. FELIPE ME, ANDRADE PF, GRISI MFM, ET AL.: Comparison of two surgical procedures for use of the acellular dermal matrix graft in the treatment of gingival recessions: A randomized controlled clinical study. *J Periodontol* 2007; 78: 1209–1217.
7. GOTTFREDSEN K: A 5-year prospective study of single-tooth replacements supported by the Astra Tech implant: A pilot study. *Clin Impl Dent Rel Res* 2004; 6: 1–8.
8. GROISMAN M, FROSSARD WM, FERREIRA HM, DE MENSZES FILHO LM, TOUATI B: Single-tooth implants in the maxillary incisor region with immediate provisionalization: 2-year prospective study. *Prac Proced Aesthet Dent* 2003; 15: 115–122.
9. GRUNDER U: Stability of the mucosal topography around single-tooth implants and adjacent teeth: 1-year results. *Int J Periodontics Restorative Dent* 2000; 20: 11–7.
10. KAN JYK, RUNGCHARASSAENG K, LOZADA JL: Immediate placement and provisionalization of maxillary anterior single implants: 1-year prospective study. *Int J Oral Maxillofac Implants* 2003; 18: 31–39.
11. KAN JYK, RUNGCHARASSAENG K, LOZADA J: Bilaminar subepithelial connective tissue grafts for implant placement and provisionalization in the esthetic zone. *J Calif Dent Assoc* 2005; 33: 865–871.
12. KAN JYK, RUNGCHARASSAENG K, LOZADA JL, ZIMMERMAN G: Facial gingival tissue stability following immediate placement and provisionalization of maxillary anterior single implants: A 2- to 8-year follow-up. *Int J Oral Maxillofac Implants* 2011; 26: 179–187.
13. LEKHOLM U, ZARB GA: Patient selection and preparation. In: BRANEMARK PI, ZARB GA, ALBREKTSSON T. (eds.): *Tissue-integrated protheses. Osseointegration in clinical dentistry*. Chicago, Quintessence Publishing, 199–209.
14. LEZIY SS, MILLER BA: Replacement of adjacent missing anterior teeth with scalloped implants: A case report. *Pract Proced Aesthet Dent* 2005; 17: 331–338.
15. MAHN DH: Use of the tunnel technique and an acellular dermal matrix in the treatment of multiple adjacent teeth with gingival recession in the esthetic zone. *Int J Periodontics Restorative Dent* 2010; 30: 593–599.
16. McALLISTER BS, HAGHIGHAT K: Bone augmentation techniques. *J Periodontol* 2007; 78: 377–396.
17. WENNSTRÖM JL, EKKESTUBBE A, GRÖNDAHL K, KARLSSON S, LINDHE J: Implant supported single-tooth restorations: A 5-year prospective study. *J Clin Periodontol* 2005; 32: 567–574.
18. WOHRLE PS: Single-tooth replacement in the aesthetic zone with immediate provisionalization : Fourteen consecutive case reports. *Prac Periodont Aesthet Dent* 1998; 10: 1107–1114.
19. YI SW, ERICSSON I, KIM CK, CARLSSON GE, NILNER K: Implant-supported fixed protheses for the rehabilitation of periodontally compromised dentitions: A 3-year prospective clinical study. *Clin Impl Dent Rel Res* 2001; 3: 125–134.
20. ZIPPRICH H, WEIGL P, LANGE B, LAUER HCH: Micromovements at the implant-abutment interface: measurement, causes and consequences. *Implantologie* 2007; 15 (1): 31–46.

WINDISCH P, FAZEKAS R, FAZEKAS Á:

**Prosthetic rehabilitation of immediately placed dental implants
following soft tissue augmentation**

Case report

A 68-year-old nonsmoking male patient with thin gingival biotype presented for treatment of mobile mandibular left premolars. Extraction of teeth and immediate dental implant placement has been suggested. To prevent vestibular gingival recession and insure tissue stability by increasing thickness of marginal gingiva, acellular dermal matrix allograft was applied using the coronally advanced modified tunnelling technique. Six months later premolars were extracted, immediately replaced with implants and temporary crowns. After another four months, definitive gold ceramic crowns were cemented on prefabricated titanium abutments. Due to the altered gingival biotype and application of the platform switching phenomenon no vertical bone resorption and gingival recession was recorded at 6, 12 and 24 month follow-up with a well acceptable esthetic appearance.

Key words: acellular dermal matrix graft, soft tissue remodeling, immediate implantation