

Semmelweis Egyetem, Parodontológiai Klinika, Budapest

## Rádiósebészeti technikával gyökerkezelt fog körül kialakult parodontális nekrozis kezelése és a fog megmentése.

### Hosszú távú eredmények

#### Esetismertetés

DR. HORVÁTH ATTILA, DR. GERA ISTVÁN

Az elektrosebészet és az ebbe tartozó rádiósebészet népszerűségnek örvend korunk fogorvosi ellátásában. Ugyanakkor a nem megfelelő indikációs terület kiválasztása szöveti nekrozisoz vezethet. Fiatal nőt beteget utaltak a szerzők klinikájára, akinek korábban rádiósebészeti technikával végeztek gyökerkezelt. Nekrotizált alveoláris csont, a feszes íny hiánya és jelentős fogmobilitás volt megfigyelhető. Kezelési lehetőségek számbavételét követően, a fog megtartása mellett döntve, zárt kürett során az elhalt csontrészt eltávolították és az ínszél felhígították. Ezt követően a fogakat üvegszállal megerősített kompozittal összesínezték és lege artis gyökértömést végeztek. Tíz hónap elteltével rekonstruktív parodontális műtétet végeztek bovin eredetű csontpótló és kötőszöveti szabadlebens felhasználásával. Hat hónap múlva az ínszövet gyógyulását figyelhették meg. A fogmozgathatóság is megszűnt később, ezért a sánt eltávolították. A fog és parodontiuma ezt követően hét évig stabilnak bizonyult. Utóbb, azonban külső gyökér-rezorpció alakult ki, amit feltárással üveg ionomer tömással, majd zománc mátrix derivátummal (EMD) kezelték. A fog továbbra is funkcióban van megfelelő esztétikumot biztosítva a betegnek.

Kulcsszavak: elektrosebészet, rádiósebészet, hő okozta parodontális nekrozis, csontpótló, kötőszöveti szabad lebeny, zománc mátrix derivátum, hosszú távú túlélés

#### Bevezetés

Az ultrarövid hullámhosszú, rádiófrekvenciás sebészeti műszereket már régen alkalmazza az általános sebészet és szájsebészet egyaránt. Az utóbbi időben azonban a rádiófrekvenciás gyökerkezelt is egyre népszerűbbé vált a hazai endodonciai gyakorlatban és a cégek is propagálják használatukat. A sebészeti műszer által kibocsátott hullám frekvenciája 3–4 MHz között mozog, olyan tartományban, amiben a rádióadók is sugároznak [8]. Az elektroautertől eltérően itt nem keletkezik magas, ellenőrizhetetlen hő, hanem a rádiófrekvenciás fémszál által keltett „hideg” elektromágneses hullámok hatolnak be a szövetekbe és az ott keltett molekuláris rezgés melegíti fel a szöveteket, hasonlóan ahhoz, ahogy a mikrohullámú sütők működnek. Ennek köszönhetően a légyszövetek ablációja során nem indul el vérzés, mert a vágási felszínen azonnal koaguláció következik be, a metszési vonal egyenes és a szövetkörnyezet steril, mivel a hő a baktériumokat is elpusztítja. Mindemellett az operatőr vizuális kontrollja is jobb, mivel a szövet nem vérzik [12]. A rádiófrekvenciás készülék az elektromágneses hullámok magasabb frekvenciatartományában dolgozik. Minél magasabb a frekvencia, annál kisebb a járulékos hőtermelődés

és a kiszámíthatatlan kollaterális károsodás [7]. A rádiósebészeti készülékkel nagyon finom, atraumatikus lágyszöveti műtétek végezhetők a szájüregben is [12]. A rádiósebészeti készülékek alkalmazását javasolja az irodalom frenulektomia, gingivoplastica, circumcisio, egyhe gingiva hyperplasia és implantátumok körüli korrekciós műtétekre [8]. Azonban, amennyiben a frekvenciatartományt, és ezáltal a közvetített energiát rosszul választjuk meg, súlyos koagulációs nekrozis alakulhat ki a környező szövetekben, elsősorban a csontszövetben [13].

A rádiósebészeti készülékeket forgalmazó egyes cégek kimondottan endodonciai kezelésre alkalmas fejeket fejlesztettek ki és ajánlják gyökerkezeltre. Állításuk szerint a módszer előnye, hogy a gyökércsatornában steril körülményeket teremt, mivel a baktériumokat vaporizálja. Az elektromágneses hullámot a gyökércsatornába vezetett gyökérkezelt tú heggye, mint egy antenna közvetíti. A leírások szerint a technika teljesen biztonságos, és nem károsítja a környező szöveteket, mivel a dentin megakadályozza a hullámok tovaterjedését a gyökérhártyára és a csontra. Továbbá a készülékben automatikus energia *feedback* mechanizmus működik, amely megakadályozza a túlmelegedést. Azonban jelen cikk szerzői a szakirodalom ala-

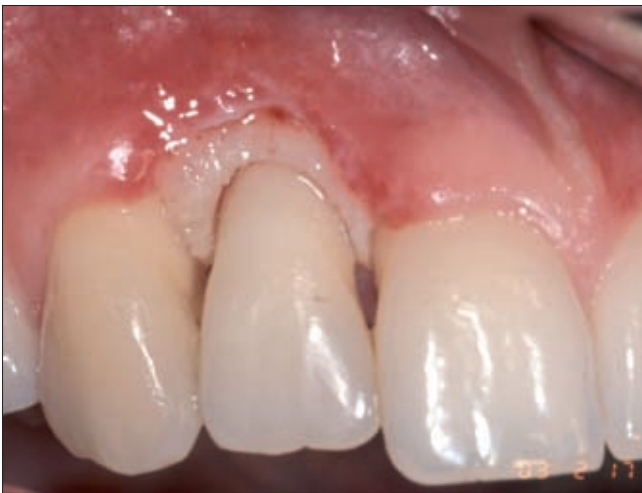pos áttekintése után sem találták ennek az állításnak *evidence based* igazolását.

Közleményünk célja, hogy egy elektro-sebészeti gyökérkezelés során fellépő súlyos parodontális csontnekrózis esetét tárgyaljuk, bemutassuk a kezelés menetét és hosszú távú követését.

### Esetismertetés

Egy 27 éves nőbeteget utalt klinikánkra a családi fogorvosa, aki két héttel korábban trepanálta és rádiófrekvenciás készülékével gyökérkezelt a jobb oldali felső kismetsző fogat. A kolléga elmondása szerint a rádiósebészeti gyökérkezelő tüllel kétszer 0.01 másodperces impulzust adott le, azonban az alkalmazott energia mennyiségét nem volt módunkban kideríteni, és nem tudtunk meggyőződni arról, hogy a tű áthatolt-e az apexen vagy sem.

Páciensünk klinikánkon két héttel a gyökérkezelés után jelentkezett. Az érintett fog körül a szabad ínszél és a gingiva propria teljes egészében hiányzott, a sző-

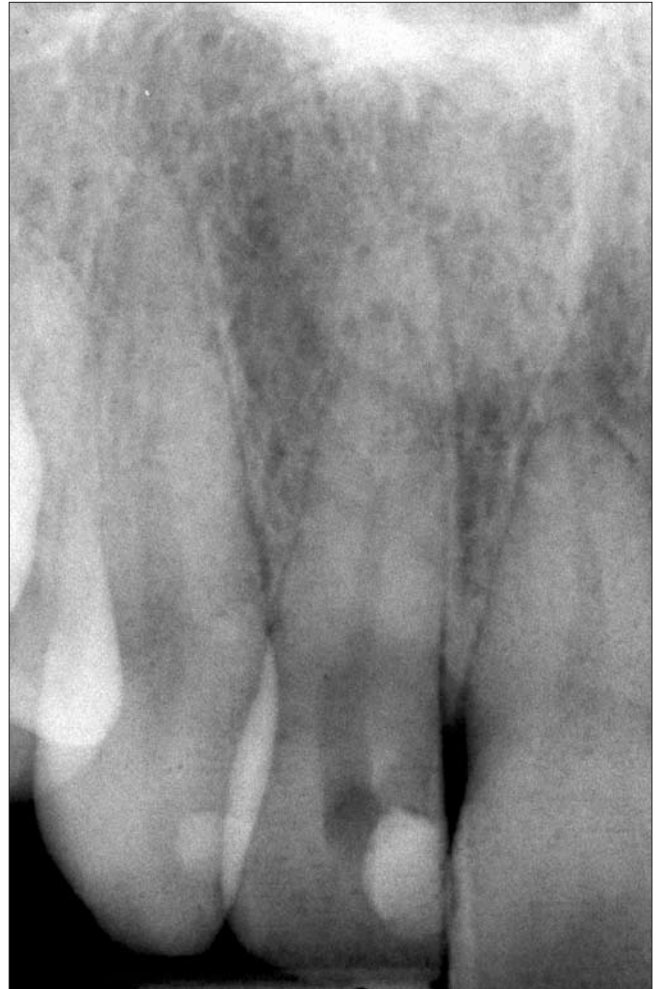

1a. ábra. Kiindulási klinikai kép.

Keratinizált ínnyel nem fedett, nekrotizált alveoláris csontszegély.  
Kitöltetlen parodontális rés

vetek nekrotikusak voltak, és a csontszél szabadon a felszínre került. A gyökérhártya rostok felszívódtak és szabad rés tátongott a nekrotizált csont és a cement között. A fog mobilis volt és komoly kopogtatási érzékenységet tapasztaltunk (1a. ábra). Páciensünk szájhigiénéje megfelelő volt, egyéb területen nem volt tapadásvesztése. Soha nem dohányzott és általános anamnézisében sem fedeztünk fel olyan rizikótényezőt, mely a csontnekrózisra hajlamosító tényező lehetett volna. Kezelő orvosa már korábban antibiotikum kúrát rendelt (clindamycin 300 mg, 3x1) [Dalacin-C, Pfizer, Budapest, Magyarország], amit a páciens be is szedett. A periapikális röntgenfelvételen éles, kúpszerű vékonyaságú interdentalis csontszegély volt látha-

tó a laterális és periapikális gyökérhártyarés kiszélesedése mellett (1b. ábra). Mielőtt klinikánkra került, páciensünk, már több fogorvossal konzultált, akik leginkább az extrakciót javasolták. Ugyanakkor betegünk szerette volna a kismetsző fogát minden áron megtartani, hiszen fogazata és parodontiuma egyébként egészséges volt.

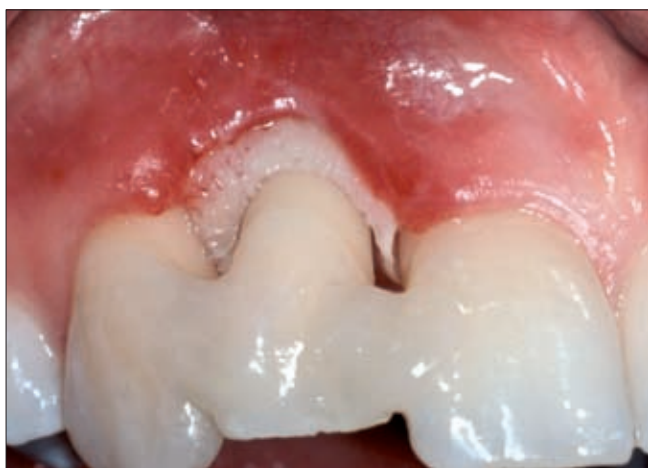

1 b. ábra. Kiindulási röntgenfelvétel

### Nem-sebészeti terápiás szakasz

Az összes lehetséges kezelési alternatíva előnyeit és hátrányait mérlegelve, végül az egyébként kérdéses prognózisú fog megtartása mellett döntöttünk. A mobilis kismetszőt ideiglenes, szálerősítő kompozit sínrel rögzítettük, amely nélkül a további kezelés elképzelhetetlen lett volna (2. ábra). Helyi érzéstelenítésben, a nekrotizált, szekvesztrálódó csontot eltávolítottuk és a régiót óvatosan, az ínszél felfrissítve kürettáltuk. Páciensünknek naponta háromszor egy percig chlorhexidines szájböblítőt [Corsodyl, Glaxo SmithKline., Brentford, Egyesült Királyság] rendeltünk, hogy támogassuk a mechanikai plakk-kontrollt. Az elkezdett gyökérkezelést befejeztük és lege artis gyökértömést végeztünk (3. ábra). Közben páciensünk szub-

jektív panaszai csökkentek és az elkövetkező 10 hónap során a lézió lágyrész-borítása sokat javult. Ekor a funkció és esztétikum helyreállítása érdekében



2. ábra. A mobilissá vált fog ideiglenes sínezése üvegszállal erősített kompozittal

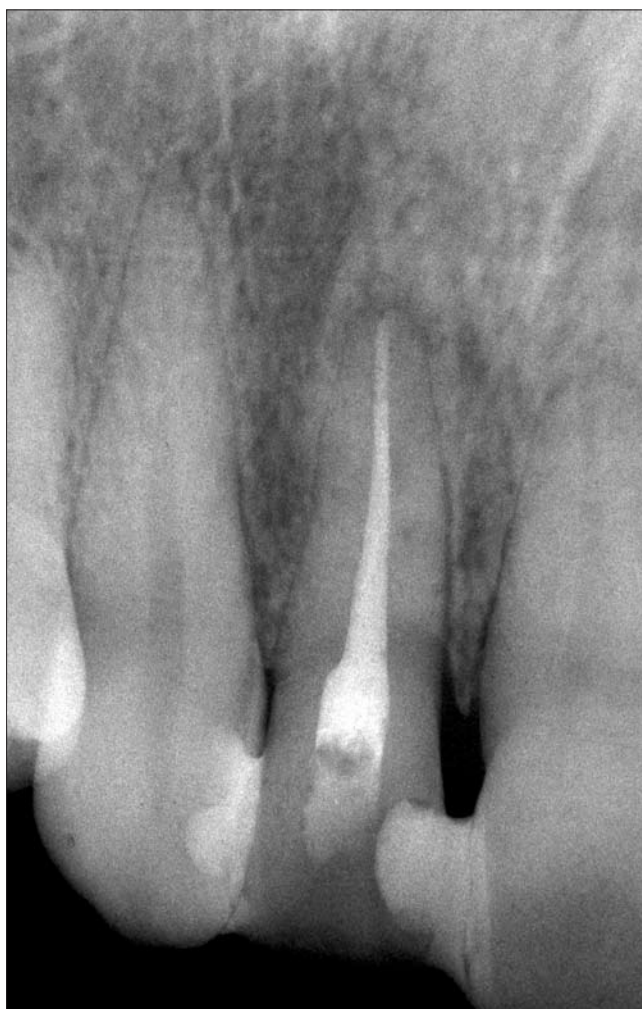rekonstruktív parodontális műtét elvégzése mellett döntöttünk.

#### Korrekción sebészi fázis

Kétperces előzetes chlorhexidineszájöblítést követően, helyi érzéstelenítésben intrasulcularis metszéssel teljes vastagságú mucoperiostealis lebenyt preparáltunk, amelyet a vestibulumban fél vastag lebenyként folytattunk. A nekrotizált csontmaradványokat eltávolítottuk, és a gyökérfelszínt letisztítottuk. Ezt követően egy megfelelő méretű szabad kötőszöveti lebenyt nyertünk a szápadról, ún. *Modified single incision* technikával [5]. A graftot, adaptálása után, a bukkális ínlebeny alá öltöttük, hogy ezzel fokozzuk a megvékonyodott gingiva kollagéntartalmát és növeljük a keratinizált íny szélességét/vastagságát. A vertikális, egyfalú csontkrátert rehidrált, bovine eredetű xenograftal töltöttük ki [Bio-Oss; Geistlich, Wolhusen, Svájc]. Az ínlebenyt visszafektetés után szinguláris öltésekkel rögzítettük (4. a–d ábra).

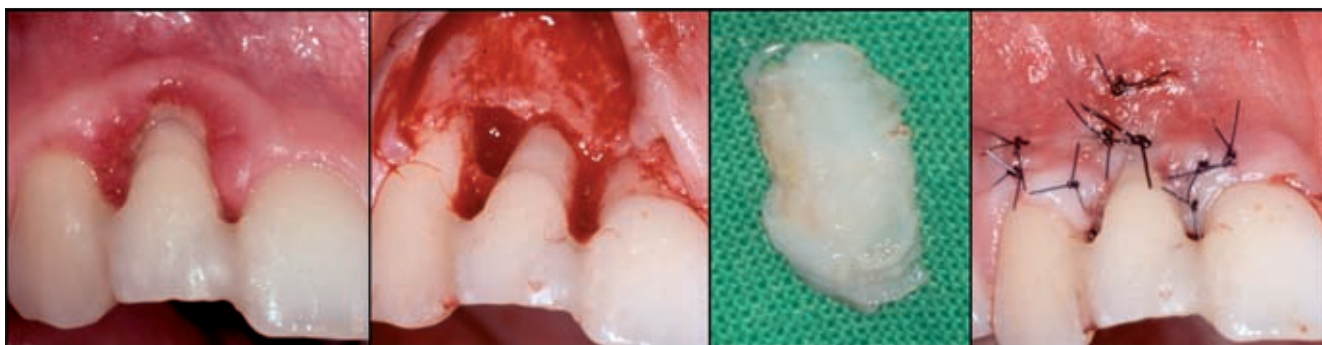
Műtét után páciensünknek hét napig antibiotikumot

rendeltünk (amoxicillin 500 mg + klavulánsav 125 mg) [Augmentin 675 mg, GlaxoSmithKline, Brentford, Egyesült Királyság] és szükség szerint fájdalomcsillapítót



3. ábra. Végleges gyökértömés radiológiai képe

(diclofenac 75 mg) [Diclofenac Duo, Pharmavit, Veresegyház, Magyarország] adtunk. A varratok eltávolításig a beteg az operált régiót fogkefével nem tisztíthatta, de naponta háromszor 0.2% chlorhexidinesz oldattal öblített, alkalmanként egy percreg. Két hét múl-



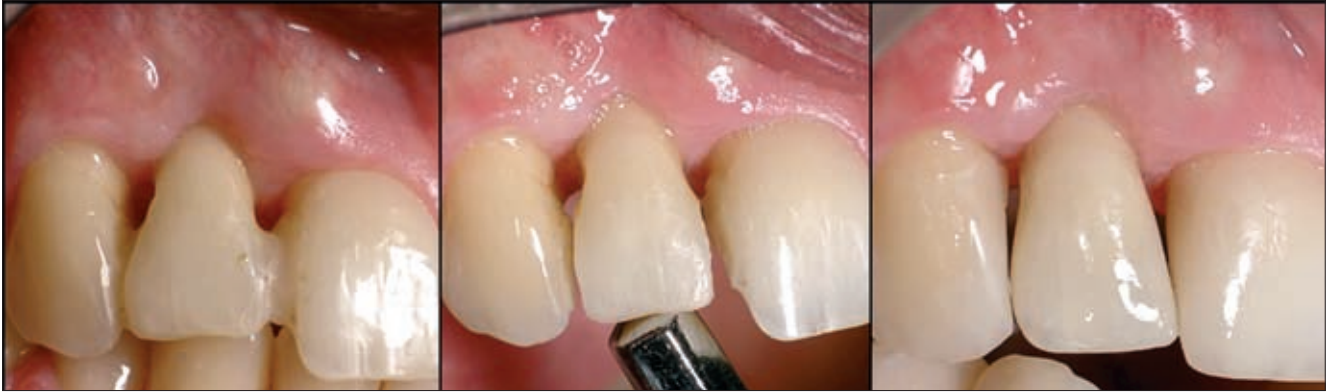4 a–d. ábra. Iniciális kezelést követő parodontális rekonstruktív műtét bovine eredetű xenograft és szabad ínlebeny felhasználásával

va az összes varratot eltávolítottuk és betegünknek nagyon puha szálú fogkefét javasoltunk, megtanítva egy kíméletes fogmosási technikára. A gyógyulási folyamatot szorosan követtük, rendszeresen visszarendelve és szükség szerint professzionálisan is tisztítva fogait.

#### Sebészi fázis eredménye

A sebgyógyulás zavartalan volt. Hat hónappal a műtét

(6a. ábra). A fog stabilitása nem romlott, és állapota teljesen stabilizálódott. Mivel páciensünk elégedett volt az esztétikai eredménnyel, további mukogingivális korrekciós műtetre nem került sor. A hétéves kontroll vizsgálat során páciensünk parodontiuma teljesen épnek bizonyult, a fog egyáltalán nem volt mobilis és a tasak 3–4 mm-nél nem volt mélyebb. A papilla tovább erősödött és a röntgenfelvétel szerint, az interdentá-



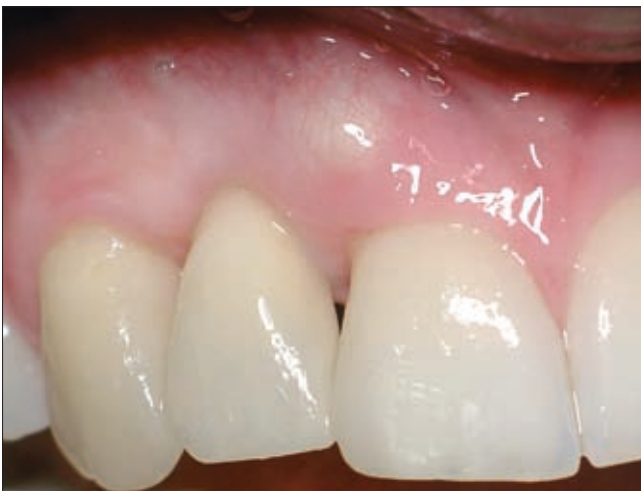5 a–c. ábra. Másfél évvel a műtét után a parodontális szövetek állapota stabilnak bizonyult, a mozgathatóság megszűnt, ezért a sánt eltávolítottuk és direkt kompozit felépítést végeztünk

után az íny állapota jelentős mértékben javult, adekvát mennyiségű keratinizált gingiva borította a fogat közel a zománc–cement határig. Másfél évvel a műtét után, radiológiai ellenőrzést követően, az ideiglenes

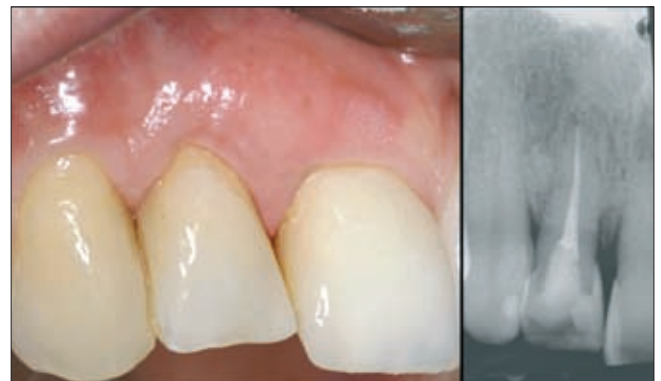lis csontszepetum mineralizáltsága tovább javult (6b, c. ábra).

#### Külső gyökér-rezorpció kialakulása

A műtét utáni 9. évben betegünk ismét panasszal tért



6a. ábra. Hároméves kontroll



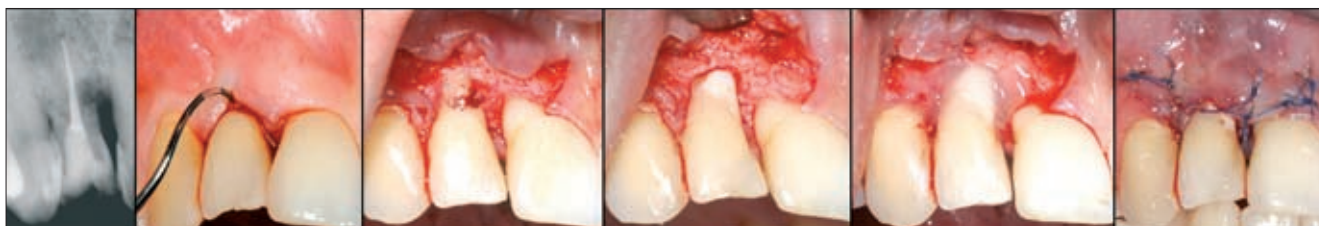6 b, c. ábra. Hétéves kontroll

kompozit sánt eltávolítottuk, hogy megfigyelhessük, milyen mértékben rögzült a fog. Mivel a kismetsző teljesen stabilizálódott, úgy döntöttünk, hogy az érintett fogakat direkt kompozit héjjal, illetve tömással állítjuk helyre (5. a–c ábra). Ezt követően betegünket először háromhavonta, majd később félévente rendeltük vissza. Ennek során az ínypapilla jelentős mértékű érési folyamaton ment át, és kezdte kitölteni az approximális fogközt

vissza klinikánkra. Gyulladt ínye enyhe fájdalmat okozott. A röntgenfelvételen a jobb felső kismetsző gyökerén jelentős mértékű külső rezorpció jelei mutatkoztak. Az üreget teljes vastagságú mukogingivális lebenyes feltárással ultrahangos depurátorral és 06-os gömbfúróval kitisztítottuk, majd üvegeionomer cementtel [Fuji IX GP; GC, Japán] betöltöttük. Az új kötőszövetes tapadás elősegítése érdekében gyökér- és cementfelszínre 24%-os EDTA kondicionálás után zománc mátrix derivátumot vittünk fel [Pref Gel, Emdogain; Straumann, Basel, Svájc], majd zártuk a le-

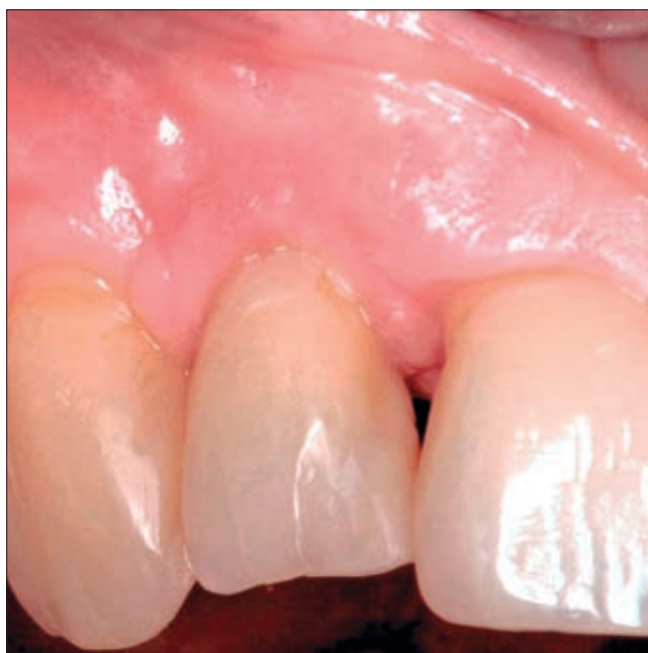benyt (7a–e. ábra). A zavartalan sebgyógyulás után a varratokat 12 nappal később távolítottuk el. A második műtétet követően páciensünk panaszai megszűn-

tegekben kialakuló ANUP végül a rögzítő apparátus súlyos pusztulását okozza [6]. Bár a prezentált esetben is súlyos ínynekrózissal és alveoláris csontveszteség-



7 a–f. ábra. A 8. évben kialakult külső gyökér-rezorpció röntgenképe és műtéti ellátása üvegeionomer tömással és zománcmátrix derivátummal

tek. Betegünk első jelentkezése után majd tíz évvel a jobb oldali felső kismetsző foga továbbra is funkcióban van, parodontális állapota kielégítő (8. ábra).



8. ábra. Műtét utáni kontroll egy évvel a korrekciós műtét után

### Megbeszélés

A prezentált eset egy rádiósebészeti technikával gyökérkezelt, ezáltal súlyos parodontális nekrózist szenvedett fog megmentését mutatta be és az eset hosszú távú követéséről szól. A parodontális nekrózisos leggyakoribb formái az acut gingivitis ulcerosa (ANUG) és az acut ulcerativ parodontitis (ANUP). Mindkét betegség oka a dentális biofilm, és mindkettő az interdentalis papilla pusztulásával kezdődik, majd interproximális ín- és csontkráter kialakulásához vezet. A többnyire csak immunológiailag kompromittált be-

gel találkozunk, az ínylezió klinikai képe ugyanakkor merőben különbözött az ulcerativ gingivitis megjelenésétől. Esetünkben a nekrózis lefutása követte a hőkárosodás következtében sérült alveoláris csont széleit és nem korlátozódott a papilla csúcsára. Az alveoláris csontszél lényegében „megfőtt” és a gyökérhártya teljesen eltűnt, leginkább egy anatómiai preparátumra emlékeztetve. Hasonlóan súlyos nekrózis és alveoláris csontpusztulás előfordulhat acut leukémiás egyénekben, cyclikus neutropeniában vagy agranulocytosisban is [9, 14].

Parodontális nekrózis lényegesen ritkábban fordul elő iatrogen (fizikai, termális, kémiai) károsodás hatására. A gyökércsatornába helyezett és nem jól záró tömessel fedett paraformaldehid paszta okozhat kémiai nekrózist, és olyan súlyos tapadásvesztést, ami végül a fog és az elhalt szövetek eltávolításához vezethet [3].

Az extrém hő parodontiumot károsító hatása régóta jól dokumentált az irodalomban [4]. Extrém magas hőmérséklet alakulhat ki elektromos áram hatására is. Bár az elektroauterek indikációja a szájsebészetben jól meghatározott, de a helytelenül beállított, vagy nem megfelelő helyen alkalmazott készülék a fogágy súlyos károsodást okozhatja [13]. Esetünkhöz hasonló endodontális kezelés során fellépő hőkárosodást 1971-ben állatkísérletekben hisztológiailag is vizsgáltak *Atrizadeh és mtsai* [1]. Tizenkét mókusmajom gyökércsatornájába tűt vezettek és ezt elektrosebészeti készülékhez csatlakoztatták, aminek következtében a pulpa hőkárosodást szenvedett. A hisztológiai vizsgálat szerint 3–7 napon belül a parodontális ligamentumok is nekrotizáltak. A gyökérhártyarés nekrotizált szövettörmelékekkel volt kitöltve és nem fordultak elő vitális fibroblastok, cementoblastok és osteoblast sejtek sem, valamint az alveolaris csont is nekrózis jeleit mutatta. Ugyanakkor két hét múlva már a gyógyulás és regeneráció jelei is kimutathatók voltak. Az apikális régió irányából megindult a terület vascularizációja és elindult a csontképződés is. Egy hónap múlva már elhalt szövet nem volt kimutatható, viszont gyökérhártya rostok regenerációja helyett az alveoláris csont és

a gyökércement egyesült, ankylosis és cement rezorpció kísérletében. Ezt követően a cement és dentin rezorpció, valamint az összehangolt csontátépülés következtében az ankylosis tovább progrediált. Tudomásunk szerint eddig az irodalomban hasonló, humán elektrosebészeti endodonciai kezelés következményeiről nem számoltak be. Ezért a radio-endodonciai kezelési technikának rutinszerű alkalmazása külön óvatosságot igényel és bizonyos szempontból experimentális próbálkozásnak tekinthető.

Esetünkben az alkalmazott energiadózis és az elszendvedett nekrozis kiterjedése a beteg felvételekor pontosan nem volt megítélhető. Mivel azonban páciensünk kimondottan ragaszkodott az esztétikus zónában lévő foga megtartásához, kísérletet tettünk a fog megmentésére. Mivel az iniciális kezelés jó eredménnyel végződött, a rekonstruktív sebészi beavatkozás is indikáltá vált, azzal a céllal, hogy helyreállítsuk az elpusztult szöveteket. A bovine eredetű xenograft alkalmazásával végzett műtéti eredmények mind klinikailag, mind hisztológiailag jól dokumentáltak az irodalomban [10, 11]. Hasonló módon a szabad kötőszöveti graft alkalmazása a keratinizált gingiva augmentációjára elfogadott és az eredményei szintén jól dokumentáltak [2, 15]. Azonban, tudomásunk szerint eddig egyik vizsgálatban sem tanulmányozták a fent említett technikák alkalmazását a parodontiumot érő termális károsodás korrekciójában. Esetünkben a hosszú ideig sikeres gyógyulás feltehetően annak tulajdonítható, hogy az életben maradt parodontális szövetek és az alveoláris trabekuláris csont velőállományában lévő pluripotens sejtekből gyorsan elindulhatott a regeneráció. A beültetett szabad ínyiszövet kollagén rostjai pedig a gingiva regenerációját segíthették elő. A fiatal, parodontálisan egyébként teljesen egészséges betegünk esetében a gyógyulás általános feltételi is kedvezőek voltak. Ugyanakkor a súlyos hőkárosodást követő gyógyulás kimenetele továbbra is kiszámíthatatlan. A kilencedik évben fellépő gyökér-rezorpció, amelyet szintén sikerült ellátni – hasonlóan a fentebb citált állatkísérlethez –, azt bizonyítja, hogy amennyiben a gyógyulás során a gyökérhártya nem képes tökéletesen regenerálódni és a csont közvetlen kapcsolatba kerül a cementszövettel, vagy még inkább a dentinnel, az ankylosis és a következményes gyökérrezorpció elkerülhetetlen. Bár majd tíz évvel később is sikerült még a kismetsző fogat megmenteni, de a gyökérállomány olyan mértékben meggyengült a rezorpció miatt, hogy fennáll a horizontális gyökérfracturának az esélye. Mindazonáltal a parodontális regeneráció tényét a második műtét során, hasonlóan az ún. re-entry műtétekhez, klinikailag tudtuk értékelni és megállapítottuk, hogy a parodontális csontnívó tíz évvel a regeneratív műtétünk után is megtartott.

Azonban a post traumás gyors és látszólag klinikailag és radiológiailag sikeres regeneráció magyarázata ma még csak találgatás tárgya lehet, mivel elegendő kísérletes adat nem áll rendelkezésünkre. Bízunk ben-

ne, hogy kevés hasonló eset fordul elő a jövőben. Esetismertetésünk ezt a célt is kívánta szolgálni.

#### Köszönetnyilvánítás

A publikáció elkészítését a TÁMOP 2.4.1.1. BO9/1/KMR/2010–0001 számú projekt támogatta.

#### Irodalom

1. ATRIZADEH F, KENNEDY J, ZANDER H: Ankylosis of teeth following thermal injury. *J Periodontol Res.* 1971; 6: 159–167.
2. CASTELLANI R, WOLFFE GN, RENGGLI HH: Pocket elimination surgery with simultaneous connective tissue graft. A case report with 3-year follow-up. *J Clin Periodontol* 2001; 28: 365–371.
3. DI FELICE R & LOMBARDI T: Gingival and mandibular bone necrosis caused by a paraformaldehyde-containing paste. *Endod Dent Traumatol* 1998; 14, 196–198.
4. GOTTLIEB B & ORBAN B: Veränderungen im Periodontium nach chirurgischer Diathermie. *Zeitschrift Stomatologie* 1930; 28: 1208–1213.
5. HÜRZELER MB, WENG D: A single-incision technique to harvest subepithelial connective tissue grafts from the palate. *Int J Periodontics Restor Dent* 1999; 19: 279–287.
6. MACCARTHY D & CLAFFEY N: Acute necrotizing ulcerative gingivitis is associated with attachment loss. *J Clin Periodontol* 1991; 18, 776–779.
7. MANESS WL, ROEBER FW, CLARK RE, ET AL: Histologic evaluation of electrosurgery with varying frequency and waveform. *J Prosthet Dent* 1978; 40: 304–308.
8. ROSSEIN K. Predictable soft tissue management with radiosurgery. *Dentistry Today.* 2003; 22: 80–83.
9. SCHWARTZ O, PINDBORG JJ, SVENNINGSEN A: Tooth exfoliation and necrosis of the alveolar bone following trigeminal herpes zoster in HIV-infected patient. *Danish Dental Journal* 1989; 93, 623–627.
10. SCULEAN A, CHIANTELLA GC, WINDISCH P, GERA I, REICH E: Clinical evaluation of an enamel matrix protein derivative (Emdogain) combined with a bovine-derived xenograft (Bio-Oss) for the treatment of intrabony defects in humans. *Int J Periodontics Restorative Dent* 2002; 22: 259–267.
11. SCULEAN A, WINDISCH P, KEGLEVICH T, CHIANTELLA GC, GERA I, DONOS N: Clinical and histologic evaluation of human intrabony defects treated with an enamel matrix protein derivative combined with a bovine-derived xenograft. *Int J Periodontics Restorative Dent* 2003; 23: 47–55.
12. SHERMAN JA: Oral surgery simplified with radiosurgery. *Dentistry Today.* 2008; 27: 123–124, 126.
13. SIMON BI, SCHUBACK P, DEASY MJ, KELNER RM: The destructive potential of electrosurgery on the periodontium. *J Periodontol* 1976; 47: 342–347.
14. SPENCER P & FLEMMING JE: Cyclic neutropenia: A literature review and report of cases. *J Dent for Child* 1985; 52: 108–144.
15. WINDISCH P, SZENDROI-KISS D, HORVÁTH A, SUBA ZS, GERA I, SCULEAN A: Reconstructive periodontal therapy with simultaneous ridge augmentation. A clinical and histological case series report. *Clin Oral Investig* 2008; 12: 257–264.

HORVÁTH A, GERA I

**Salvage of a tooth with necrotised periodontium,  
caused by endodontic use of radiosurgery. Long term results**

*Case report*

Electrosurgery and radiosurgery bear certain popularity in contemporary dentistry. Nevertheless, the inadequate treatment allocation may lead to tissue necrosis. A young female patient was referred to our department following root canal treatment (RCT) by radiosurgical device. Necrotised alveolar bone, lack of keratinized gingiva and increased tooth mobility were noticed. After considering all the treatment options, we attempted to keep the tooth. Therefore, the necrotised part of the alveolar process was removed and the gingival fringe was rejuvenated alongside root surface debridement. The tooth was then splinted with glass fibre reinforced composite and appropriate RCT was completed. After ten months of improvement periodontal reconstructive surgery with deproteinized bovine bone mineral and connective tissue graft was carried out. Substantial improvement was observed at the six month reassessment, including complete healing of the gingiva. The composite splint was then removed due to discontinued mobility. The tooth and the adjacent periodontium remained stable for seven years. Nevertheless, external root resorption was recently developed that was treated with glass ionomer cement filling and regenerative periodontal surgery using enamel matrix derivative (EMD). Ultimately, the tooth is still in place providing satisfactory function and aesthetics.

Key words: electrosurgery, iatrogenic, thermal injury, periodontal necrosis, bovine derived xenograft, connective tissue graft, enamel matrix derivative, long term survival