

Semmelweis Egyetem, Fogorvostudományi Kar
Arc-Állcsont-Szájsebészeti és Fogászati Klinika, Budapest

Állcsontdefektusok augmentációjához használt autológ csontok átépülésének vizsgálata Cone Beam CT-vel

DR. DÚCZ ANDRÁS*, DR. HUSZÁR TAMÁS, DR. NÉMETH ZSOLT, DR. BOGDÁN SÁNDOR

Az enosszeális implantátumok elterjedésével párhuzamosan egyre gyakrabban alkalmazzák a különböző csontpótló eljárásokat az állcsontok területén, elsősorban a processus alveolaris és a sinus maxillaris augmentációjára. Annak ellenére, hogy számos jól használható csontpótló anyag áll rendelkezésünkre, a csontpótló technikák „gold standard”-ja a mai napig is az autológ csont maradt, mely – a kívánt mennyiségtől függően – nyerhető intra- és extraorális forrásokból. Az egyes csontgraftok tulajdonságai szerkezetüktől (kortikális és/vagy spongióza), embrionális eredetüktől (dezmális vagy encondrális) és vételi helyüktől (extra- vagy intraorális) függően különböznek. Az egyes donorrégiók (előnyeik-hátrányaik) tekintetében jelentős kutatások folynak, ugyanis csak a megfelelő technikával és megfelelő helyről vett csont biztosíthatja a műtét sikerét. A Semmelweis Egyetem Arc-Állcsont-Szájsebészeti és Fogászati Klinikáján folyó kutatásban 12 beteg vett részt, akiknél kiterjedt mandibula és/vagy maxilla csontvesztés miatt, autológ csontátültetés történt. A betegek osztályozása a donor-régiók szerint történt. Az autológ csontgraftok átépülését mérő vizsgálat alapján, a legkisebb denzitás-változás a tibia, a legkisebb méretváltozás a calvaria eredetű graftokban volt. Kóros mértékű felszívódás egyik esetben sem volt, ez arra utal, hogy mindegyik graft alkalmazható.

Kulcsszavak: autológ csontpótlás, processus alveolaris, sinus maxillaris augmentáció, donorhely morbiditás, graft-átépülés

Bevezetés

A dentoalveolaris, illetve az arc-állcsontsebészet egyik legdinamikusabban fejlődő területe a csontdefektusok, csontatrófia kezelésére alkalmazott különböző csontpótló műtéti eljárás.

Az állcsontok területén létrejövő csonthiányok kialakulhatnak fejlődési rendellenességek (szájpad- és processus alveolaris hasadékok, csontosodási zavarok, hipopláziák), traumák, ciszták, gyulladásos kórképek és egyre gyakrabban tumorok illetve ezek műtétei következtében. Az implantológiában gyakori, jelentős rekonstrukciós problémát okozó klinikai helyzet az atrófiás, fogatlan állcsont. Az egyes fogak elvesztése után az állcsontok processus alveolarisa jelentős mértékben elvékonyodhat, magassága csökken.

A csontpótló anyagok fejlődése és térnyerése ellenére a legbiztosabb siker az autológ csontpótlástól várható, ezért a mai napig ezt tekintik a csontpótló technikák „gold standard”-jának. Korábban a különböző autológ csontpótlásos technikákat elsősorban a hasadékos és kiterjedt állcsontdefektussal rendelkező betegek csonthiányának pótlására használták. Napjainkban ezeket a módszereket széles körben alkalmazzuk a preprotetikai, implantációs sebészetben egyaránt [3].

Mivel a megfelelően megválasztott donorrégió alap-

vetően meghatározhatja a műtét sikerét, a különböző autológ donorhelyek előnyeinek-hátrányainak vizsgálatára jelentős kutatások folynak.

Vizsgálataink célja a mandibula és a maxilla gerincéli defektusainak augmentációjához használt, különböző anatómiai régiókból nyert, autológ csontgraftok átépülésének összehasonlítása volt.

A különböző csontpótló technikák és a lehetséges donorrégiók áttekintése

A saját, átültetett csontot helyettesítő csontpótló anyagok előnye, hogy korlátlan mennyiségben állnak rendelkezésre, alkalmazásuk esetén nincs szükség autológ csont kivételére és második műtéti területre, ezáltal elkerülhetőek a donorhely posztoperatív szövődményei. Hátrányuk, hogy hozzáadott biológiai anyagok (BMP, Platelet Rich Plasma = PRP, autológ csontforgács stb.) nélkül csak oszteokonduktív tulajdonsággal rendelkeznek.

Az autológ csont ezzel szemben oszteokonduktív, oszteoinduktív, oszteogenetikus potenciállal egyaránt rendelkezik. Az átültetett csont egyaránt biztosítja a szükséges vázat, a csontképző sejteket és a növekedési faktorokat, ezáltal gyorsabban revaszkularizálódik. To-

vábbi jelentős előny, hogy a kortikális csont mechanikai stabilitása jobb, mint a helyettesítő, csontpótló anyagoké [7].

Autológ csont, szerkezetétől (kortikális, spongiózus, kortikospongiózus) és mennyiségétől függően, nyerhető extra- és intraorális forrásokból. Általánosságban elmondható, hogy nagyobb mennyiségű csont nyerésére az extra-, kisebb mennyiségre az intraorális donorhelyeket részesítik előnyben [2, 3].

A kortikális csont reszorpcióra kevésbé hajlamos, de oszteogenetikus sejtekben szegény. Jellemző vételi helyei az arc-, áll- és koponyacsontok területei: calvaria, symphysis mandibulae, corpus és ramus mandibulae, crista zygomatico-alveolaris. A spongiózus csont oszteogenetikus sejtekben gazdag, de mechanikai tulajdonságai gyengék. Legáltalánosabb vételi helyei a crista ilei és a tibia proximális epifízise. A két típus morfológiai kombinációja a kortikospongiózus vagy kompozit csont, mely a crista ilei elülső vagy hátulsó területétől nyerhető [7].

Nem elhanyagolható tényező az adott donor régióra jellemző csontfejlődés típusa. Embrionális eredet alapján kétféle csontgraftot különböztetünk meg: a *dezmális* (az angolszász terminológiában membranózus) eredetű graft pluripotens, mezenhímális sejtekből állókollagén-szövetes telepből alakul ki, így fejlődnek a calvaria és az arckoponya csontjai. Az *enkondrális* eredetű csontgraft, ektomezenhímális sejtekből fejlődő, porcos telepből alakul át csontszöveté. Így fejlődik például a tibia proximális epifízise, a crista ilei, a fibula és a mandibula. Széles körű klinikai vizsgálatok, tapasztalatok és állatkísérletek azt mutatják, hogy a dezmális és enkondrális eredetű csontgraftok között a felszívódás és vaszkularizáció szempontjából szignifikáns különbség van. A dezmális eredetű csont a denzitásából adódóan jobban megtartja a volumenét, kisebb mértékben szívódik fel az átépülés folyamán [1, 19, 38, 39], és az esetek többségében teljes terjedelmében (bár lassabban, mint az enkondrális) vaszkularizálódik [17].

A leggyakrabban alkalmazott, intraorális vételi terület a symphysis mandibulae. A nyerhető csont kortikospongiózus, felszívódásra kevésbé hajlamos. Az átültetés utáni, a gyógyulási idő hosszára vonatkozó vélemények megoszlanak. Egyes szerzők szerint a csont felszívódásának megakadályozása érdekében a műtét után 3 hónappal ajánlatos az implantátumokat behelyezni [11], mások 4–5 hónap gyógyulási időt ajánlanak a minél teljesebb átépülés érdekében [20, 22]. A symphysis után a corpus és ramus mandibulae a leggyakrabban használt intraorális csontvételi hely. A nyerhető csont kortikális szerkezetű, stabil és felszívódásra kevésbé hajlamos [19, 21, 32]. Előnye a symphysis-tájékkal szemben, a jobb sebgyógyulás és a kevesebb posztoperatív panasz. Az átültetett csont beépülési ideje általában 4 hónap [20, 37].

Az említett két donor régió mellett, kisebb mennyiségű csont nyerhető a crista zygomatico-alveolaris és a tuber maxillae területéről. Ezeket a donorhelyeket kisebb

augmentációkhoz, arcüreg alapjának emelése során [27, 28], elsősorban oszteoinduktív céllal alkalmazzuk. A processus coronoideus [5, 14, 18] és a sinus maxillaris elülső fala [19] donorregióként, csak speciális esetekben jön szóba.

Nagyobb volumenű csontigény esetén, előnyben részesítjük az extraorális forrásokat [1, 2]. A crista ilei nagy volumenű kortikális és spongiózája [6, 33] kiválóan alkalmas, nagy kiterjedésű állcsont-defektusok rekonstrukciójára. Előnye a gyors átépülés, hátránya hogy relatív puha szerkezetű és egyes esetekben, az átépülés során jelentős felszívódás észlelhető [29]. A reszorpció mértéke csökkenthető az implantátumok korai behelyezésével, azok mielőbbi terhelésével.

A tibia proximális részén, a kortikális csontot trepanfúróval áttörve, sebészi kürettkanállal nagymennyiségű spongióza nyerhető. Mivel direkt csontblokk átültetésére nem alkalmas, ezért inkább oszteoinduktív tulajdonságát használjuk ki. Legtöbbször alloplastikus csontpótló-anyaggal keverik. A lényegesen ritkább és enyhébb posztoperatív panaszok és szövődmények miatt ennek a donor területnek a használata ajánlott, ha nagyobb mennyiségű kortikális nélküli spongiózára van szükség, például nagymértékben pneumatizált sinus maxillaris augmentációja esetén [2, 3, 12, 15].

A calvaria graft a koponya parietális részéről vett, ritkán alkalmazott csont. Területéről vékony, de nagy mennyiségű kortikális csont nyerhető. Leginkább az állcsontok onlay augmentációjához használatos.

Anyag és módszer

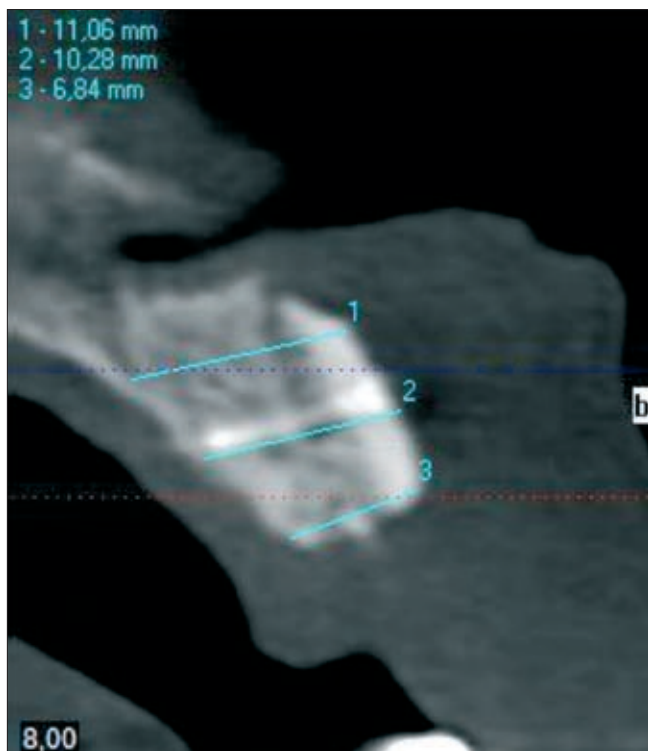
Az elmúlt néhány évben új képkalkoló módszer, a Cone Beam CT (CBCT) látványosan előretört a diagnosztikában, és vált napjainkra népszerűvé a fogászat számos területén [4, 10, 25, 26, 30]. A CBCT technika előnye, hogy effektív dózisa 2–8 panorámafelvétel sugárterhelésével egyezik meg, és jóval gazdaságosabb a hagyományos CT-nél, melynek sugárdózisa 200–300 panorámafelvétellel egyenlő. A háromdimenziós képkalkoló eljárás biztosítja a szájüreg és maxillo-facialis terület képleteinek tökéletes, méretarányos leképezését. Az orvos így olyan felvételt kap a kezébe, melyen tizedmilliméteres pontossággal tud tájékozódni a tér három irányában, valamint a csontminőség is mérhető Hounsfield-unit egységben.

CBCT vizsgálattal mértük csontátültetést követően a denzitás-értékeket, illetve az augmentált állcsontgerinc-szélesség változásait.

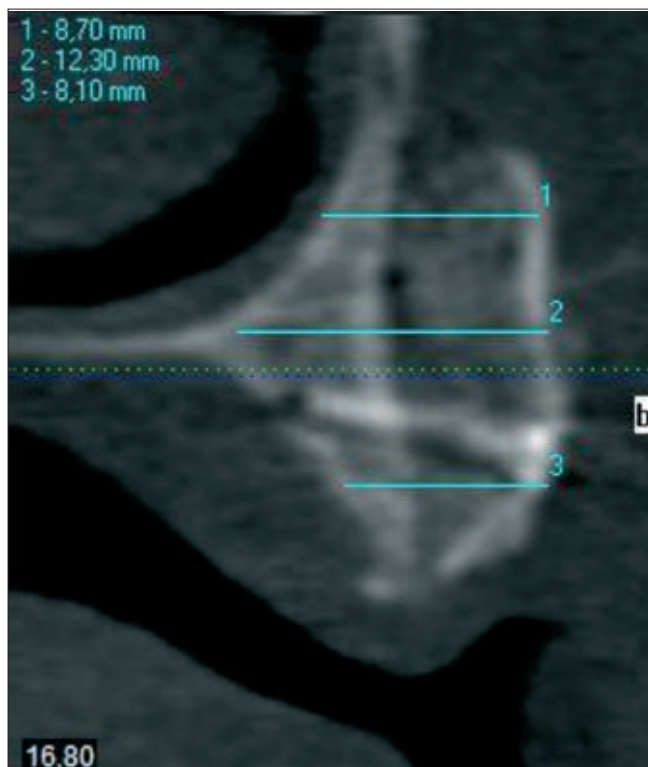
A Semmelweis Egyetem Arc-Állcsont-Szájsebészeti és Fogászati Klinikáján operált betegek közül 12 rendelkezett a vizsgálathoz szükséges, műtét utáni, és implantáció előtti CBCT-felvételekkel, így a vizsgálatban 7 nő, 5 férfi (életkor: 18–60 év) vett részt. Esetükben kiterjedt mandibula és/vagy maxilla csontvesztés miatt, autológ csontátültetés történt.

CBCT-vizsgálat történt a műtét után, és 16–20 hét-

tel a beavatkozást követően. A CT felvételek alapján összehasonlításra került az egyes csoportokban az átültetett csont felszívódásának mértéke, a denzitás (Hounsfield Unit = HU) és a csontgraft méretének változása.



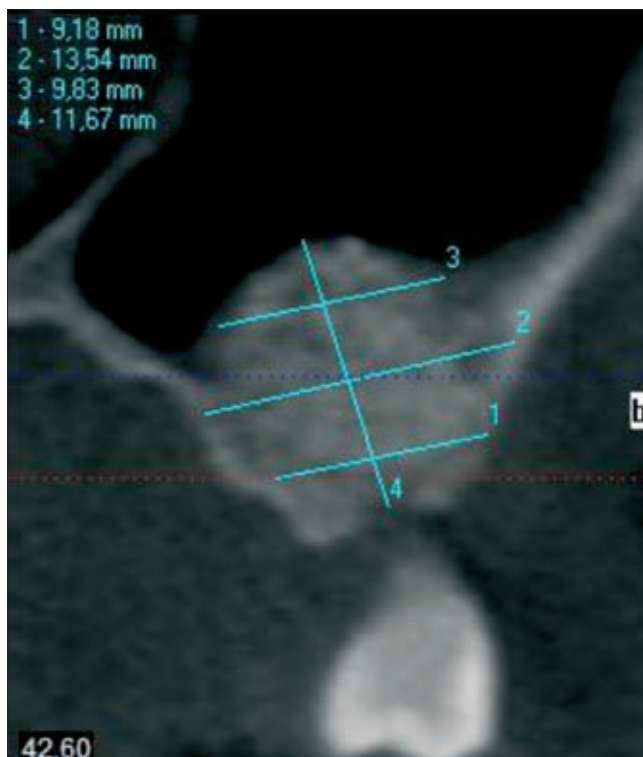
1. ábra
Calvaria csontgraft CBCT-képe



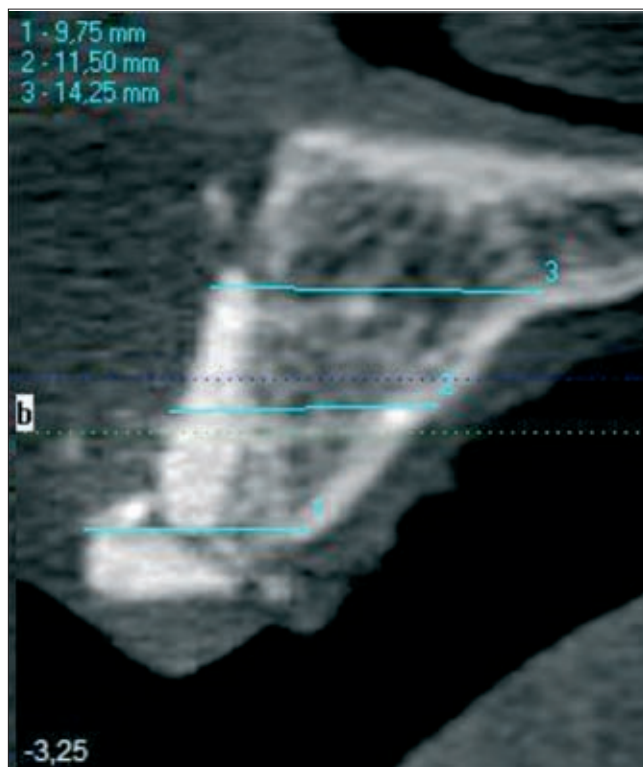
2. ábra
Crista ilei csontgraft CBCT-képe

A betegek donor-régió szerint kerültek osztályozásra: 1. calvaria, 2. crista ilei, 3. tibia, 4. regio retromolaris.

A felvételek I-CAT CBCT készülékkel történtek (Imaging Sciences International, Hatfield, Pennsylvania, USA) a következő beállítások mellett:



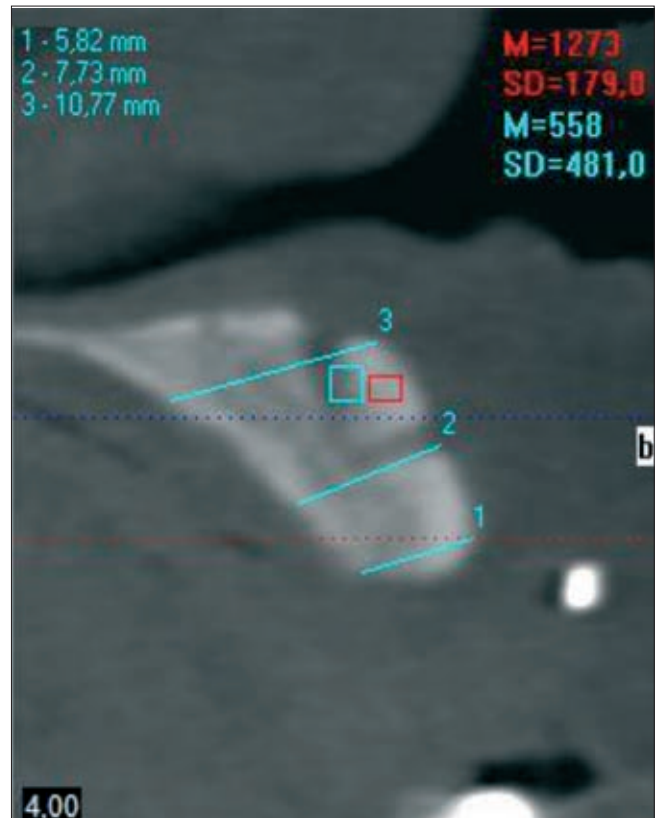
3. ábra
Nyitott sinus elevatio tibia csontgrafttal



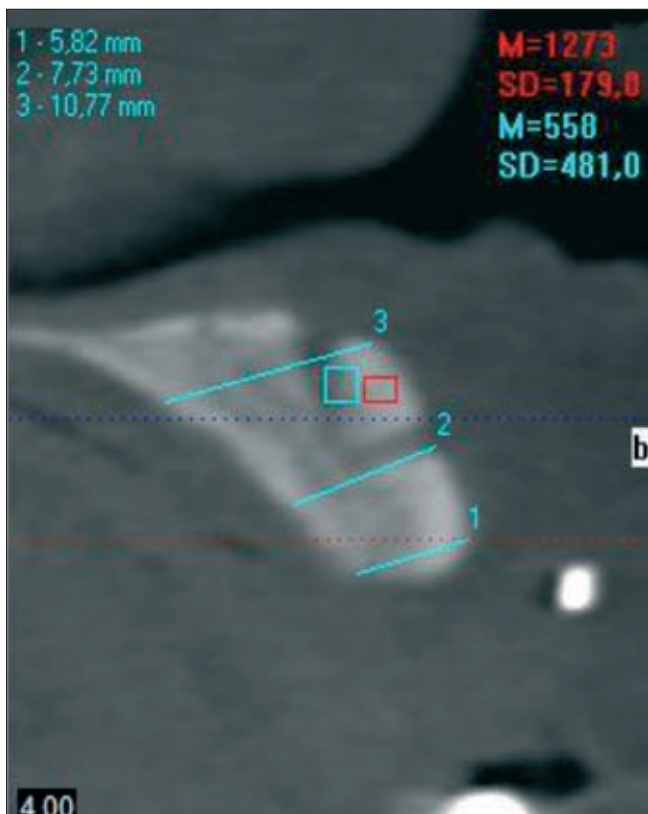
4. ábra
Retromolaris csontgraft CBCT-képe



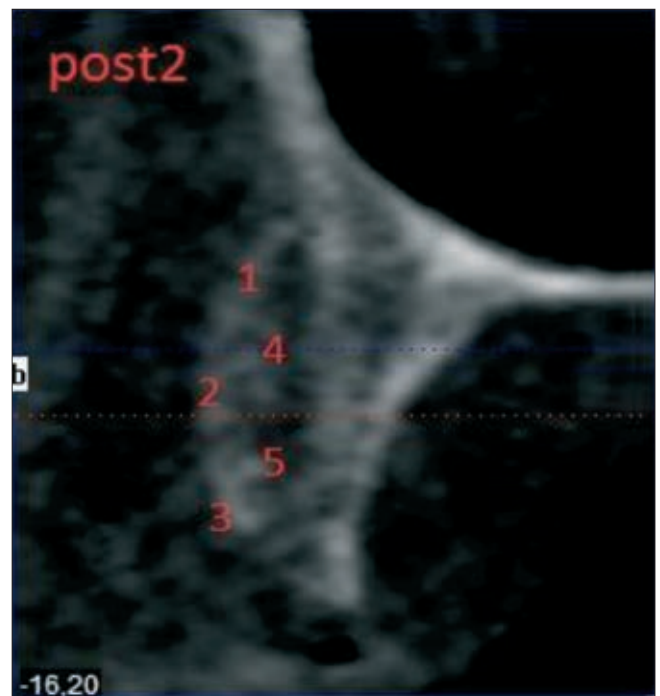
5. ábra
Maxilla laterális augmentáció post1 időpontban
a +4-es pozícióban



6. ábra
Maxilla laterális augmentáció CBCT képe post2 időpontban
ugyanazon, +4-es pozícióban



7-8. ábra. Post1 és post2 mérések, azonos pozícióban és
sorrendben, látható csontvesztéssel



- Full FOV 13 cm, 40 Sec, 0,25 mm Voxel HiRes/standard; Approximate Dose = 133 μ Sv vagy,
- Mand 6 cm, 40 Sec, 0,25 mm Voxel HiRes/Mand 6 cm, 40 Sec, 0,2 Voxel MaxRes, Approximate Dose=61 μ Sv vagy,

- Extended Height, 20+20 Secs (optional EFOV) Total Height = 22 cm, Scan time = 40 sec, Approximate Dose = 136 μ Sv

A CBCT felvételek értékelése XORAN workstation software segítségével történtek.

A mérés menete a két időpontban, a műtét után közvetlen (továbbiakban post1) és a műtét után 16–20 héttel (továbbiakban post2) történt. A vizsgálatoknál fontos volt, hogy az egyes értékek, mindkét alkalommal, ugyanazon helyen legyenek mérve. Ennek érdekében az alábbi módszert követtük.

1. a posztoperatív felvételeken (post1 és post2) ugyanazon szélességi helyeken mértük a szélességet, a magasságot, illetve a denzitást.
2. a statisztikai analízis torzításának minimalizálása érdekében, a denzitás-értékek (az állcsont keresztmetszeteken) ugyanazon szélességi helyeken és ugyanazon sorrendben kerültek mérésre.

Eredmények

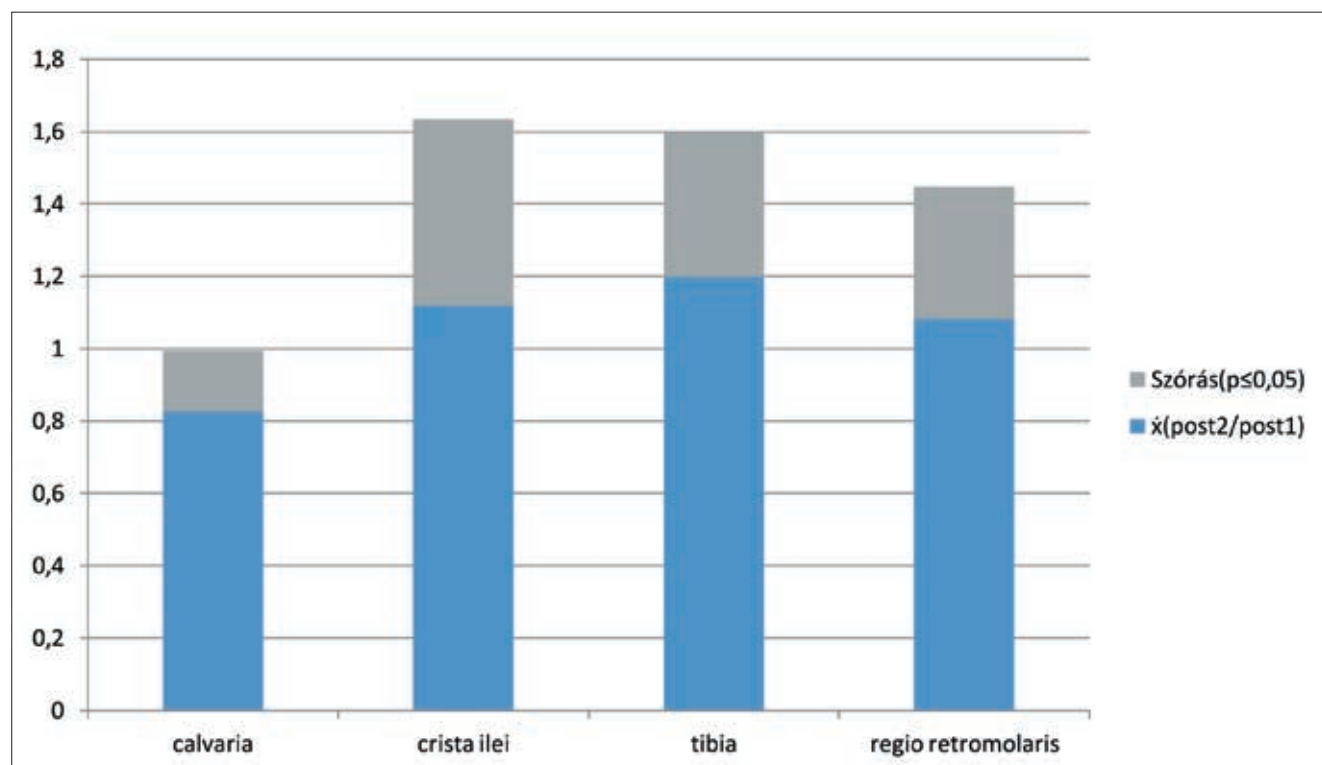
Az adatok ugyanazon régió (post1 és post2 időpontban), azonos helyen és sorrendben mért, hat denzitás és három szélesség értékeinek (post2/post1 hányadosainak) átlagát és standard deviációját mutatják (mean \pm SD). Az autológ csontgraftok átépülését mérő vizsgálat alapján a legkisebb denzitás-csökkenés a tibia, a legnagyobb a calvariából nyert csont esetében volt mérhető (9. ábra).

A legkisebb méretváltozás a calvaria-eredetű graftokban, a legnagyobb a crista ileiből származóban volt mérhető (10. ábra).

Megbeszélés

A preprotetikai, a rekonstrukciós, illetve a hasadékesben minden napossá vált a csontdefektusok augmentációja. Bizonyított, hogy a legjobb eredményt az oszteogenetikus, egyben oszteoinduktív-oszteokonduktív tulajdonságokkal bíró, autológ csont felhasználásával érhetjük el. Az autológ csont felhasználható önmagában, illetve különböző csontpótló anyagokkal keverve is. Csont nyerhető intraorális forrásból (symphysis mandibulae, regio retromolaris, crista zygomatico-alveolaris, tuber maxillae), azonban az innen nyert csont kis mennyiségű és főként kortikális tartalmaz, melynek oszteoprogenitor sejt tartalma alacsony [31]. Nagyobb csontigény esetén, az intraorális források nem elégségesek, ilyenkor extraorális területekről nyerhető csont. Erre a célra a leginkább alkalmas régió a crista ilei (ahonnan szinte „korlátlan” mennyiségű csont vehető) és a tibia proximális epifízise. Ritkábban alkalmazott donorterület a calvaria, ahonnan dezmális eredetű, tisztán kortikális csont nyerhető.

Csontok, valamint csontpótló anyagok átépülésének szövettani, kvantitatív vizsgálatára az úgynevezett hisztomorfometriai vizsgálatok adnak lehetőséget. A nemzetközi szakirodalomban több ilyen jellegű ösz-



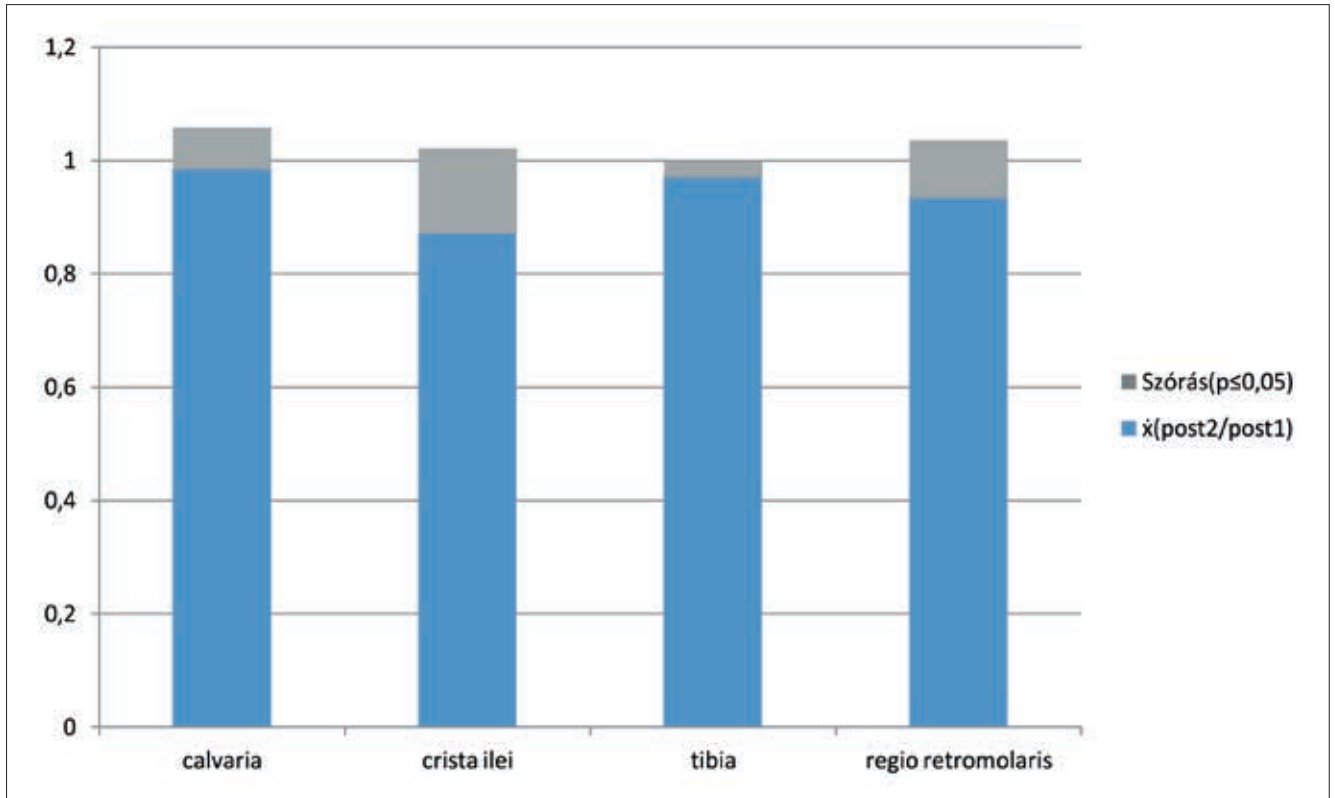
9. ábra. Csontgraft-denzitás változása (az eredeti denzitáshoz viszonyítva). Kék színnel látható a post2/post1 értékek átlaga az egyes donor-régiók szerint, szürkével az átlagok standard deviációja.

sze hasonlító vizsgálat lelhető fel [9, 13, 35]. A módszer invazív volta miatt nehezen megvalósítható, elsősorban állatkísérletekben használatos.

Noninvazív, képalkotó eljárások tekintetében a legtöbb információt a CT nyújtja a vizsgált területről. A kvantitatív komputer tomográfiával (qCT) végzett denzitometria és a szövettanilag mért csontdenzitás szignifikánsan összefüggenek egymással. Ezen az ala-

tozásai azonban századmilliméter pontossággal mérhetőek CBCT-készülékkel is, így a vizsgálat ezen része teljes értékűnek és hitelesnek mondható.

Az egyes csontgraftok tulajdonságai, átépülésük és felszívódásuk származási helyüktől függően különböznek. Az embrionális eredet alapján megkülönböztethető (dezmális és enkondrális) graftok között, felszívódás és vaszkularizáció szempontjából szignifikáns különb-



10. ábra. Csontgraft-szélesség változása (az eredeti szélességhez viszonyítva). Kék színnel látható a post2/post1 értékek átlaga az egyes donor-régiókban, szürkével az átlagok standard deviációja.

pon kijelenthető, hogy a CT alkalmas a csontgraftok átépülésének vizsgálatára, azonban a magas besugárzási dózis és üzemeltetési költségek miatt denzitometriai mérésekhez történő használata nem terjedt el [16, 34, 36]. Az irodalomban számos cikk bizonyítja, hogy a CBCT előnyös tulajdonságai ellenére is csak részben alkalmas csontdenzitás mérésre, de a graftok kiterjedésének, méretbeli változásának vizsgálatára kiválóan alkalmazható, a szövettani vizsgálatokkal korrelációt mutat [8, 24].

A CBCT-készülék által használt, kisebb intenzitású sugár miatt a felvételeken mérhető denzitás-értékek nem teljesen pontosak, a hagyományos CT-vel összevetve eltérést mutatnak [23, 24]. Emiatt a denzitás-értékekkel végzett vizsgálataink pontossága bizonyos mértékben megkérdőjelezhető, azonban a hagyományos CT-készülék használata (ilyen indikációban) a lényegesen nagyobb sugárterhelés miatt orvos-etikai szempontból nem lenne helyes. A graft- szélesség vál-

ság van. A dezmális eredetű csont a denzitásából adódóan jobban megtartja a volumenét, kisebb mértékben szívódik fel a gyógyulás folyamán [1, 19, 38, 39], és az esetek többségében teljes mértékben vaszkularizálódik [17].

Vizsgálataink során a legkisebb denzitáscsökkenés a tibia, a legnagyobb a calvariából nyert csont esetében volt mérhető. A kapott denzitásmérés eredmények eltérnek a nemzetközi szakirodalomban olvashatóktól [1, 19, 38, 39], ennek oka lehet a kis esetszám vagy a CBCT-technika esetén tapasztalható denzitás-mérés pontatlansága. A legkisebb méretváltozás a calvaria-eredetű graftokban, a legnagyobb a crista ilei-ből származóban volt mérhető, ami megfelel a nemzetközi szakirodalomban közölt adatokkal [1, 19, 38, 39].

Az általunk kapott eredmények azt mutatják, hogy a legkisebb csontfelszívódás és a legnagyobb csontátépülés a calvaria-graftok esetén várható. Kóros mértékű felszívódás egyik esetben sem volt, ez arra utal,

hogy mindegyik graft megfelelően alkalmazható. A csont-graftok ideális, optimális donorhelyeinek meghatározására további, nagy esetszámú klinikai vizsgálat szükséges.

Irodalom

- ALOUSO N ET AL: Cranial versus iliac onlay bone grafts in the facial skeleton: a macroscopic and histomorphometric study. *J Craniofac Surg* 1995; 6: 113–118.
- BOGDÁN S, NÉMETH Z, HUSZÁR T, UJPÁL M, BARABÁS J, DIVINYI T: The proximal tibia. A possible donor site in preprosthetic surgery. *Fogorv Szle* 2008; 101: 58–63.
- BOGDÁN S, NÉMETH Z, HUSZÁR T, UJPÁL M, BARABÁS J, SZABÓ G: Comparison of postoperative complications following bone harvesting from two different donor sites for autologous bone replacement (hip bone and proximal epiphysis of the tibia). *Orv Hetil* 2009; 150: 305–311.
- BORNSTEIN MM, WOLNER-HANSEN AB, SENDI P, VON ARX T: Comparison of intraoral radiography and limited cone beam computed tomography for the assessment of root-fractured permanent teeth. *Dent Traumatol* 2009; 25: 571–577.
- CHOUNG PH, KIM SG: The Coronoid process for paranasal augmentation in the correction of midface concavity. *Oral Surg Oral Med Oral Path* 2001; 91: 28–33.
- COLLINS M, JAMES DR, MARS M: Alveolar bone grafting: review of 115 patients. *Eur J Orthod* 1998; 20: 115–120.
- DIVINYI T: Orális implantológia. Semmelweis Kiadó, Budapest, 2007; 73–88.
- DOS SANTOS CORPAS L, JACOBS R, QUIRYNEN M, HUANG Y, NAERT I, DUYCK J: Peri-implant bone tissue assessment by comparing the outcome of intra-oral radiograph and cone beam computed tomography analyses to the histological standard. *Clin Oral Implants Res* 2011; 22: 492–499.
- FELICE P, MARCHETTI C, IEZZI G, PIATTELLI A, WORTHINGTON H, PELLEGGRINO G et al: Vertical ridge augmentation of the atrophic posterior mandible with interpositional bloc grafts: bone from the iliac crest vs. bovine anorganic bone. Clinical and histological results up to one year after loading from a randomized-controlled clinical trial. *Clin Oral Implants Res* 2009; 20: 1386–1393.
- HECHLER SL: CONE-BEAM CT: application in orthodontics. *Dent Clin North Am* 2008; 52:809–823.
- HERNANDEZ-ALFARO F: Bone grafting in oral implantology: Techniques and clinical applications. Quintessence, London, 2006. 17–25.
- HERNÁNDEZ-ALFARO F, MARTÍ C, BIOSCA MJ, GIMENO J: Minimally invasive tibial bone harvesting under intravenous sedation. *J Oral Maxillofac Surg* 2005; 63: 464–470.
- HO SK, PEEL SA, HU ZM, SÁNDOR GK, CLOKIE CM: Augmentation of the the maxillary sinus: comparison of bioimplants containing bone morphogenic protein and autogenous bone in rabbit model. *J Can Dent Assoc* 2010; 76:108.
- HÖNIG JF: The coronoid process as a new donor source for autogenous bone grafts for reconstructing orbital and midface defects. *Bull Group Int Sci Stomatol Odontol* 1996; 39: 49–55.
- İLANKOVAN V, STRONCZEK M, TELFER M, PETERSON LJ, STASSEN LF, WARD-BOOTH P: A prospective study of trephined bone grafts of the tibial shaft and iliac crest. *Br J Oral Maxillofac Surg* 1998; 36: 434–439.
- KOCHI G, SATO S, EBIHARA H, HIRANO J, ARAI Y, ITO K: A comparative study of microfocus CT and histomorphometry in the evaluation of bone augmentation in rat calvarium. *J Oral Sci* 2010; 52: 203–211.
- KUSIAK JF ET AL: The early revascularization of membranous bone. *Plast Reconstr Surg* 1985; 76: 510–516.
- MINTZ SM, ETTINGER A, SCHAMAKEL T, GLEASON MJ: Contralateral coronoid process bone grafts for orbital floor reconstruction: An anatomic and clinical study. *J Oral Maxillofac Surg* 1998; 56: 1140–1144.
- MISCH CM: Comparison of intraoral donor sites for onlay grafting prior to implant placement. *Int J Oral Maxillofac Impl* 1997; 12: 767–776.
- MISCH CM, JENSEN OT, COCKRELL R: Autogenous free bone grafting harvesting for sinus floor and alveolar reconstruction. In: Jesnen OT (ed.): The sinus bone graft. Quintessence, Chicago, 1999; 117–128.
- MISCH CM: The use of ramus grafts for ridge augmentation. *Dent Implantol Update* 1998; 9: 41–44.
- MONTAZEM A ET AL: The mandibular symphysis as a donor site in maxillofacial bone grafting: a quantitative anatomic study. *J Oral Maxillofac Surg* 2000; 58:1368–1371.
- NAITOH M, AIMIYA H, HIRUKAWA A, ARIJI E: Morphometric analysis of mandibular trabecular using cone beam computed tomography: an in vitro study. *Int J Oral Maxillofac Implants* 2010; 25: 1093–1098.
- NAITOH M, KATSUMATA A, MITSUYA S, KAMEMOTO H, ARIJI E: Measurement of mandibles with microfocus X-ray computerized tomography and compact computerized tomography for dental use. *Int J Oral Maxillofac Implants* 2004; 19: 239–246.
- OBEROI S, GILL P, CHIGURUPATI R, HOFFMAN WY, HATCHER D, VARG-ERVIK K: Three-dimensional assessment of eruption path of canine in individuals with bone-grafted alveolar clefts using cone beam computed tomography. *Cleft Palate Craniofac J* 2010; 47: 507–512.
- PALOMO L, PALOMO JM: Cone beam CT for diagnosis and treatment planning in trauma cases. *Dent Clin Nort Am* 2009; 53: 717–727.
- RAGHOEBAR GM, BROUWER TJ, REINTSEMA H, OORT V: Augmentation of the maxillary sinus floor with autogenous bone for the placement of endosseous implants: A preliminary report. *J Oral Maxillofac Surg* 1993; 51: 1198–1203.
- RAGHOEBAR GM, TIMMENG A NM, REINTSEMA H ET AL: Maxillary bone grafting for insertion of endosseous implants: results after 12–24 months. *Clin Oral Impl Res* 2001; 12: 279–286.
- REINERT S ET AL: Stability of bone grafting and placement of implants in the severely atrophic maxilla. *Br J Oral Maxillofac Surg* 2003; 41: 249–255.
- SCARFE WC, FARMAN AG: What is cone-beam CT and how does it work? *Dent Clin North Am* 2008; 52: 707–730.
- SINDET-PEDERSEN S, ENEMARK H: Mandibular bone grafts for reconstruction of alveolar clefts. *J Oral Maxillofac Surg* 1988; 46:533–537.
- SINDET-PEDERSEN S, ENEMARK H: Reconstruction of alveolar clefts with mandibular or iliac crest bone grafts: a comparative study. *J Oral Maxillofac Surg* 1990; 48: 554–588.
- SWARD JG, ALLARD RH: Subperiosteal onlay augmentation of the mandible: clinical and radiographic survey. *J Oral Maxillofac Surg* 1985; 43: 183–187.
- TAGAUCHI A, TANIMOTO K, AKAGAWA Y, SUEI Y, WADA T, ROHILN M: Trabecular bone pattern of the mandible. Comparison of panoramic radiography with computed tomography. *Dentomaxillofac Radiol* 1997; 26: 85–89.
- TAMIMI F, TORRES J, GBURECK U, LOPEZ-CABARCOS E, BASSETT DC, ALKHRAISAT MH ET AL: Craniofacial vertical bone augmentation: a comparison between 3D printed monolithic monetite blocks and autologous onlay grafts in the rabbit. *Biomaterials* 2009; 30: 6318–6326.
- TODISCO M, TRISI P: Bone mineral density and bone histomorphometry are statistically related. *Int J Oral Maxillofac Implants* 2005; 20: 898–904.
- WILLIAMSON R: Rehabilitation of the resorbed maxilla and mandible using autogenous bone grafts and osseointegrated implants. *Int J Oral Maxillofac Impl* 1996; 11: 476–488.
- YANG B, ZHAO M, XIONG B: Histological study and stereologic analysis of membranous versus endochondral onlay bone grafts. *Zhonghua Zheng Xing Shao Shang Wai Ke Za Zhi* 1999; 15: 280–282.
- ZINS JE, WHITAKER LA: Membranous versus endochondral bone: implications for craniofacial reconstruction. *Plast Reconstr Surg* 1983; 72: 778–785.

DR. DÚCZ A, DR. HUSZÁR T, DR. NÉMETH ZS, DR. BOGDÁN S:

Comparison of autologous bone graft remodeling from different donor sites in the jaws using Cone Beam Computed Tomography

With the spread of endosteal implants bone grafting has become frequently used procedure in the area of the jaws, primarily for the augmentation of the alveolar process and the sinus maxillaris. Although various assortments of bone replacement materials are available nowadays, autologous bone graft still remains the 'gold standard'. Autologous bone depending on the required quantity for the procedure can be harvested from intra- or extraoral sources. The properties and quality of bone grafts depend on the structure (cortical or/and spongy), the embryological origin (endochondral or membranous) and the donor site (extra- or intraoral). The pros and cons of different donor sites are being researched and evaluated upon, as only the correct technique of bone harvesting can guarantee the success of the surgical procedure. In the Department of Oro-Maxillofacial Surgery and Stomatology at Semmelweis University, 12 patients participated in the research study, the bone replacement surgeries were performed with autologous bone because of an extended bony defect. The patients were classified by the donor sites. By the examination of autologous bone grafts remodeling, the lowest density change has been measured in the tibia grafts and the lowest extent change was in the calvaria grafts. Pathological absorption was not seen in any of the cases, which concludes that all of the grafts can be used if correct surgical technique is followed.

Key words: autologous bone grafting, alveolar process, sinus maxillaris augmentation, graft remodeling

KITÜNTETÉS



Az International Association of Dental Research idei, Brazíliában rendezett konferenciáján Prof. Dr. Anton Sculean (a Berni Egyetem Parodontológiai Klinikájának igazgatója, a Semmelweis Egyetem díszdoktora, és a Szegedi Tudományegyetem címzetes professzora) kapta a konferencia (IADR/STRAUMANN) díját,

a parodontológia területén végzett kiemelkedő munkásságáért. A díjjal azokat a kutatókat ismerik el, akik jelentős eredményekkel járultak hozzá a periodontális regeneratív medicina, illetve a periimplantációs medicina fejlődéséhez az alap- és/vagy klinikai kutatások területén. A 2012-es díjat Prof. Alpdogan Kantarci, az IADR Periodontalis Kutatócsoportjának vezetője és Prof. Michel Dard, a Straumann preklinikai kutatási vezetője adták át. Kantarci professzor méltatásában így fogalmazott: „Sculean professzor pályafutása során jelentős ismeretekkel járult hozzá a szájüregi szövetek regenerációjáról szóló ismereteinkhez. Preklinikai és klinikai kutatásai a szájüregi szövetregeneráció összes legfontosabb aspektusaira terjednek ki. Ezekon felül kiváló oktató, vezető, és a bizonyítékokon alapuló regeneratív medicina elkötelezett híve.” A professzor azt is hozzátette: „Figyelembe véve az elmúlt 10 évben végzett impresszív munkáját és tudományos termékenységét, a bizottság egyhangúlag terjesztette fel erre nagy presztízsű díjra.”

Dr. Nagy Katalin, Dr. Gera István