

Semmelweis Egyetem Fogorvostudományi Kar  
Gyermekfogászati és Fogszabályozási Klinika\*, Arc-, Allcsont-, Szájsebészeti és Fogászati Klinika, Orálpatólógiai Részleg\*\*  
Oktatási Centrum Dento-alveolaris Sebészeti Osztály, Budapest\*\*\*

## Cysta follicularis a vegyes fogazatban

### Esetismertetés

DR. TÓTH MARIANN\*, DR. BARTA ADRIENN\*, DR. SUBA ZSUZSANNA\*\*, DR. MIHÁLYI SZILVIA\*\*\*

A cysta follicularis vagy más néven cysta dentigerous (fejlődési eredetű) odontogen cysta, amely a még elő nem tört fogcsíra koronája és a redukált zománchám között felhalmozódó folyadékából alakul ki. Ezen cysta kezelése speciális figyelmet igényel a vegyes fogazatban, mert a megfelelő ellátással elkerülhetők a maradó fogak károsodásai és a fogváltási zavarok.

Szerzők munkájának célja, hogy egy eset kapcsán bemutassák a cysta follicularis javasolt terápiáját.

Hétéves kislány jobb alsó molaris régiójában panaszmentes, kemény tapintatú duzzanatot észlelt. Extraoralis vizsgálat során minimális diffúz duzzanat volt tapintható a jobb oldali angulus mandibulae előtt. Intraoralis vizsgálatnál kiterjedt csontkemény duzzanatot észleltek a 85 fog mellett. A 85 fogban caries penetrans, a 84 fogban caries media volt látható. Az OP-felvételen egy jól körülírt, kb. 3 cm átmérőjű radiolucens terület volt megfigyelhető a 85 fog gyökerei és a 45 fog koronája körül. A 45 fog a mandibula alsó részén helyezkedett el, jelentősen elmaradva az előtörésben. A 85 fogat eltávolítottuk, és szövettani mintát vettünk a periapicalis területről. A szövettan eredménye cysta follicularis inflammata. A kislány fiatal korára tekintettel helyfenntartó készüléket kapott, amelyet a 45 fog áttöréséig kell viselnie.

Kulcsszavak: cysta follicularis, ameloblastoma, keratocysta, helyfenntartó, vegyes fogazat

### Bevezetés

A gyermekfogászati kezelések során a kezelőorvosok gyakran fedeznek fel fogazati áttörési anomáliákat [3], melyeknek hátterében nagy százalékban odontogén cysták állnak. Az odontogen cysták előfordulása gyermekkorban viszonylag alacsony, míg felnőttkorban sokkal gyakoribb. Nagy eltérés figyelhető meg a cysták százalékos megoszlása között a különböző életkorokban is [1, 11] (1. táblázat).

Úgy vélik, hogy a cysta follicularis az elő nem tört fogak koronájának kialakulása után, a visszamaradt zománchámból keletkezik [12]. Ha az árnyék szélessége a fog koronája körül kevesebb, mint 2 mm, akkor valószínűleg egy normális fog folliculusáról van szó [16]. Gyermekkorban a cysta follicularis leggyakrabban az oldalsó régióban fordul elő. *Kozelj és Sotosek* [8] ezt azzal magyarázza, hogy a tejmolárisok nagy százalékban szuvasak, tömöttek és már nem vitálisak.

A kisméretű follicularis cysták általában tünetmentesek, és csak rutin röntgenfelvételen kerülnek felismerésre. A nagyobb cysták gyakran okoznak intraoralis duzzanatot, kiszoríthatják a maradó fogcsírat a helyéről, és deformálhatják a fejlődésben lévő foggyökereket. Panaszokat nagy százalékban csak a gyulladás akut fellángolása esetén okoznak.

A follicularis cysta a röntgenfelvételen kerek vagy ovális, jól körülhatárolt radiolucens képletként jelenik meg. Rendszerint unilocularis, de lehet multilocularis is [16]. A cysta az esetek nagy részében az elhalt tejfog gyökeréhez és a még elő nem tört maradó fog koronájához is kapcsolódik. *Kozelj és Sotosek* szerint általánosan

*I. táblázat*

*Az odontogen cysták százalékos megoszlása 0–15 éves kor között, és 15 éves kor felett [11]*

|                               | 0–15 év | > 15 év |
|-------------------------------|---------|---------|
| Cysta radicularis             | 29%     | 56%     |
| Cysta follicularis            | 48%     | 12%     |
| Keratocysta                   | 19%     | 13%     |
| Cysta residualis              | 0,4%    | 13%     |
| Cysta paradontalis            | 1%      | 5%      |
| Cysta periodontalis lateralis | 0,2%    | 0,6%    |
| Cysta eruptionis              | 2%      | 0,004%  |
| Cysta gingivalis adulta       | 0,4%    | 0,3%    |
| Összesen                      | 100%    | 100%    |

ban 6 és 12 éves kor között jelenik meg a follicularis cysta, jellemzőbb a fiúkra, és gyakrabban figyelhető meg a mandibulában, mint a maxillában [8].

Érkezett: 2011. augusztus 31.

Elfogadva: 2012. április 20.

Differenciál diagnózis szempontjából nagyon fontos, hogy elkülönítsük a follicularis cystát a radicularis cystától, az odontogen keratocystától és az ameloblastomától. A két utóbbi elváltozás idősebb korban, a 2. és 3. évtizedben jelenik meg, distalisabban a mandibula molaris régiójában, valamint nem kapcsolódnak

tapintatú duzzanatot észleltek, ami már hetekkel korábban kialakult, és nem javul.

Általános anamnézisében betegség, allergia nem szerepelt. Közepes szájhygiénével rendelkezett. Extraorális vizsgálat során minimális diffúz duzzanat volt tapintható a jobb oldali angulus mandibulae előtt. Intraoralis

II. táblázat

Radiolucens lesiok panoráma-röntgen alapján való elkülönítése (13)

| Az elváltozás jellemzői              | Ameloblastoma (AMEL)  | Keratocysta (KC)   | Cysta follicularis (CF)  |
|--------------------------------------|---|--|--|
| Páciens röntgen alapján becsült kora | Nem specifikus  | Nem specifikus   | Leggyakrabban fiatal korban  |
| Méret                                | Általában nagy, ritkán kisebb, mint a CF  | Nagyobb, mint a CF, és kisebb, mint az AMEL. A kis lesiok oválisak     | Általában kicsi  |
| Elhatárolódás                        | Nem jól körülhatárolt   | Jól körülhatárolt  | Jól körülhatárolt  |
| Megjelenés                           | Hasonlíthat a CF-ra. A lesiok nem fogeredetűek, általában nem kapcsolódik a foghoz. | Nagyon ritkán kapcsolódhat a foghoz, de nem jellemző a circularis alak | Circumferentialisan, lateralisan vagy centralis positióban helyezkedik el a fog körül. A zománc–cement határon ered. |
| Okozott eltérések                    | Fogelmozdítás és resorptio  | Fogresorptio, kisebb mértékben, mint a CF                              | A régebbi lesiok fogresorptiot okozhatnak  |
| Változás a corticalis csontban       | Expansio a nagy lesiokban   | Expansio a nagy lesiokban  | Expansio a régi lesiokban  |
| Mandibula alapja                     | Konvex és resorptio figyelhető meg  | Elvékonyodott  | Nincs változás   |
| Mandibula ramusa                     | Gyakran érintett  | Gyakran érintett   | Gyakran érintett   |
| Denzitás mértéke                     | Homogén   | Homogén  | Homogén és erős  |
| Növekedési irány                     | Verticalis  | Anteroposterior és medullaris  | Buccolingualis   |
| Szegély                              | Változékony   | Füzérszerű, a nagy lesiokban sima                                      | Sima   |

az elhalt tejfoggyökérhez és a maradófog koronájához [8]. Mindkét esetben az elváltozás radikális eltávolítása javasolt, aminek ki kell terjednie a környező csontrészekre is [16]. A tejfogak radicularis cystáit leggyakrabban caries, valamint az endodontiai kezelése során használt formocresol tartalmú anyagok okozzák [14]. Az elkülönítésükre egyértelmű választ csak a szövettani vizsgálat eredménye tud adni [13] (II. táblázat).

Munkánk célja, hogy egy eset kapcsán bemutassuk a cysta follicularis javasolt terápiáját, valamint hogy felhívjuk a figyelmet a gyermekkorban előforduló odontogen elváltozásokra, és azok időben való kezelésének szükségességére.

### Esetismertetés

Egy hétéves kislányt szülei azzal a problémával hozták 2009 szeptemberében a Semmelweis Egyetem Gyermekfogászati és Fogszabályozási Klinikájára, hogy a jobb alsó molaris régióban panaszmentes, kemény

vizsgálatnál kiterjedt csontkemény duzzanatot észleltünk a 85 fog mellett. A 85 fogban caries penetrans, a 84 fogban caries media volt látható. Az OP-felvételen egy jól körülírt, kb. 3 cm átmérőjű radiolucens terület volt megfigyelhető a 85 fog gyökerei és a 45 fog koronája körül. A 45 fogcsíra a mandibula alsó részén helyezkedett el, jelentősen elmaradva az előtörésben (1. ábra).

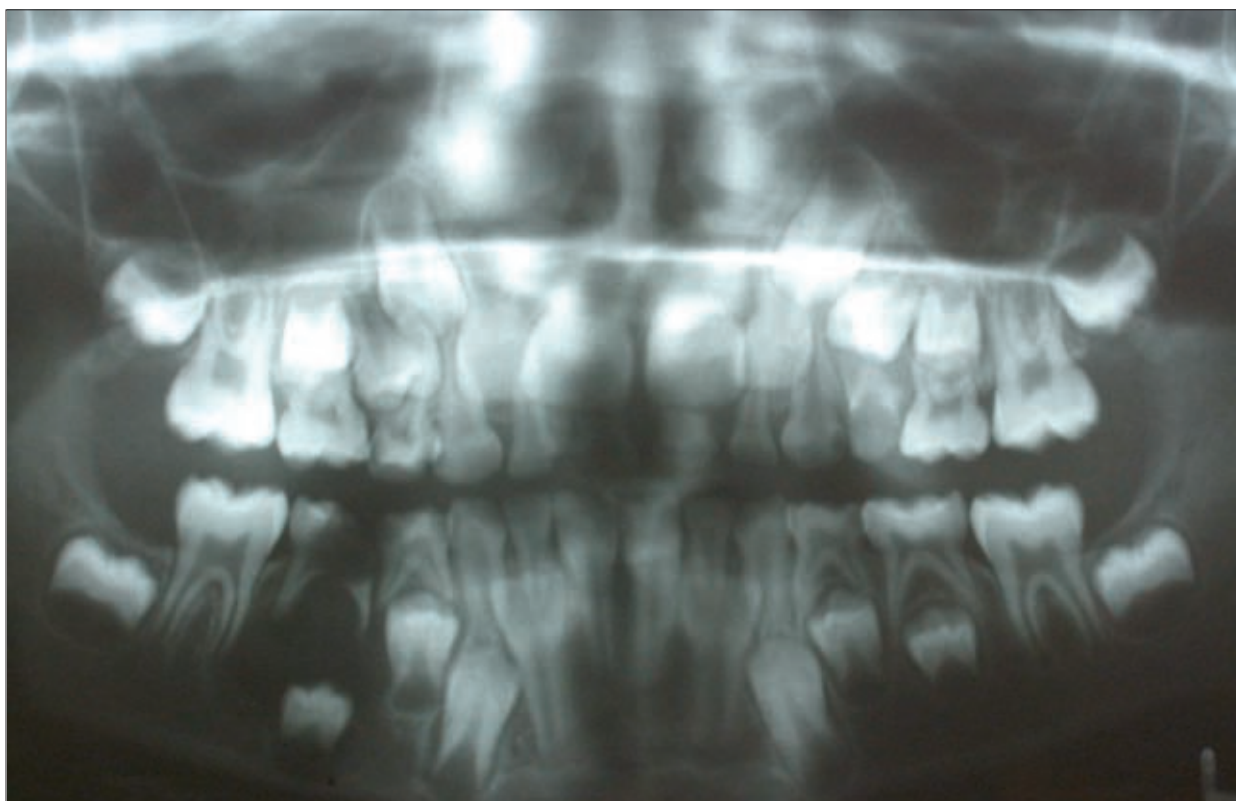
A klinikai és röntgenvizsgálatot követően úgy döntöttünk, hogy a 85 fogat eltávolítjuk, és a szövettani eredmény ismeretében folytatjuk a kezelést.

A tejfog eltávolítására, valamint a mintavételre a cystahámából a Semmelweis Egyetem Fogorvostudományi Kar Oktatási Centrumának Dento-alveolaris Sebészeti kerület sor.

A szövettani eredmény igazolta feltételezésünket, mely a következőket tartalmazta: „cystafal részletek láthatók, melyek több szegmentumra tagolódnak. A felszint laphámabélés borítja, amely változatos vastagságú. A szomszédos kötőszöveti állományban dens kereksejtes infiltráció figyelhető meg. A cystafal részle-

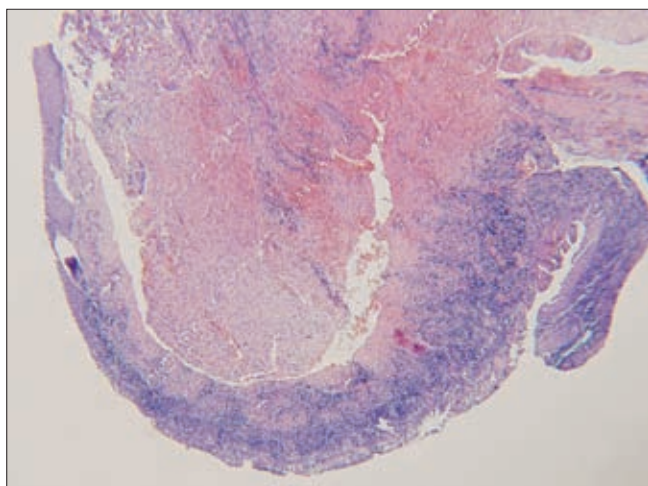
tek környezetében csont fragmentum és vérömleny is megfigyelhető. A diagnózis *cysta follicularis inflammata*” (2. ábra).

Az extractio helye gyorsan gyógyult. 4 héttel később elkészült az üvegonomer tömés a 84 fogba, és sor kerülhetett a lenyomatvételre a helyfenntartóhoz.



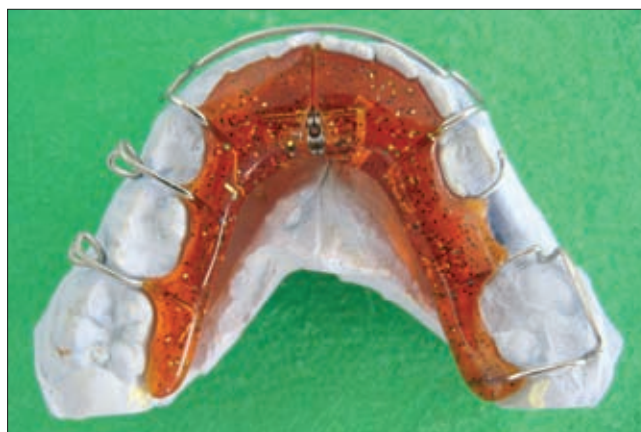1. ábra. OP-felvétel, 2009. szeptember.

Egy kb. 3 cm átmérőjű radiolucens terület figyelhető meg a 85 fog gyökerei és a 45 fog koronája körül



2. ábra. Cystafal-részlet látható kötőszövetes gyulladással reagálóval.

A kislány fiatal korára tekintettel tervbe vettük a tejfogak szuvasodásainak ellátása után helyfenntartó készülék elkészítését, mert a 45 fog előtörése egy éven belül nem volt várható. Ezzel elkerülhető a 46 fog mesializálódása, a 85 fog helyének beszűkülése, valamint megőrizhetjük a kétoldali Angle I-es fogsorzáródást.



3. ábra

Helyfenntartó a mintán

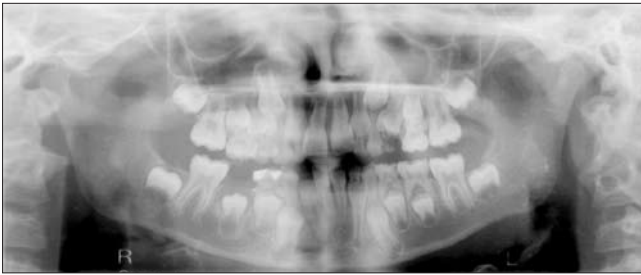Kivehető, tágitócsavaros helyfenntartót indikáltunk a páciensnek, mert a 46 fog előtörése még nem fejeződött be. A fog distalis felszínét gingiva borította, ami akadályozta volna a rögzített helyfenntartó beragasztását. A tágitócsavaros készülék követni tudja az állkapocs növekedését (3. ábra).

Négy hónappal később a röntgen-kontrollon látható, hogy a cysta ürege becsontosodott, a 45 fogcsíra elin-



dult az előtörésben, és a két alsó második premolaris szimmetrikusan helyezkedik el az állcsontban.

Az egyéves ellenőrzés alkalmával tapasztaltuk, hogy a páciens napi 10–12 órában hordja a kivehető helyfenntartó készüléket, így biztosítva van a 45 fog előtöréséhez szükséges elegendő hely. Az OP felvételen jól látható, hogy a 45 fogcsíra előtörésben megelőzte az ellenoldali második premolarist. Ez a 85 tejfoggyökér hiányának tudható be, mert így semmi nem akadályozza a fogcsírát az eruptióban. Nagy valószínűséggel a 45 fog előtörése hamarabb fog bekövetkezni, mint a többi premolarisé (4. ábra).



4. ábra. OP-felvétel, 2010, október. A 45 fogcsíra előtörésben megelőzte az ellenoldali második premolarist

További tervek: a páciens ellenőrzése 2 havonta, évente OP-felvétel készítése a fogcsíra előtörésének megfigyelésére, valamint a helyfenntartó készülék viselése a 45 fog koronájának megjelenéséig.

### Megbeszélés

Boyczuk és mtsai nézete szerint a tejfogak apicalis szövetei egy gyulladást generáló átalakuláson mennek keresztül, amely nagy valószínűséggel felelős lehet a follicularis cysták kialakulásáért. Ez a gyulladás eléri a maradó fogcsírát körülvevő follicularis szövetet, és elindíthatja a cysta fejlődését. Ezzel magyarázható, hogy miért gyakoribb a follicularis cysta a maradó fogazatban. A follicularis cysta kialakulása az impactált maradó fogakon viszonylag nagy százalékban fordul elő, míg az elő nem tört tejfogakon ritka [2].

A sebészi kezelést nagyban befolyásolja, hogy a follicularis cysta milyen típusú fog körül alakult ki. Ha a cysta számfeletti foghoz vagy bölcsességfoghoz kapcsolódik, a legjobb kezelés a cysta teljes eltávolítása, valamint a megfelelő fog extractioja. Vegyes fogazati időszakban elegendő bizonyos esetekben a tejfog eltávolítása és a cysta megnyitása, ha az elválkozás izoláltan helyezkedik el. Így esélyt adunk a homológ maradó fognak az előtörésre [9, 15].

A follicularis cysta kezelése nemcsak a fogak típusától, hanem a cysta méretétől, elhelyezkedésétől, valamint az általa okozott defektustól is függ. Gyakran a cystát körülvevő csont egy részét is el kell távolítani a teljes gyógyulás érdekében. Ez leginkább a nagyméretű cysták esetében fordul elő [6].

A kezeletlen follicularis cysták deformálhatják és károsíthatják a fejlődésben lévő fogakat, gyökérfelzívódást, valamint dislocatiót okozhatnak a szomszédos fogakon. A nagy csontdefectusok gyakran nehezen gyógyulnak.

Egyes szerzők szerint a sokáig kezeletlen follicularis cysta odontogen tumorra (ameloblastoma) alakulhat, vagy malignizálódhat, és carcinoma fejlődhet ki [4, 5, 7, 10].

A fent közölt eset a follicularis cysta konzervatív kezelését mutatja be a vegyes fogazatban. A terapia általában gyermekkorban egyszerűbb, mivel a gyermekek csontszövetek sokkal könnyebben regenerálódnak, mint a felnőtteké, valamint nagyobb az esély a nyitott apexű fogak előtörésére is [9].

### Irodalom

1. AVELAR RL, ANTUNES AA, CARVALHO RW, BEZERRA PG, OLIVEIRA NETO PJ, ANDRADE ES: Odontogenic cyst: a clinicopathological study of 507 cases. *J Oral Sci* 2009; 51: 581–586.
2. Boyczuk MP, Berger JR, Lazow SK: Identifying a deciduous dentigerous cyst. *J Am Dent Assoc* 1995; 126: 643–644.
3. GYULAI-GAÁL SZ, JOÓB FANCSALY Á, HRUSZTICS A, PATAKY L, SZÜCS A: Az áttörésükben visszamaradt fogak előtörését akadályozó tényezők (Esetismertetés). *Fogorv Szle* 2003; 96:155–159.
4. HOLMLUND HA, ANNEROTH G, LUNDQUISH G, NORDSTRAM A: Ameloblastoma originating from odontogenic cysts. *J Oral Pathol Med* 1991; 20: 318–321.
5. ISMAIL IM, AL-TALABANI NG: Calcifying epithelial odontogenic tumor associated with dentigerous cysts. *Int J Oral maxillofac Surg* 1986; 15: 108–111.
6. JENA AK, DUGGAL R, ROYCHOUDARY A, PRAKASH H: Orthodontic assisted tooth eruption in a dentigerous cyst: A case report. *J Clin Pediatr Dent* 2004; 29: 33–35.
7. KALASKAR RR, TIKU A, DAMLE SG: Dentigerous cyst of anterior maxilla in a young child: A case report. *J Indian Soc Pedod Prev Dent* 2007; 25: 187–190.
8. Kozelj V, Sotosek B: Inflammatory dentigerous cysts of children treated by tooth extraction and decompression-report of four cases. *Br Dent J* 1999; 187 (11): 587–590.
9. Martin-Peretz D, Varela-Moralis M: Conservative treatment of dentigerous cysts in children: A case report of 4 cases. *J Oral Maxillofac Surg* 2001; 59: 331–334.
10. Maxymiw WF, Wood RE: Carcinoma arising in a dentigerous cysts: a case report and review of the literature. *J Oral Maxillofac Surg* 1991; 49: 639–643.
11. Ochsenius G, Escobar E, Godoy L, Penafiel C: Odontogenic cysts: analysis of 2944 cases in Chile. *Med Oral Patol Oral Cir Bucal* 2007; 12: E85–91.
12. Passi S, Gauba K, Agnihotri A, Sharma R: Dentigerous cyst in primary dentition: a case report. *J Indian Soc Pedod Prev Dent* 2008; 26: 168–170.
13. Raitz R, Assuncao Júnior JN, Correa L, Fenyó-Pereira M: Parameters in panoramic radiography for differentiation of radiolucent lesions. *J Appl Oral Sci* 2009; 17: 381–387.
14. Ramakrishna Y, Verma D: Radicular cyst associated with a deciduous molar: A case report with unusual clinical presentation. *J Indian Soc Pedod Prev Dent* 2006; 24: 158–160.
15. SHIVAPRAKASH PK, RIZWANULLA T, BAWEJA DK, NOORANI HH: Save-a-tooth: conservative surgical management of dentigerous cyst. *J Indian Soc Pedod Prev Dent* 2009; 27: 52–57.
16. Szabó Gy: Szájsebészet, maxillofacialis sebészet. Semmelweis Kiadó, Budapest, 2004; 71., 73., 159. o.

DR. TÓTH M, DR. BARTA A, DR. SUBA ZS, DR. MIHÁLYI SZ:

**Dentigerous cyst in the mixed dentition**

Dentigerous cyst is a developmental odontogenic cyst, which apparently develops by accumulation of fluid between the reduced enamel epithelium and the tooth crown of an unerupted tooth. Management of dentigerous cyst in primary dentition needs special consideration regarding the preservation of the developing permanent tooth buds.

A case of dentigerous cyst is reported in primary dentition of a 7-year-old female patient and its management. By extracting the infected primary teeth, opening the cyst and ensuring continuous drainage, it is possible to achieve spontaneous eruption of the involved permanent teeth into the dental arch even if they are badly dislocated. Simultaneous with the eruption of the permanent teeth, ossification of the bony defect can take place. The reparatory process is completed in one to two years, during this time the patient has been given a space-maintainer.

Key words: dentigerous cyst, ameloblastoma, keratocyst, space-maintainer, mixed dentition

**Beszámoló az EACMFS 2012-es Kongresszusáról**

2012. szeptember 9. és szeptember 15. között Horvátországban, a festőiien szép Dubrovnikban rendezték meg az Európai Craniomaxillofacialis Társaság (EACMFS) 21. Kongresszusát.

A 0. napon a Trainee-Kollégáknak tartottak tudományos napot, amelyet fergeteges beach-party zárt.

A Kongresszus tényleges megnyitását megelőző két napon zajlottak az európai szakvizsgák. Összesen 57 kolléga teljesítette az írásbeli és szóbeli vizsgát, és vehette át a megtisztelő FEBOMFS (Fellow of The European Board of Oral and Maxillofacial Surgeons) diplomát.

A világ 64 országából 1200 résztvevő érkezett. 480 tudományos előadás hangzott el (a Masterclassokat, Keynot-lecture-kat, Paneleket, emlékelőadásokat is ideértve, összesen 514).

4 pregress-kurzus, 517 poszter színesítette a programot. 33 kiállító mutatta be termékeit, illetve támogatta a Kongresszust.

A Kongresszus fő témái közül kiemelten került reprezentálásra a dysgnathia és a hasadékok témakör. Sajnos a hétperces időtartamra korlátozott előadások nem mindig adtak lehetőséget az előadóknak témájuk részletes kifejtésére.

10 nemzeti társ- (vendég-) társaság vett részt meghívottként, ők külön tudományos panelek keretein belül

ismertették hazájuk gyakorlatát, elsősorban a fent említett két témakörben.

Külön szimpózium foglalkozott az arc-átültetés lehetőségeivel, eddigi eredményeivel.

A rendezvény alatt számtalan bizottsági ülésre (council-meeting, executive comitee-meeting, editorial-meeting, general-assembly) került sor, melyeken mi is részt vettünk.

Magyarországot 15-en képviseltük, öt sikeres előadást tartottunk. Tágabb értelemben, további négy, nem magyar „színekben induló”, külföldön élő, ott dolgozó honfitársunk volt jelen.

A mostani kongresszust *Prof. Dr. Miso Virag* szervezte. Ő az EACMFS leköszönő elnöke. Az elnöki stafétát *Daniel Hrusak prof.* vette át, így 2014-ben Prágában találkozunk újra. 2016-ban Londonban (*Prof. Ian Martin*) lesz európai Kongresszus.

Összességében elmondhatjuk, hogy sikeres, sokoldalú társasági programokkal színesített Kongresszuson vehettünk részt.

Hazánk 47 taggal képviselteti magát az EACMFS-ben. Ezúton is buzdítjuk Kollégáinkat a tagságra, illetve az európai arc-állcsontsebészeti szakvizsga teljesítésére.

*Dr. Németh Zsolt*  
egyetemi docens