

Szegedi Tudományegyetem, Fogorvos-tudományi Kar;  
Gyermekfogászati és Fogszabályozási Tanszék\*, Szeged; Általános Orvostudományi Kar;  
Arc-, Állcsont- és Szájsebészeti Tanszék\*\*

## Szkeletális elhorgonyzás: minicsavarok alkalmazása az impaktált szemfogak kezelésében

DR. KOCSIS ANDRÁS\*, DR. SERES LÁSZLÓ\*\*, DR. KOCSIS-SAVANYA GÁBOR\*,  
DR. KOVÁCS ÁDÁM\*\*

A szemfogak impakciója gyakori rendellenesség. Az esetek többségében a fog sebészi feltárása és ortodonciai extrúziója sikerhez vezet. A páciensek egy része elzárkózik a fogszabályozó ívek hosszú ideig tartó viselésétől, ezzel sokszor komoly nehézségek elé állítva a fogorvost. A fog ankilózisa esetén viszont a kezelés eredménytelen, a feleslegesen viselt fogszabályozó készülékek, valamint az esetleges mellékhatások komoly csalódást okoznak a beteg és a kezelőorvos számára egyaránt. Tanulmányukban a szerzők olyan módszert kerestek, amely lerövidíti a rögzített készülékkel történő kezelési időt, és lehetővé teszi, hogy csak akkor helyezzük fel a fogszabályozó ívet, amikor a fog megmozdult, s így biztosak lehetünk a kezelés sikerességében. Szerzők ortodonciai minicsavarokat helyeztek a fogmeder-nyúlványba szkeletális elhorgonyzás céljából, s ezek segítségével végezték a fogak kezdeti mozgását. Összesen 28 páciensen 31 impaktált szemfog esetében alkalmazták ezt a módszert. Huszonhét extrúziót végeztek sikerrel (87%). Három alkalommal a kezelés eredménytelen volt ankilózis miatt, ezekben az esetekben a pácienseket megkímélték a fogszabályozó ív felesleges viselésétől, és a kezelés következtében esetleg kialakuló mellékhatásoktól. Egy esetben a csavart az ortodonciai kezelés megkezdése előtt kellett eltávolítani gyulladás és elviselhetetlen fájdalom miatt. Eredményeik azt mutatják, hogy az impaktált szemfogak kezelésekor a minicsavarok alkalmazását érdemes figyelembe venni.

Kulcsszavak: szkeletális elhorgonyzás, ortodonciai minicsavarok, impaktált szemfogak, ankilózis

### Bevezetés

Az angolszász szakirodalom az előtörési hajlamot nem mutató – retineálódott – fogakat, illetve az előtörésük közben akadályba ütköző – impaktálódott – fogakat egyöntetűen az impakció kifejezéssel jelöli. A felső szemfog impakciója az irodalmi adatok szerint 0,9–2% között van a népesség körében [6, 9, 10, 14], az ortodonciai kezelésre jelentkezők között az egyik leggyakrabban előforduló eltérés [21]. Az elő nem tört szemfogak többsége palatinálisan helyezkedik el. A leggyakoribb kezelési mód az impaktált fog sebészi feltárása, és rögzített fogszabályozó készülékkel történő extrúziója [3]. A kezelés hosszú, 12–32 hónapos időtartamát és sikerességét befolyásolja a páciens életkora, a fog angulációja, az okklúziós síktól való távolsága, valamint, hogy egy- vagy kétoldali elváltozásról van-e szó. Az életkor előrehaladtával a kezelés ideje megnyúlik és a sikertelen esetek aránya növekszik [2, 11, 23]. A fogszabályozás hosszú időtartama sokakat elriaszt a kezeléstől. A páciensek gyakori igénye, hogy minél rövidebb ideig viseljék a fogszabályozó készüléket.

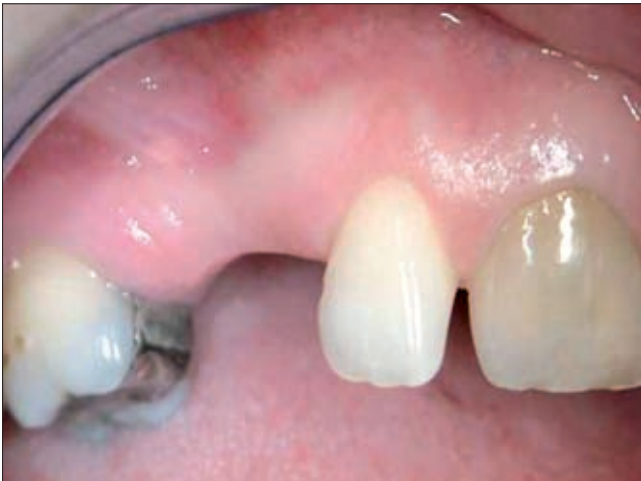A szemfogak retenciójának egyik legjelentősebb komplikációja az ankilózis. Ebben az esetben a foggyökér cement- vagy a korona zománcállománya fuzio-

nál az alveoláris csonttal. Ez a szövődmény 40 éves kor felett egyre gyakrabban fordul elő, de fiataloknál is bekövetkezhet [22]. Az ankilotikus szemfogak fogszabályozó kezelésekor a hiányt határoló szomszédos fogak intrudálódhatnak vagy billenhetnek, de a szemfog extrúziója nem lehetséges [24]. Az eredménytelen kezelés mellett a feleslegesen viselt fogszabályozó készülék, és az ezzel járó költségek további komoly csalódást okoznak a páciensnek és az orvosnak egyaránt.

Tanulmányunkban olyan megoldást kerestünk, amely lehetővé teszi, hogy a rögzített fogszabályozó készülék felhelyezése csak akkor történjen meg, amikor az impaktált fog megmozdult, és ezért biztosak lehetünk a kezelés sikerességében. Ehhez az ortodonciai gyakorlatban az utóbbi időszakban elterjedt, a fogmeder-nyúlványba behelyezett minicsavarokat használtunk. Ezek az eszközök ideiglenes szkeletális elhorgonyzást biztosítanak, lehetővé téve olyan irányú fogmozgásokat is, melyekre korábban nem volt lehetőség [20]. A magyar és az angolszász irodalom sem rendelkezik egységes nomenklatúrával ezekkel az eszközökkel kapcsolatban. Többek között használatos a mikroimplantátum, miniimplantátum, minicsavar, ortodonciai csavar elnevezés is [19].

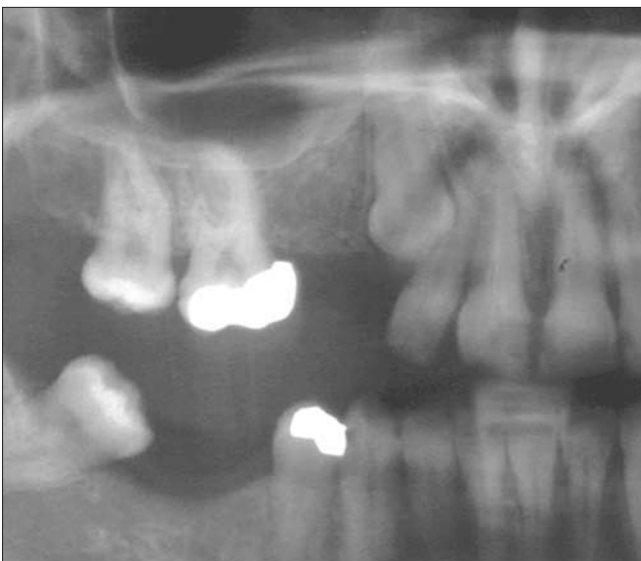*Creekmore és Eklund* 1983-ban helyeztek be az orralap alá miniimplantátumot szkeletális elhorgonyzás céljából [5], a kifejezetten ortodontiai célra kifejlesztett minicsavarokat azonban csak 1997-ben vezette be *Kanomi* [12]. A következő évben *Costa* egy speciális, brackett-szerű fejjel rendelkező csavarról számol be, mely direkt és indirekt elhorgonyzáshoz is felhasználható [4]. *Yao és mtsai* [25] ortodontiai mini-implantátumokat helyeztek be elongálódott felső őrlőfogak korrekciója céljából. *Ohmae és mtsai*, majd *Deguchi és mtsai* állatkísérletekben igazolták, hogy a beültetés után azonnal, vagy kis idővel később terhelt minicsavarok alkalmasak ortodontiai horgonylatnak [8,16].

A szkeletális elhorgonyzás jelentős mértékben bővítette a fogszabályozás lehetőségeit, nemzetközi irodalma is jelentős, ezek között azonban alig található az impaktált szemfogak kezelésével foglalkozó tanulmány [17].



1a ábra.

Kiindulás: impaktált felső szemfog és hiányzó premolárisok

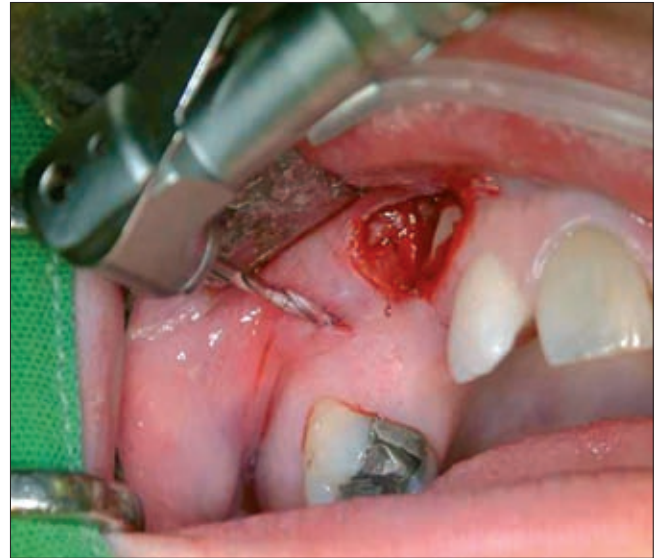

1b ábra.

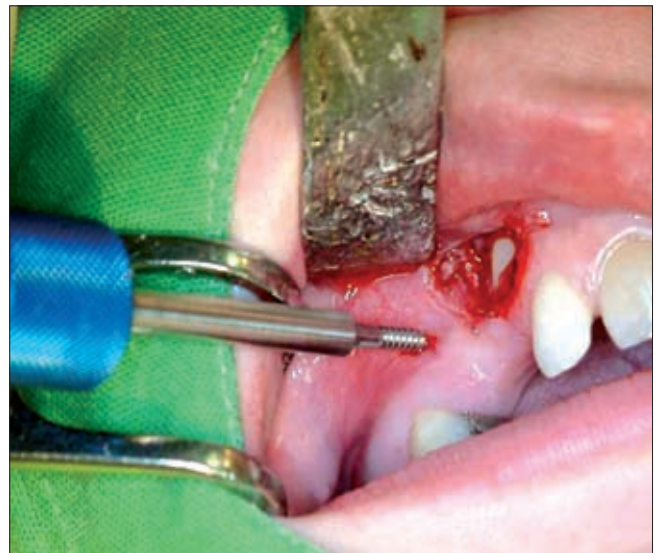Kiindulás: impaktált felső szemfog és hiányzó premolárisok

### Vizsgálati anyag és módszer

2003 és 2007 között 28 páciensen 31 impaktált maxilláris szemfog esetén alkalmaztunk ortodontiai minicsavart, szkeletális elhorgonyzás céljából. Tizenhat nőt és 12 férfit kezeltünk, az életkor 14 és 63 év között változott (átlagéletkor 24 év). Huszonkét fog palatinálisan, 9 bukkálisan helyezkedett el. Klórhexidinnel tör-

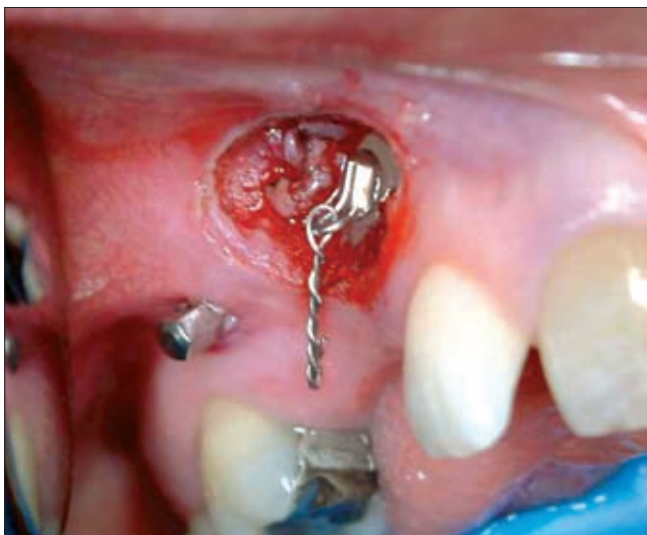

2a ábra. Előfúrás

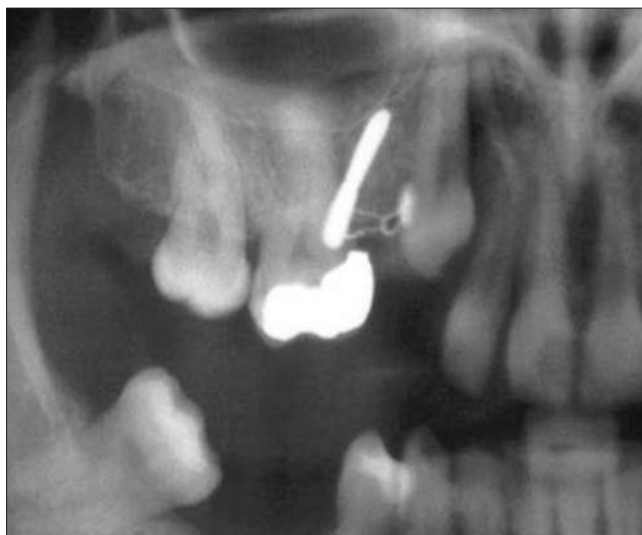

2b ábra. A minicsavar behelyezése

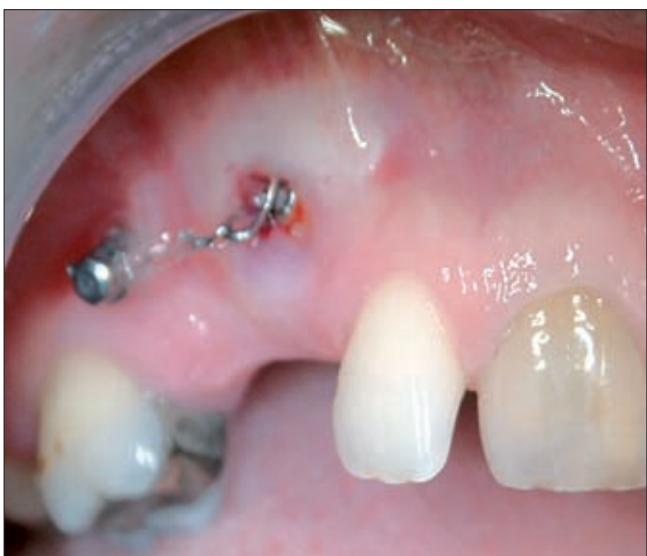tendő öblítés után a minicsavarokat (Leone, Firenze, Olaszország) helyi érzéstelenítésben, előfúrást követően, a mukoperioszteumon keresztül helyeztük az interradikuláris szeptumba. 1,5 mm átmérőjű, 8–10 mm hosszúságú csavarokat alkalmaztunk. A bukkálisan elhelyezkedő szemfogak esetében a csavart az áthajlás felől a moláris és premoláris területre (1a–b; 2a–c ábra), a palatinálisan lokalizált fogaknál a száypad fe-



2c ábra. A bracket felragasztása a feltárt szemfogra



3c ábra. A fog elmozdulása 10 hónappal később

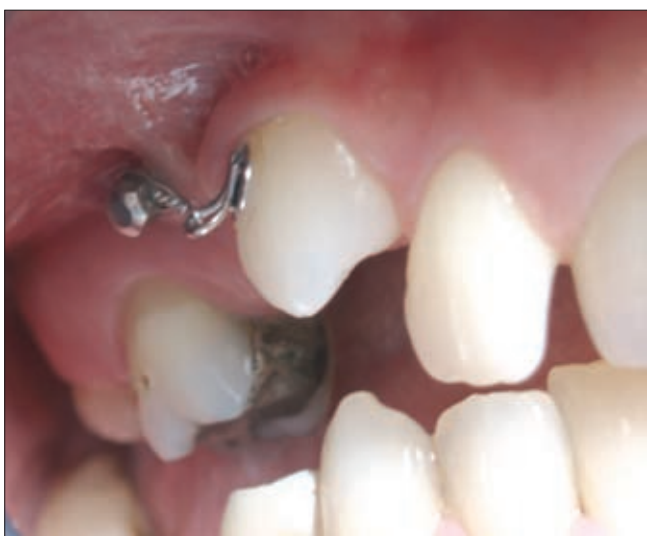

3a ábra. A horgonylat terhelése a lágyrészek gyógyulása után

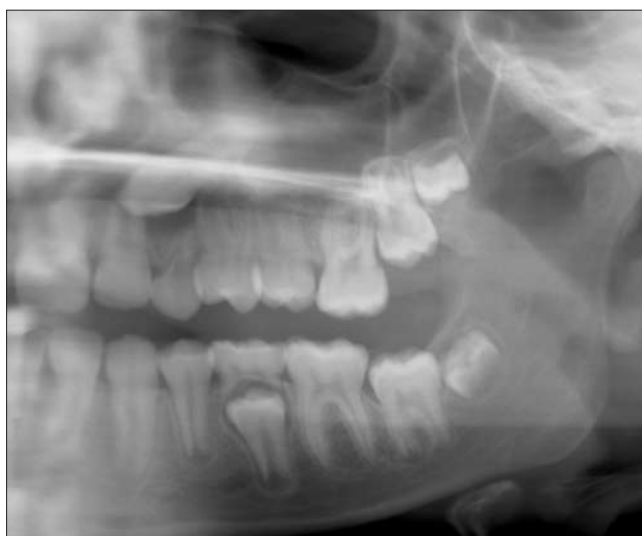lól az 5–6 vagy a 6–7 fogak közé helyeztük. A minicsavarok behelyezésével egy időben eltávolítottuk a perisztáló tejfogakat, feltártuk az impaktált szemfogakat, melyekre ortodontiai brackettet ragasztottunk. A horgonylatot a lágyrészek gyógyulása után terheltük. Az ortodontiai fogmozgatóhoz nikkel-titán rugót és elasztikus gumigyűrűket használtunk, folytonos erővel (3a–c ábra). A rögzített fogszabályozó készüléket az impaktált szemfog elmozdulása és tengely korrekciója után helyeztük fel. Ezzel egy időben távolítottuk el a minicsavart.

### Eredmények

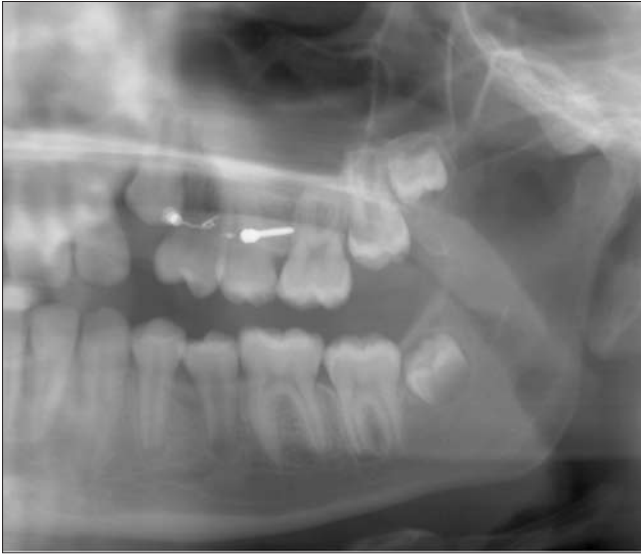Az impaktált szemfogakat 27 esetben (87%) sikeresen extrudáltuk (4a–b; 5a–c ábra; 6a–c). A minicsavarral végzett átlagos kezelési idő 6, 8 hónap volt, ezáltal a rögzített fogszabályozó készüléket ennyi idővel kel-



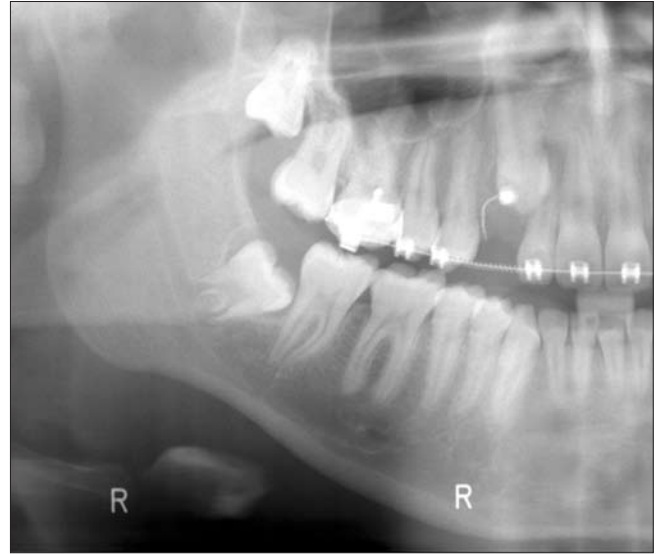
3b ábra. A fog elmozdulása 10 hónappal később



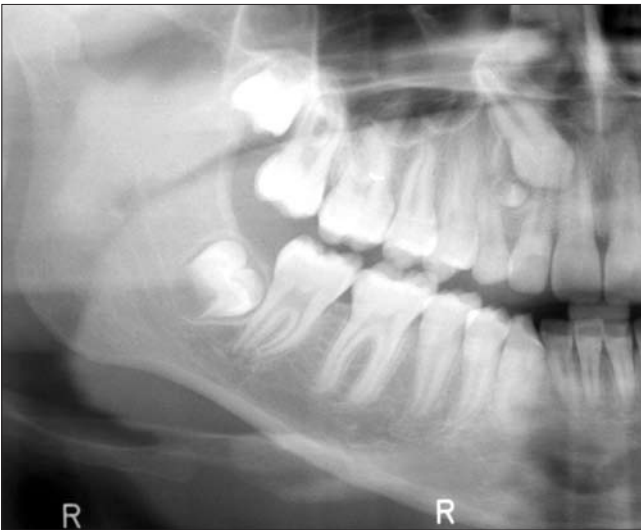
4a ábra. 14 éves páciens a kezelés kezdete előtt



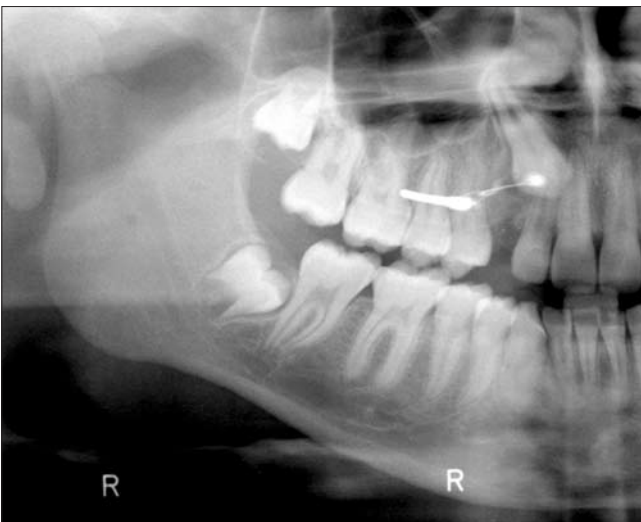4b ábra. 7 hónappal a kezelés kezdete után



5c ábra. A horgonylat terhelése a lágyszövetek gyógyulása után

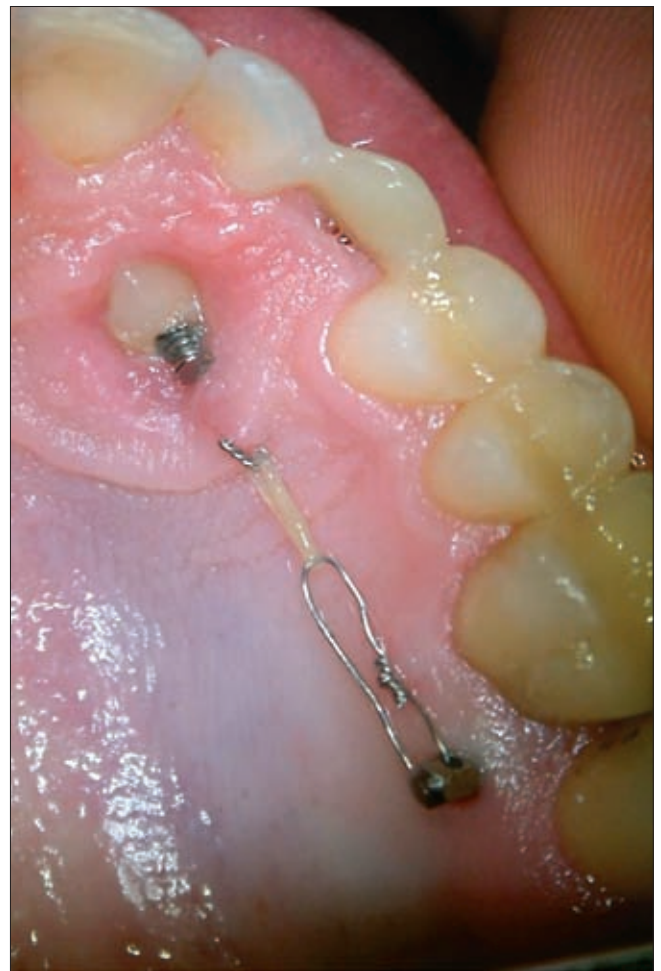

5a ábra. 16 éves páciensen a szemfog előtörését számfeletti fog akadályozta

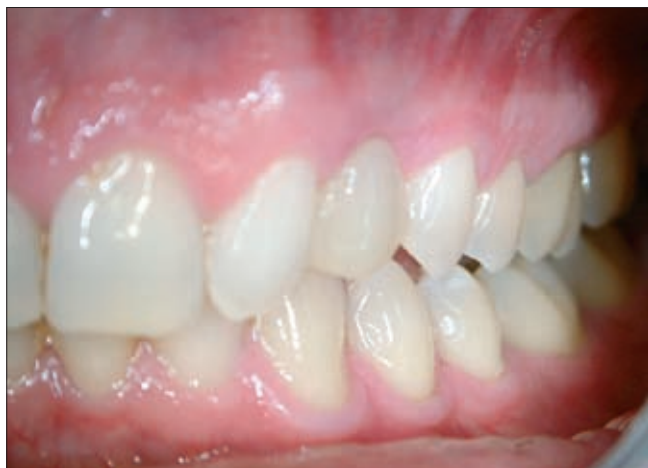

5b ábra. A perzisztáló tejfog és a számfeletti fog eltávolításával egyidejűleg minicsavart helyeztünk be, és megkezdtük a szemfog extrúzióját

lett rövidebb ideig viselniük a pácienseknek. Egy páciensnél egy, egy másik esetben mindkét szemfog kezelése sikertelen volt ankilózis miatt. Egy esetben a palatinálisan behelyezett minicsavart bukkálisan vála-

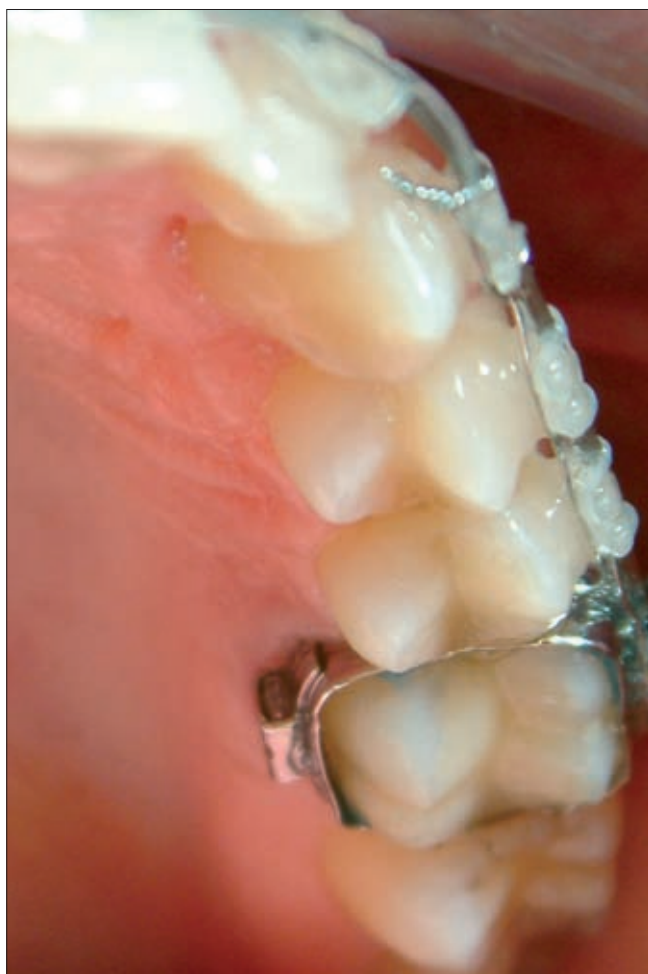

6a ábra. 35 éves páciens palatinálisan impaktálódott szemfogának extrúziója



6b ábra. A tejfog extrakciójából származó foghiányt üvegszállal megerősített kompozit híddal pótltuk ideiglenesen, mellyel tökéletes esztétikai eredményt értünk el

dékozó fisztula és szűnni nem akaró fájdalom miatt, az ortodonciai kezelés megkezdése előtt eltávolítottuk. További 3 csavart kellett eltávolítani a szemfog elmozdulása után, de a tengely korrekciója előtt, a fejrész



6c ábra.  
A kezelést rögzített fogszabályozó készülékkel fejeztük be

körül kialakult nyálkahártya-gyulladás illetve a csavar meglazulása miatt. Egy esetben behelyezés közben tört el a csavar. Más szövödményt a csavar behelyezésekor vagy a fogszabályozó kezelés alatt nem tapasztaltunk. A szomszédos fogak egy esetben sem vésztek el vitalitásukat.

### Megbeszélés

Az impaktált vagy retineált szemfogak gyakran okoznak nehézséget a fogorvos számára. Ha a páciens nem egyezik bele az ortodonciai kezelésbe, vagy az extrúzió eredménytelen, akkor a hiányzó fog pótlása komoly problémákat vet fel. A kivethető, részleges fogpótlás nem esztétikus, legfeljebb ideiglenes megoldásként jön szóba. A Maryland-hidak hosszú távú stabilitása nem megfelelő. A szomszédos, általában egészséges fogak preparálásával hídpótlást készíthetünk, ami semmiképpen sem ideális megoldás. További lehetőség az érintett fog sebészi eltávolítása, majd csontpótlás és implantáció, ez sokszor nem is egyszerű feladat, több műtéttel és további komoly költségekkel jár.

Az impaktált szemfogak ankilózisa esetén az ortodonciai kezelés eredménytelen. Az ankilózis diagnózisának megállapítása klinikai és radiológiai vizsgálatok alapján ritkán lehetséges. Röntgenfelvételen a periodontális területnek csak egy kis, a felvétel síkjába eső része ábrázolódik. Axiális irányú CT felvételeken ugyan a gyökér teljes felülete látható, azonban a CT felbontása nem elég részletes ahhoz, hogy a kisebb ankilotikus területeket észlelni tudjuk [13].

Az ortodonciai célra kifejlesztett minicsavarok számos hosszban és méretben, különböző fejformával jelentek meg. Lehetnek önvágóak vagy önmetszőek, ez utóbbiak előfúrást igényelnek. Anyagukat tekintve készülhetnek acélötvözetekből (biotoleráns) és titánból (bioinert). Az általunk használt Leone önmetsző minicsavarokat sebészi tisztaságú, rozsdamentes acélból állítják elő. A csavar feje hexagonális alakú, és egy transzverzális furat található benne az ortodonciai eszközök csatlakoztatása céljából (7. ábra). A minicsavarokkal számos előnyös fogmozgatási forma érhető el. Intrúziót, extrúziót végezhetünk, segítséget nyújthatnak parodontálisan sérült fogak, sorvégi foghiányok kezelésében. Extraorális horgonylat alternatívájaként is szerepelhetnek. Alkalmazhatjuk őket önállóan és kiegészítő horgonylati elemként. Előnyük, hogy az alveolus és a keményszájpad szinte bármely területére beültethetők. Poggio volumetomográfiai vizsgálatai alapján, a maxilla interradikuláris területein a legnagyobb csontmennyiség a palatinális oldalon, a második premoláris és első moláris, valamint az első és második moláris fog között található. Bukkálisan a két premoláris fog közötti területen van a legnagyobb távolság a gyökerek között, ennél valamivel kevesebb csont található a második premoláris és az első moláris fog között [18]. A megfelelő hosszúságú erőkar és

a rendelkezésre álló, minél nagyobb csontmennyiség figyelembevételével, a horgonylat behelyezésére a száypad felőli oldalon az 5–6 vagy 6–7, az áthajlás felől az 5–6 fogak közötti területet tartjuk legideálisabbnak.



7. ábra. Leone minicsavarok

A minicsavarok behelyezése fogorvosi székben, helyi érzéstelenítésben történik, nincs szükség műtéti háttérre, altatásra. A beavatkozás során törekednünk kell az elérhető maximális csontmennyiség kihasználására, a környező anatómiai strukturák megkímélésére. Lehetőleg a feszes gingiván keresztül történő előfúrás után, kézi csavarhúzóval helyezzük be a csavart. Önvágó csavarok esetében is célszerű a fúró használata a vastag kortikális áttörésére, mert a csontban elhajolhat a csavar finom hegye. Az előfúró 0,2–0,3 mm-rel legyen vékonyabb, mint a csavar, és ne vezessük 2–3 mm-nél mélyebbre. Antibiotikumot rutinszerűen nem alkalmazunk, mert amíg a sterilitás szabályait betartjuk, a minicsavarok beültetése nem okoz fertőzést [15].

A csavar behelyezésével egy időben végeztük a szemfogak feltárását, szükség esetén a tejfogak eltávolítását.

Megfelelő erő alkalmazása esetén nem szól semmi az azonnali terhelés ellen [7]. Tanulmányunkban

a horgonylatot a szemfog körüli lágyrészek gyógyulása után terheltük, a beteg megterhelésének csökkentése céljából.

A tengelyállás-korrekciónak után a rögzített fogszabályozó készülék felhelyezésével egy időben távolítottuk el a minicsavarokat. Mivel ezek nem összeintegrálnak, így eltávolításuk egyszerű, érzéstelenítés nélkül végezhető. Az eltávolított implantátum helyén spontán szöveti regeneráció történik. A nyálkahártya néhány napon belül újraképződik.

A csavarok interradikuláris szeptumba történő behelyezése számos problémát vet fel. A fúróval vagy a csavarral károsíthatjuk a fogak gyökereit. A kézi csavarhúzó alkalmazásának előnye, hogy azonnal érezhető a gyökér érintése, így a károsodás minimálisra csökkenthető. A gyökér kísérletes sértésekor, spontán korrekciót tapasztaltak a celluláris cementben [1]. Tanulmányunk szerint, egyetlen esetben sem következett be fog elhalása a csavar behelyezésének következtében. Rossz irányban, nem megfelelő helyen végzett fúrásakor, vagy a csavar betekerésekor megnyílhat az arcüreg. Ilyen szövődeményt nem tapasztaltunk, de a fúrat kis átmérője miatt spontán záródás lenne várható. Behelyezéskor eltörhet a csavar, ha túl vékony, a nyaki rész nem elég erős, vagy nem megfelelő irányú és nagyságú erőt alkalmazunk. Ezt egy esetben tapasztaltuk, a nyálkahártya szintjében betört csavarrész eltávolítása komoly nehézséget okozott. Gyakori probléma a csavarfej körüli nyálkahártya fertőződése, különösen, ha a csavart nem a feszes gingiván keresztül helyeztük be. A gyulladás megfelelő szájhigiénés utasítások hatására mérséklődik, vagy megszűnik. Kisfokú nyálkahártya-gyulladás a csavar körül a kezelést általában nem befolyásolja.

Egy esetünkben a minicsavar palatinális behelyezése után 3 nappal bukkálisan váladékozó fisztula alakult ki, a beteg elviselhetetlen fájdalomra panaszkodott. Az implantátum primer stabilitása megfelelő volt. Antibiotikum-kezelés és naponkénti betadinos átöblítés ellenére a fájdalom csak kismértékben mérséklődött, a fisztula perzisztált, így a csavart két héttel a behelyezés után eltávolítottuk. Ezt követően a gyulladás megszűnt.

A csavarok a megfelelő primer stabilitás ellenére is meglazulhatnak a kezelés folyamán, így a tervezettnél korábban kell eltávolítanunk őket. Ha ez a szemfog elmozdulása után következik be, akkor a fogszabályozó ív felhelyezésével, a megszokott módon fejezzük be a kezelést. Ha a csavar meglazulásakor a szemfog elmozdulása radiológiailag nem igazolható, akkor megfontolandó egy másik csavar behelyezése az előzőtől eltérő területre.

### Következtetés

A szkeletális elhorgonyzás egyes okklúziós eltérések kezelésének mindennapos eszközzé vált, az indiká-

ciós területek, pontos kezelési sémák meghatározása azonban még folyamatban van. Tanulmányunk azt mutatja, hogy az impaktált szemfogak kezelésekor, a fogmeder-nyúlványba behelyezett minicsavarokkal végzett kezdeti fogelmozdítás és tengelykorrekció megfelelő megoldást nyújt a rögzített készülékkel végzett kezelés lerövidítésére, valamint a sikertelen esetekben elkerülhetővé teszi a fogszabályozó készülék felhelyezését. Bár problémák, mellékhatások ritkán előfordulhatnak, ezek súlyossága nem jelentős, és várható, hogy az eszközök, diagnosztikai módszerek és beavatkozások fejlődése következtében ezek száma csökkenni fog.

## Irodalom

1. ASSCHERICKX K, VANNET BV, WEHRBEIN H, SABZEVAR MM: Root repair after injury from mini-screw. *Clin Oral Implants Res* 2005; 16: 575–578.
2. BECKER A, CHAUSHU S: Success rate and duration of orthodontic treatment for adult patients with palatally impacted canines. *Am J Orthod Dentofacial Orthop* 2003; 124: 509–514.
3. CAMINITI MF, SANDOR GK, GIAMBATTISTINI C, TOMPSON B: Outcomes of the surgical exposure, bonding and eruption of 82 impacted maxillary canines. *J Can Dent Assoc* 1998; 64: 572–579.
4. COSTA A, RAFFAINI M, MELSEN B: Miniscrews as orthodontic anchorage: a preliminary report. *Int J Adult Orthod* 1998; 32: 154–158.
5. CREEKMORE TD, EKLUND MK: The possibility of skeletal anchorage. *J Clin Orthod* 1983; 17: 266–269.
6. DACHI SF, HOWELL FV: A survey of 3874 routine full mouth radiographs II. A study of impacted teeth. *Oral Surg Oral Med Oral Pathol* 1961; 14: 1165–1169.
7. DALSTRA M, CATTANEO PM, MELSEN B: Load transfer of miniscrews for orthodontic anchorage. *Orthodontics* 2004; 1: 53–62.
8. DEGUCHI T, TAKANO-YAMAMOTO T, KANOMI R, HARTSFIELD JK JR, ROBERTS WE, GARETTO LP: The use of small titanium screws for orthodontic anchorage. *J Dent Res* 2003; 82: 377–381.
9. ERICSON S, KUROL J: Longitudinal study and analysis of clinical supervision of maxillary canine eruption. *Community Dent Oral Epidemiol* 1986a; 14: 172–176.
10. GROVER PS, LORTON L: The incidence of unerupted permanent teeth and related clinical cases. *Oral Surg Oral Med Oral Pathol* 1985; 59: 420–425.
11. HARZER WD, SEIFERT D, MAHDI Y: Die kieferorthopädische einordnung retinierter eckzähne unter besonderer berücksichtigung des behandlungsalters, der angulation und der dynamischen okklusion. *Fortschr Kieferorthop* 1994; 55: 47–53.
12. KANOMI R: Mini-implant for orthodontic anchorage. *J Clin Orthod* 1997; 31: 763–767.
13. KORBENDAU J-M, PATTI A: *Clinical success in surgical and orthodontic treatment of impacted teeth*. Quintessence, Paris, 2006; 25–50.
14. KRAMER RM, WILLIAMS AC: The incidence of impacted teeth. A survey at Harlem Hospital. *Oral Surg* 1970; 29: 237–241.
15. MELSEN B: Mini-Implants: Where are we? *J Clin Orthod* 2005; 39: 539–547.
16. OHMAE M, SAITO S, MOROHASHI T, SEKI K, QU H, KANOMI R ÉS MTSAI: A clinical and histological evaluation of titanium mini-implants as anchors for orthodontic intrusion in the beagle dog. *Am J Orthod Dentofacial Orthop* 2001; 119: 489–497.
17. PARK H, KWON O, SUNG J: Micro-implant anchorage for forced eruption of impacted canines. *J Clin Orthod* 2004; 38: 297–302.
18. POGGIO PM, INCORVATI C, VELO S, CARANO A: "Safe zones": a guide for miniscrew positioning in the maxillary and mandibular arch. *Angle Orthod* 2006; 76: 191–197.
19. PRABHU J, COUSLEY RJ: Current products and practice: bone anchorage devices in orthodontics *J Orthod* 2006; 33: 288–307.
20. ROBERTS WE, KANOMI R, HOHLT F: Miniature implants and retromolar fixtures for orthodontic anchorage. In BELL, GUERRERO (ed.): *Distraction osteogenesis of the facial skeleton*. BC Decker, Hamilton, Ontario, 2006; 205–214.
21. RÓZSA N, FÁBIÁN G, SZÁDECZKY B, KAÁN M, GÁBRIS K, TARJÁN I: Retineált felső maradó szemfogak előfordulási gyakorisága és a kezelés lehetőségei 11–18 éves orthodontiai betegeken. *Fogorv Szle* 2003; 96: 65–69.
22. STAFNE EC, AUSTIN LT: Resorption of imbedded teeth. *J Am Dent Assoc* 1945; 32: 1003–1009.
23. STEWART JA, HEO G, GLOVER KE, WILLIAMSON PC, LAM EWN, MAJOR PW: Factors that relate to treatment duration for patients with palatally impacted maxillary canines. *Am J Orthod Dentofacial Orthop* 2001; 119: 216–225.
24. TIWANA PS, KUSHNER GM: Management of impacted teeth in children. *Oral Maxillofac Surg Clin North Am* 2005; 17: 365–373.
25. YAO CC, LEE JJ, CHEN HK: Maxillary molar intrusion with fixed appliances and mini-implant anchorage studied in three dimensions. *Angle Orthod* 2005; 75: 626–632.

DR. KOCSIS A, DR. SERES L, DR. KOCSIS-SAVANYA G, DR. KOVÁCS Á:

### Miniscrew anchorage for impacted maxillary canine management

Impaction of maxillary canines is a frequently encountered clinical problem. Patients' refusal to a long orthodontic treatment or ankylosis of the impacted tooth results in various treatment difficulties. The aim of this study was to evaluate the possible role of miniscrews in the management of impacted upper canines. In a series of 28 consecutive patients with a total of 31 impacted maxillary canines (12 men and 16 women aged from 14 to 63 years, mean 24 years), each impacted tooth was surgically exposed and an attachment was bonded. An intraosseous screw (1.5 mm in diameter and 8-10 mm long) with an endosseous body and intraoral neck section was inserted into the premolar-molar interradicular space. Following soft tissue healing, orthodontic traction was initiated. After correction of the angulation of the canine, the mini-screw was removed and traditional orthodontic therapy was completed. Twenty-seven canines were extruded successfully (87 %), the duration of the orthodontic treatment with fixed appliances was decreased. In the 3 cases that failed due to ankylosis, the skeletal anchorage spared the patients and the clinicians the disappointment of a long-term unsuccessful traditional orthodontic treatment. In one patient, the mini-screw was removed because of inflammation and pain before the beginning of the orthodontic traction. This study shows that mini screw anchorage should be taken into consideration when extrusion of an impacted canine is planned.

Key words: skeletal anchorage, orthodontic mini screws, impacted canines, ankylosis