

Semmelweis Egyetem, Fogpótlástani Klinika, Budapest*
 Semmelweis Egyetem, Orálbiológiai Tanszék, Budapest**
 Semmelweis Egyetem, Gyermekfogászati és Fogszabályozási Klinika, Budapest***

A hypodontia következtében létrejött foghiány ellátásának lehetőségei

Irodalmi áttekintés II.

DR. SOÓS BORBÁLA*, DR. ALFÖLDI ÁGNES*, DR. FÁBIÁN GÁBOR***,
 JOBBÁGY-ÓVÁRI GABRIELLA**, DR. HERMANN PÉTER*

A veleszületett fogfejlődési rendellenesség komoly testi és lelki problémákat okozhat, melyek főleg a serdülőkorban válhatnak hangsúlyossá. A közlemény a megelőzés fontosságára, az elváltozás korai felismerésére hívja fel a figyelmet, valamint a végleges kezelési terv lehetőségeit ismerteti. A protetikai ellátás célja a funkció és az esztétika helyreállítása, valamint a foghiány szövődményeinek a megelőzése. A kezelési terv felállításánál figyelembe kell venni a hypodontia súlyosságát, a hiányzó fogak számát és egyéb, az ellátást befolyásoló tényezőt is. A végleges kezelés ezek mérlegelése után az interdiszciplináris team segítségével történhet.

Kulcsszavak: korai diagnózis, protetikai ellátás, hidak, CBW, implantáció

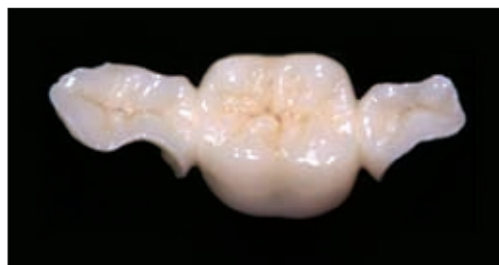A foghiányok végleges ellátására leggyakrabban rögzített fogpótlásokat alkalmazunk. A részleges kivehető fogpótlásokat, azok kiterjedése és a maradófogak károsításának veszélye miatt ma már csak ideiglenes fogpótlásként, valamint a fogszabályozó kezelést követően, mint helyfenntartókat alkalmazzuk az esetek többségében [4]. Hosszú távú ideiglenes fogpótlás céljára a rögzített fogpótlások közül, a ragasztott hidakat is használhatjuk.

A foghiányok végleges ellátására alkalmazhatóak az implantátumok, és az azokon elhorgonyozott fogpótlások, valamint a konvencionális hidak. Végleges megoldásként szóba jöhet a fogak autotranszplantációja is, amennyiben a műtét feltételei adottak, ez a lehetőség azonban szövődménye, az ankylosis miatt háttérbe szorult [2, 17].

Inlay elhorgonyzású hidak

Inlay elhorgonyzású hidakat csak kis kiterjedésű foghiányok pótlására alkalmazunk, elsősorban a premoláris régióban. Anyaguk szerint lehetnek fémkerámiák, teljes kerámiák, valamint szálerősítéses kompozitok. Készítésük viszonylag kevés ép foganyag feláldozásával jár, parodontálgigiéniai szempontból viszont a res-

tauráció szélének elhelyezése kedvező [11, 25]. Előnyük, hogy tömött fogak esetén a szuvasodások és



1. ábra. Inlay elhorgonyzású kerámiahíd

tömések is bevonhatók a preparált területbe. A gondosan kivitelezett fogpótlások jó esztétikai eredményt nyújtanak, a siker azonban csak megfelelő okklúziós viszonyok és elfogadható szájhygiéné mellett biztosítható [12]. (1. ábra)

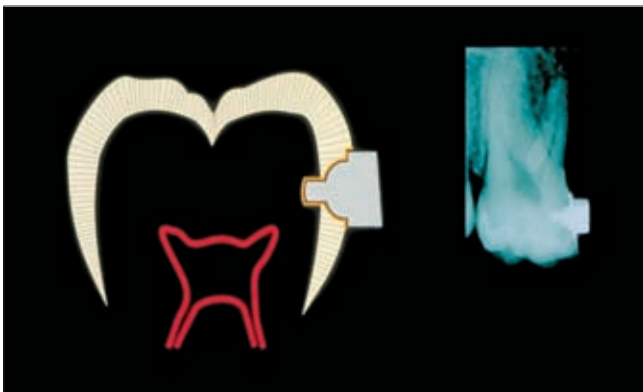
Intrakoronális horgonyok; CBW

Intrakoronális horgonyok apláziás fogak esetén alkalmazhatóak. Feltétele az ép pillérfogak, valamint a megfelelő gyakorlat és technikai felkészültség. Készítésü-

ket számos tényező kontraindikálhatja, többek között okklúziós anomáliák, parafunkciós mozgások, anatómiaiailag nem megfelelő korona, a rossz szájhigiéne, sorvégi foghiány pedig ezzel a módszerrel nem pótolható. A kezelés kis foganyagvesztéssel jár, az eredeti okklúzió megmarad, a beteg számára minimális terhelést jelent. A pótlás minden régióban alkalmazható, kombinálható más horgonytípusokkal, és úgynevezett torziós elem beiktatásával a pillérfogak terhelése csökkenthető. A torziós elemmel ellátott pótlásokat CBW-nek (Crownless Bridge Work) nevezzük.

A CBW eljárás az adhezív technika és az intrakoronális elhorgonyzás technológiájának kombinációja. Az intrakoronálisan tökéletesen illeszkedő titán vagy az üvegszálal horgonyok adhezíven rögzítettek a fogak approximális felszínén kialakított furatban.

A furat kialakításához speciális fúró használata szükséges, ez azonban az eljárás költségét tovább növeli. A módszer nehézsége a horgonyok párhuzamosításában rejlik, ami pontatlanság esetén a ragasztás után már nehezen vagy egyáltalán nem korrigálható. Ennek elkerülése érdekében, a CBW eljárás során különösen fontos az ideiglenes fogpótlás gondos elkészítése, a pillérfogak kiindulási helyzetének megtartása.



2. ábra. CBW eljárás

Az intrakoronális horgonyokkal pótoltt fogak esztétikailag megfelelőek, egyik nagy hátrányuk azonban a nehéz tisztíthatóság, ami a sikertelenségi rátát a szuvasodások kialakulása miatt növeli [12]. (2. ábra)

Ragasztott hidak

A nemzetközi irodalomban a '70-es évek elejétől jelentek meg közlemények a ragasztott hidakról. Ezek készítése során a pillérfogakat nem kell a megszokott módon előkészíteni, így az ezzel járó károsító hatás sokkal kevésbé, vagy egyáltalán nem jelentkezik [29].

A ragasztott hidak a Minimál Invazív Fogászat részeként a foghiányok egyik terápiás megoldását jelentik. A Minimál Invazív Fogászat a Minimális Intervenció Fogászat része (Minimum Intervention Dentistry), a minimál invazív terápia célja a szöveti destrukció, vala-

mint a páciensek diszkomfort érzésének minimálisra csökkentése [12, 16, 22]. Klinikai vizsgálatok a ragasztott hidak viselési idejét relatíve rövidnek találták, 2 hónap–4 év, ezért az esetek nagy részében csak hosszú távú ideiglenes fogpótlásként alkalmazzuk azokat. Készítése során kompozíciós tömőanyagból készült fogat vagy gyári akrilátfogat ragasztanak a hiányt határoló pillérfogakhoz. Ezzel a módszerrel általában egy fogat pótolnak [15].

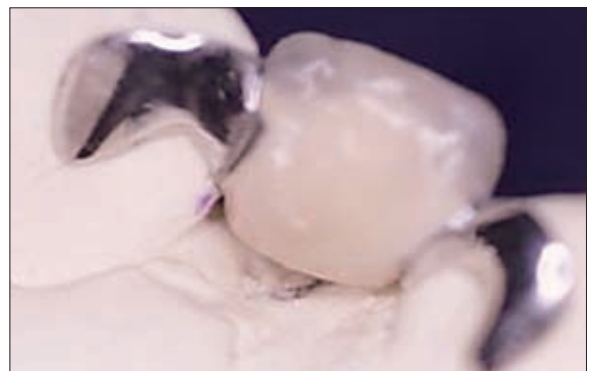A ragasztott hidak első leírójaként Alain Rochette-et említhetjük meg, akinek ezzel kapcsolatos úttörő jelentőségű közleménye 1973-ban jelent meg [27]. Rochette perforált platina–arany hátlemezt készített, amelyet a zománc savas kondicionálása után kompozit cementtel ragasztott a fogakhoz. A mechanikai retenció a cement és a fém között jön létre azáltal, hogy a ragasztóanyag a hátlemez perforációs nyílásait kitölti [15].

A Maryland-hidakat főként frontrégióban alkalmazzuk [27]. A fémből készült hátlemez itt már nincs perforálva, helyette a fog felé eső felszínét elektrokémiai savazás során egyenetlenné teszik [1]. A kompozit cement kötését a fémhez, a hátlemez felérdesítése biztosítja, a fogak minimális preparációjával pedig a retenció tovább növelhető. A módosítás előnye, hogy a ragasztóanyag így nincs közvetlenül kitéve a szájüregi hatásoknak, valamint a nyál kimosó hatásának, kopása és kioldódása, ezért kevésbé várható [19].

A Virginia-hidaknál a bonyolult elektrokémiai savazás helyett a fém hátlemezt sókristállyal érdesítik fel. Ez az eljárás biztosítja a fogpótlás makroretencióját [12].

Ragasztott hidakat kompozitból is készíthetünk, merevítő rostok felhasználásával. A merevítő rostok alkalmazásának célja, hogy a törékeny kompozitok, akrilátok hajlítószilárdságának növelésével fokozzák azok mechanikai ellenálló képességét. A fogak előkészítése, bondozása, majd savazása után, a kompozittal átíttatott rostot a helyére illesztjük, majd a hiányzó fogat rétegzéses tömési technikával kialakítjuk. A kész pótlás erős és funkcióstabil, továbbá sem a hangképzést, sem pedig a táplálkozást nem zavarja [28].

Gondos kivitelezés esetén a ragasztott hidak jó ideiglenes megoldást jelentenek a foghiányok ellátásában.



3. ábra. Ragasztott hid

Elkészítésük egyszerű, nagyon kis foganyag-vesztéssel és minimális traumával jár, eltávolításuk esetén a fogak nem károsodnak. Hátrányuk elsősorban az esztétikát befolyásoló fémből készült hátlemez, amely a metszőfogak transzparenciáját ronthatja.

A hidakat elsősorban egy fog hiányával rendelkező fiataloknál páciensek esetében alkalmazzuk, főként a front és a felső moláris régióban. Készítésüket az intrakoronális horgonyoknál is már említett tényezők kontaindikálhatják [12]. (3. ábra)

Konvencionális hidak

Fiatal páciensekben mivel kifejezettebb a pulpakamra kiterjedése, a megnyílás veszélye miatt érdemes a fogak preparálásának elkerülése. Idősebb egyéneknél, és ahol a korábban már említett fogpótlások kontraindikáltak, az esetek többségében fémkerámia híddal pótoljuk a hiányzó fogakat.

A foganyagvesztés ezek készítése során a legnagyobb, megfelelő előkészítés esetén azonban a híd-horgonyok jól rögzülnek a csontokon, biztosítják azok teljes védelmét, valamint tartós eredményt nyújtanak. Fontos még a pontos széli záródás kialakítása, ezáltal a parodontium védelme [9].

Implantátumok, implantátumokon elhorgonyzott fogpótlások

A foghiányok ellátására megfelelő megoldásnak bizonyul implantátumok beültetése. Az implantáció lehetőségét számos tényező befolyásolja, köztük a páciens életkora, a hiányzó fogak száma, a rendelkezésre álló csontmennyiség, az immunrendszer és az anyagcserre bizonyos betegségei [30].

Az állcsontok fejlődésének befejeződése; a sutura palatina mediana és a sphenoccipitalis synchondrosis csontosodása lányoknál 16–18, fiúknál pedig 18–21 éves korban következik be. Mivel ez nagy egyedi ingadozást mutat, implantációt 18 éves kor után javasolt végezni [5, 6].

A hiányzó fogak helyén az állkapcsok, így a processus alveolaris sem fejlődik ki rendesen. Ilyenkor nincs elegendő hely az implantátumok behelyezésére, a műtét során pedig nagy az anatómiai képletek, így az arcüreg, valamint a nervus és az arteria alveolaris inferior sérülésének a kockázata. Ezekben az esetekben csontpótló műtétre van szükség az implantáció előtt. Erre a célra használhatunk autogén csontforgácsot önállóan vagy csontpótló anyagok használatával kombinálva, valamint autogén csontot. Az irányított csontregenerációt ezekben az esetekben felszívódó és nem felszívódó membránok alkalmazása segíti. A közvetlenül a hiányzó csont környezetében lévő csontszövet irányított növekedését, disztrakciós oszteogenezissel is elérhetjük [20].

A kezelési terv szempontjából fontos a hiányt határoló fogak távolsága. Ez dönti el azt, hogy hány implantátumot lehet behelyezni a foghiány helyére. Ennek meghatározására alapos klinikai és radiológiai vizsgálatokat kell végezni. Bizonytalanság esetén, valamint a legpontosabb mérés érdekében, valamilyen 3D lehetőség vagy CT-vizsgálat indokolt. Az implantátumok pontos behelyezését segíti még a sebészi sablon alkalmazása is [7].

A gyógyulás folyamata során az implantátum és a csontszövet között egy biológiai kapcsolat, csontintegráció alakul ki, amely lehetővé teszi a rágóerő átvitelét a mechanikailag megfelelő szilárdságú támasztószövetre. Implantátumok behelyezésére a legalkalmasabb az interforaminális terület a mandibulában, a legalkalmasabb pedig a maxilla moláris régiója, melynek vékony a kortikálisa és nagyrészt spongiózus a szerkezete [3, 7]. A csontintegráció kialakulása után, az implantátumokra különböző típusú protetikai felépítményeket készíthetünk, így koronákat és hidakat is. A hidakat megtámaszthatjuk csak implantátumokon vagy összekapcsolhatunk vele fogakat és implantátumokat is. Az utóbbi esetben, az eltérő mozgatható pillérek miatt az implantátumok túlterhelődhetnek, ez viszont káros feszültségeket, így felszívódást idézhet elő a csontszövetben. Ennek megelőzésére, amennyiben a vegyes megtámasztás mindenképpen szükséges, a fogpótlásba olyan kapcsolóelemek beépítése javasolt, amelyek bizonyos elmozdulási lehetőséget biztosítanak a különböző pillérek között [7].

Befejezés

Irodalmi adatok szerint a csírahiány a leggyakoribb veleszületett fogazati rendellenesség [10, 13]. Mivel már gyermekkorban manifesztálódik, nagyon fontos a korai diagnózis, és a befolyásoló tényezők figyelembevételével a végleges kezelési terv elkészítése [24]. Multifaktoriális kórkép, így kialakulásában környezeti és genetikai faktorok is szerepet játszanak [8, 18, 21]. A csírahiány komplex genetikai hátterének a kimutatására napjainkban is folynak a vizsgálatok [14, 23]. Kutatásainkat az egyetemi klinikák és az Orálbiológiai Tanszék együttműködésében végezzük. Célunk, hogy a veleszületett fogazati rendellenességek, mint a csírahiány, oligodontia és a számfeletti fogak jövőbeni gyógyításához szükséges adatokkal szolgáljunk [26]. Az eredmények új diagnosztikus stratégiák kidolgozásához vezethetnek, elősegíthetik a betegségekre való hajlam korai felismerését és előrevetíthetik a rendellenesség jövőbeni gyógyítását a génterápiás módszerek alkalmazásával.

Irodalom

1. AKKER DA, AKKER JR, SORENSEN SE: Effects of methods of enamel preparations on retentive strength of acid etch composite resins. *JADA* 1979; 99: 185–189.

2. ANDREASEN JO, PAULSEN HU, YU Z, SCHWARTZ O: A long-term study of 370 autotransplanted premolars. Part III. Periodontal healing subsequent to transplantation. *J Orthodont* 1990b; 12: 25–37.
3. BERGENDAL B, BERGENDAL T, HALLONSTEN AL, KOCH G, KUROL J, KVINT S: A multidisciplinary approach to oral rehabilitation with osseointegrated implants in children and adolescents with multiple aplasia. *Eur J Orthod* 1996; 18: 119–129.
4. CARTER TJ, GILLGRASS TJ, HOBSON RS, JEPSON N, MEECHAN JG, NOHL FS: The interdisciplinary management of hypodontia: orthodontics. *Br Dent J* 2003; 194: 361–366.
5. CHUNG LK, HOBSON RS, NUNN JH, GORDON PH, CARTER NE: An analysis of skeletal relationships in a group of young people with hypodontia. *J Orthod* 2000; 27: 315–318.
6. DÉNES J, GÁBRIS K, HIDASI GY, TARJÁN I: Gyermekfogászat, fogsabályozás. Semmelweis, 2004; 169–179.
7. DIVINYI T: *Orális implantológia*. Semmelweis Kiadó, 2007; 33–35, 69–73, 119–129.
8. ELLIS SGS, AHMED H: Hypohidrotic ectodermal dysplasia affecting a female patient. *Dent Update* 1993; 20: 447–450.
9. FÁBIÁN T, GÖTZ GY, KAÁN M, SZABÓ I: *A fogpótlástan alapjai*. Semmelweis Kiadó, 2001; 21–29, 146–150.
10. GÁBRIS K, TARJÁN I, CSIKI P, KONRÁD F, SZÁDECZKY B, RÓZSA N: A maradó fogak csíráhiányának előfordulási gyakorisága és a kezelés lehetőségei. *Fogorv Szle* 2001; 94: 137–140.
11. GERA I: *Parodontológia*. Semmelweis Kiadó, 2005; 29–30.
12. HERMANN P: Fogpótlások „minimál invazív” beavatkozással (előadás). Semmelweis Egyetem, Fogpótlástani Klinika.
13. HOBKIRK JA, GOODMAN JR, JONES SP: Presenting complaints and findings in a group of patients attending a hypodontia clinic. *Br Dent J* 1994; 177: 337–339.
14. ICHIKAWA E, WATANABE A, NAKANO Y, AKITA S, HIRANO A, KINOSHITA A, et al.: PAX9 and TGFB3 are linked to susceptibility to non-syndromic cleft lip with or without cleft palate in the Japanese: population-based and family-based candidate gene analyses. *J Hum Genet* 2006; 51: 38–46.
15. IFJ. TÓTH P, FEJÉRDY P, FÁBIÁN T, KÓBOR A: Zománchoz ragasztott hidak és sínek. *Fogorv Szle* 1986; 79: 218–222.
16. WHITEHOUSE JA. : Welcome to the world of minimal invasive dentistry. *J Minim Interv Dent* 2 (2), 2009.
17. JEPSON NJ, NOHL FS, CARTER NE, GILLGRASS TJ, MEECHAN JG, HOBSON RS: The interdisciplinary management of hypodontia: restorative dentistry. *Br Dent J* 2003; 194: 299–304.
18. JOONDEPH DR, MCNEIL RW: Congenitally absent second premolars: an interceptive approach. *Am J Orthod* 1971; 59: 50–66.
19. LIVADITIS GJ, THOMPSON VP: Etched castings: An improved retentive mechanism for resin bonded retainers. *J Prosthet Dent* 1982; 47: 52–58.
20. MEECHAN JG, CARTER NE, GILLGRASS TJ, HOBSON RS, JEPSON NJ, NUNN JH: The interdisciplinary management of hypodontia: oral surgery. *Br Dent J* 2003; 194: 423–427.
21. MOSTOWSKA A, KOBIELAK A, BIEDZIAK B, TRZECIAK WH: Novel mutation in the paired box sequence of PAX9 gene in a sporadic form of oligodontia. *Eur J Oral Sci* 2003; 111: 272–276.
22. MURDOCH-KINCH CA, MCLEAN M. E: Minimally invasive dentistry, *JADA*, Vol 134, January 2003.
23. NIEMINEN P, PEKKANEN M, ABERG T, THESLEFF I: A graphical WWW-database on gene expression in tooth. *Eur J Oral Sci* 1998; 106: 7–11.
24. NUNN JH, CARTER NE, GILLGRASS TJ, HOBSON RS, JEPSON NJ, MEECHAN JG: The interdisciplinary management of hypodontia: background and role of paediatric dentistry. *Br Dent J* 2003; 194: 245–251.
25. NYÁRASDY I: Prevenációs szemlélet a konzerváló fogászati ellátásban. In Nyárasdy I, Bánóczy J: *Preventív fogászat*, Medicina Könyvkiadó Zrt., Budapest, 2009.
26. ÓVÁRI G, MOLNÁR B, TARJÁN I, HERMANN P, GERA I, VARGA G: Fogágybetegségek és fogcsíráhiányok kialakulásában szerepet játszó génpolimorfizmusok vizsgálata: módszertani alapok. *Fogorv Szle* 2007; 100: 259–265.
27. ROCHETTE AL: Attachment of a splint to enamel of lower anterior teeth. *J Prosthet Dent* 1973; 30: 418–420.
28. VOLOM A: Ribbond merevítőszalagok a fogorvosi gyakorlatban. In Dombi Cs (szerk.): *Esztétika a fogászatban*. Dental Press Hungary Kft.; 135–142.
29. www.homonnai.hu/hid/publ/vegyes-cikkek/hidak/adhezios: IFJ. DR. TÓTH P: *Adhéziós hidak készítésének fejlődése, különös tekintettel a pillérek alakítására*. Irodalmi áttekintés
30. YUKSEL S, UCEM T: The effect of tooth agenesis on dentofacial structures. *Eur J Orthodont* 1997; 19: 71–78.

DR. SOÓS B, DR. ALFÖLDI Á, DR. FÁBIÁN G, JOBBÁGY-ÓVÁRI G, DR. HERMANN P:

Treatment Options of Missing Teeth Resulting from Hypodontia Literature overview II.

Congenital hypodontia may cause serious emotional and physical problems which can become particularly grave during adolescence. This article highlights the importance of early diagnosis and the prevention of the progress of the state, and discusses a variety of definitive treatment plans. The aim of restorative dentistry is to restore function, improve appearance and prevent complications caused by hypodontia. When developing a treatment plan, first the severity of hypodontia, the number of missing teeth, and some other factors have to be considered. This can be followed by the treatment, which involves an interdisciplinary dental team.

Key words: early diagnosis, restorative dentistry, bridges, CBW, implantation