

Semmelweis Egyetem, Fogorvostudományi Kar, Fogpótlástani Klinika

Digitális munkafolyamatok teljes alsó és felső akrilát alaplemez fogpótlás készítésekor

DR. PALASZKÓ DÉNES, DR. KÖNIG JÁNOS, DR. BORBÉLY JUDIT,
DR. HERMANN PÉTER, DR. KÖRMENDI SZANDRA

A teljes lemezes fogpótlások készítése nagy múlttal rendelkezik Magyarországon. Megbecsült hagyatéka ez nagy múltú elődeink úttörő újításainak, például Kemény Imre klinikai anatómiai leírásainak, valamint a Kaán Miklós által leírt komplex funkcionális szemléletnek [1], melyek ismerete az új évezredben is iránymutató. Mindezek mellett az elmúlt évtizedekben egyre nagyobb digitális térhódítás tapasztalható a fogászatban a lemezes fogpótlások készítése esetén is.

A teljes fogatlanság nem csak a páciensek számára nagy teher, próbára teszi a fogorvos és fogtechnikus szakmai felkészültségét is. Segítségünkre lehet ezen kihívások során az a forradalom, amely megváltoztatta a rögzített pótlások és implantációs protetika mindennapjait. A digitális fejlődés lehetővé teszi, hogy a teljes lemezes fogpótlások különböző munkafázisait részben vagy egészben digitális módszerek segítségével oldjuk meg. Esetbemutatásunkban ennek egy lehetséges útvonalát mutatjuk be.

Kulcsszavak: CAD/CAM, teljes lemezes fogpótlás, virtuális artikulátor

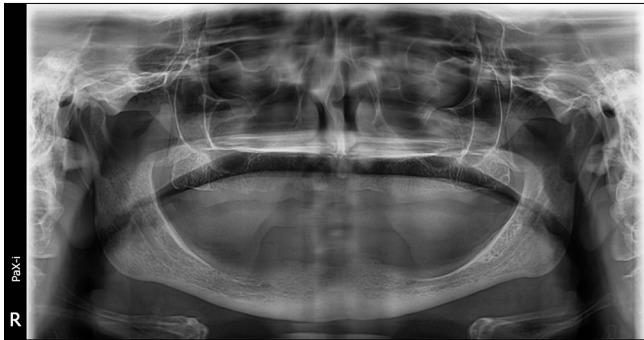Bevezetés

A fogorvoslás elmúlt évtizedeit a digitális technológia dinamikus térhódítása tette izgalmassá. A fogorvoslás minden területét a modellezhető terv és annak mérnöki kivitelezése reformálja át. A hagyományos módon készített teljes lemezes fogpótlások is komoly orvosszakmai felkészültséget, valamint felkészült, tapasztalt laborhátteret igényelnek. A fogaikat teljesen elvesztett páciensek digitális technológiák bevonásával történő ellátása eddig perifériára szorult. Az implantológia területén az utóbbi években tapasztalható rohamos fejlődés, valamint a kerámi anyagok gyors innovációja is arra irányította az informatikai szakemberek figyelmét, hogy a rögzített fogpótlások területén végezzék fejlesztéseiket, kissé elhanyagolva a kivehető fogpótlások készítésében rejlő digitális lehetőségeket. Ez is az oka annak, hogy a CAD/CAM egységek szoftveres fejlesztései elmaradnak ezen a téren a rögzített pótlásokéhoz képest, de sokkal nagyobb probléma, hogy a digitális technikával felhasználható, biokompatibilis anyagok kifejlesztése, és engedélyeztetése lassan történik. A kivehető fogpótlások készítésének munkafolyamatai, technológiai fejlesztései emiatt kissé elmaradtak. Remélhetőleg ez csak átmeneti időszak, ugyanis ezek a folyamatok az utóbbi egy-két évben felgyorsulni látszanak. Kutatások szerint a jóléti társadalmak sajátos dinamikájával magyarázható, hogy habár a teljes fogatlanság kialakulása korosztály szerint felfelé tolódik, az előregedő populáció miatt a páciensek száma

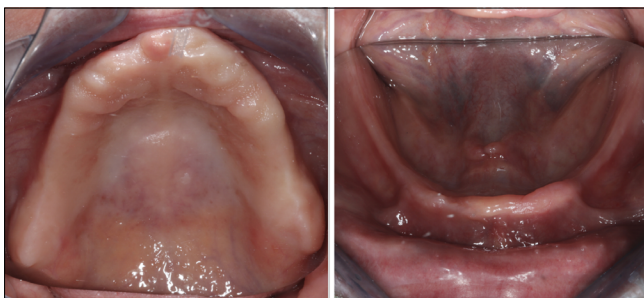
mégis növekszik [2]. Számos cikk foglalkozik a kereslet nagyságával és annak összevetésével, hogy a hagyományos technológia igényelte rendelési lenyomatvételek számának csökkenése hogyan teheti az egyébként drágább technológiát vonzóbbá a szakma számára. A páciensvizitek csökkentése mellett, elsőként a tervezhető és kiszámíthatóbb végeredmény szerepel az érvek között [3]. Jólal kevesebb tanulmányt vagy esetbemutatást találni azonban arról, hogy milyen szakmai előnyöket kínál a digitális eljárással készített teljes kivehető fogpótlás, a hagyományos eljáráshoz képest [4]. A következőkben egy olyan eset klinikai és laboratóriumi munkafázisait mutatjuk be, ahol a páciensnek digitálisan tervezett teljes alsó-felső akrilát alaplemez fogpótlást készítettünk.

Esetismertetés

Páciensünk 68 éves nő, foglalkozása még nyugdíjazása előtt könyvelő és cégvezető volt. Klinikánkon 2020 augusztusában jelentkezett új fogpótlás készítésének céljából (1–2. kép). Az akkor viselt fogpótlása az utolsó fogak elvesztése után kipótolta, régebbi részleges lemezes fogpótlásából kialakított ideiglenes teljes lemezes fogpótlás volt. A páciens anamnézisében szerepel régóta tünetmentes, gyógyszeresen kezelt epilepszia (valproinsav, Convulex 300 mg, naponta egyszer G.L. Pharma Gmbh), mely betegség szempontjából az „Epilepsziás páciensek fogászati rizikócsoport és kezelhető-



1. kép: Kiindulási ortopantomogram

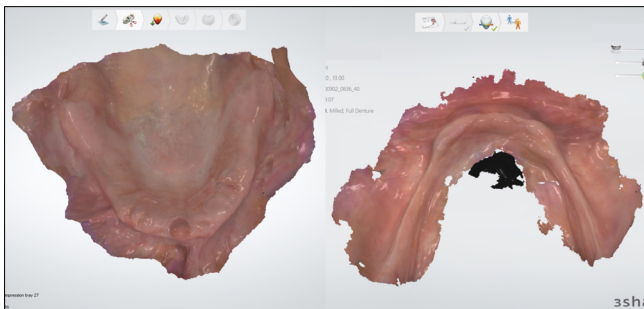


2. kép: Fogatlan állcsont státusza a rehabilitáció megkezdésekor

ségi osztályzásában” az I csoportba tartozik [5]. Két éve diagnosztizáltak nála krónikus lymphoid leukémiát (CLL). A CLL fokozott trombózishajlamot eredményez, mely miatt véralvadásgátló terápiában részesül (clopidogrel, Plavix 75 mg, naponta egyszer, Sanofi-Aventis Groupe). A leukémia kezelésének egyéb formáját elutasítja. Régióta ismert tetracyclin allergiája. Egyéb kezelést befolyásoló betegsége nincs.

Kezelés folyamata

A páciens fogatlan állcsontjairól az anatómiai lenyomatot intraorális szkener (Trios 4, 3Shape Copenhagen, Denmark) segítségével vettük [6]. A digitális lenyomat készítéséhez a dr. Lucio Lo Russo által kidolgozott szkennelési stratégiát használtuk, amelyet kifejezetten a fogatlan állcsont digitális lenyomatozásához ajánl a gyártó a Trios szkener esetében (3. kép). A fogatlan állcsont-



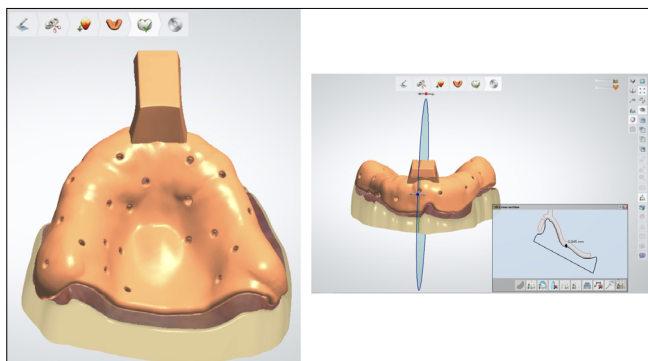
3. kép: Digitális anatómiai lenyomatok

ról készítendő szken egészen más nehézségek elé állítja az orvost, mint a részlegesen fogatlan állcsontoké. Szkenneléskor a szkennerefejet a nyálkahártya-csont alaplattól 1–5 mm-re mozgatjuk, és a szkennert statikus képeket illeszt össze (stitching). A folyamatosan elmozduló nyálkahártya nehezen követhetővé teszi a szoftver számára, hogy a szkennelés során egymáshoz illeszse a képeket. A fogatlan gerinc intraorális szkennelése esetén épp ezért kvadránsenként javasolt haladni, egyes vonalú szkennelési stratégiát követve. Érdekes csak akkor továbblépni a túloldalra, amikor az előző kvadráns orális és vestibuláris felszíneit már teljesen beszkenneztük. A fogas állcsonttól eltérő stratégia így segít a szkennelési idő csökkentésében, és egy területre koncentráltan a nyálmentesség is könnyebben biztosítható [7]. A teljes lemezes fogpótlás minden munkafázisának megtervezéséhez a 3Shape Dental System Complete Restorative CAD szoftvert használtuk, azon belül is a teljes fogsor (Full Dentures) modult.

A digitális lenyomatokra a laboratóriumban megtervezték az egyéni kanalakat. Az eljárás ezen része nem teszi lehetővé, hogy az orvos a rendelőben végzett páciens vizsgálat közben egy fizikai mintán rajzolhassa be az egyéni kanál határait, viszont léteznek olyan kapcsolattartást célzó mobil applikációk (3Shape Communicate), amelyen az orvos a terveket megtekintheti és véleményezheti mielőtt a laboratórium elkészítené. A fogtechnikai szoftver előnye, hogy a nyálkahártyaviszonyoknak megfelelő lenyomatanyaghoz igazodó helyfenntartás vastagsága itt pontosan beállítható. A laboratórium esetünkben az egyéni kanalakat 3D-nyomatással készítette el (Bego Varseo S 3D-nyomatóval, Varseo Wax Surgical Guide anyagból) (4–6. kép).

A nyomatás befejeztével a kanalakat levesszük a nyomatótálcáról egy speciális eszköz segítségével, majd kézzel eltávolítjuk a támasztékokat, supportokat. Ez egy egyszerűen kivitelezhető folyamat, ugyanis a támasztékok, supportok nagyon kicsi felületen kapcsolódnak a nyomatott kanalak felszínéhez, ezért az eltávolításuk után sima felületet kapunk. Ezt követően alkoholos mosással letisztítjuk a kanalak felszínét, majd végzünk egy utólagos fénypolimerizációt. Különböző csiszoló eszközökkel megmunkáljuk a felszíneket, mely a nyomatás pontossága miatt rövidebb idő, mint hagyományos esetben. A felső állcsontra készült egyéni kanál ellenőrzése után funkciós lenyomatot vettünk közepes konzisztenciájú poliéter (Impregum Penta Soft, 3M-ESPE) lenyomatanyaggal mucostatikus technikával a hagyományos funkciós mozgások végeztetése közben „A fogpótlás-tan alapjai” c. könyv szerint. A pharyngeális lezárási vonal meghatározása berajzolósos módszerrel történt a lenyomatra (7. kép).

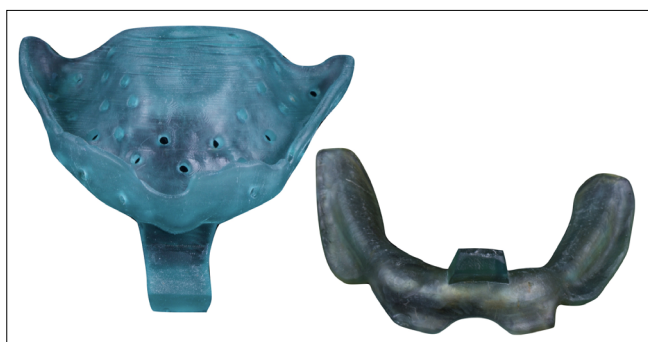
Az alsó állcsonttól a jobb funkcionális stabilitás érdekében használt oroplasztikus lenyomatanyag miatt szoros, perforálatlan egyéni kanalat készítettünk. A használt lenyomatanyag a német Johannes Meist GmbH (Németország) által gyártott Ex-3-N termékcsalád Gold tagja volt. Ezt a lenyomatanyagot a tégelyében a gyártói



4. kép: Egyéni kanalak tervezése digitális módszerrel

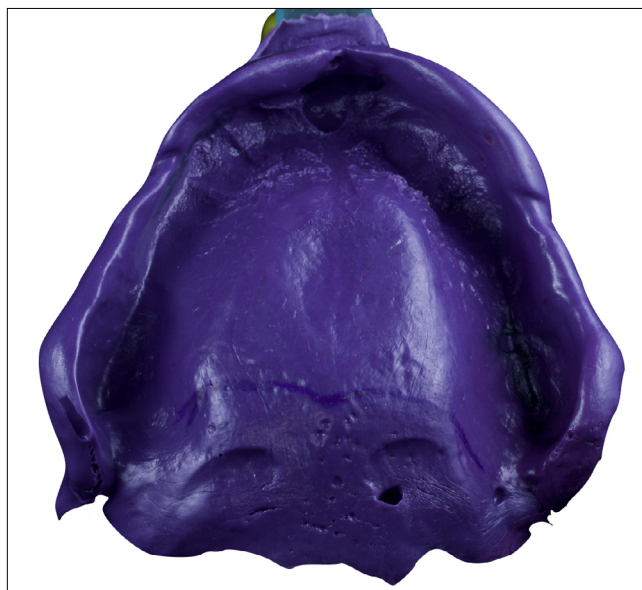

5. kép: Egyéni kanál nyomtatása fűrészsablon készítésére alkalmazott anyagból



6. kép: Kész egyéni kanalak

utasításoknak megfelelően melegítettük, majd ecsettel vittük fel a lenyomatkanál mucosalis felszínére. A felvitt lenyomatanyagot termosztátos vízfürdőben temperáltuk, és ezután helyeztük szájba. Funkciós mozgások (szájnyitás, szájzárás, csücsörítés, szájzugok távolítása, nyelés) végeztetése után értékeltük a lenyomatot. Ahol a kanál exponálódott, ott frézerrel alakítottunk ki helyet, majd erre a területre kis mennyiségben további lenyomatanyagot vittünk fel, majd ismételt temperálás után újra szájba helyeztük a lenyomatot, és funkciós mozgásokat végeztünk. A késznek ítélt lenyomatot hideg vízben lehűtöttük, és visszapróbáltuk ellenőrzés céljából: a beszédpróba („lehetetlen” szó ismételtetése)



7. kép: Poliéter lenyomatanyaggal vett felső funkció lenyomat

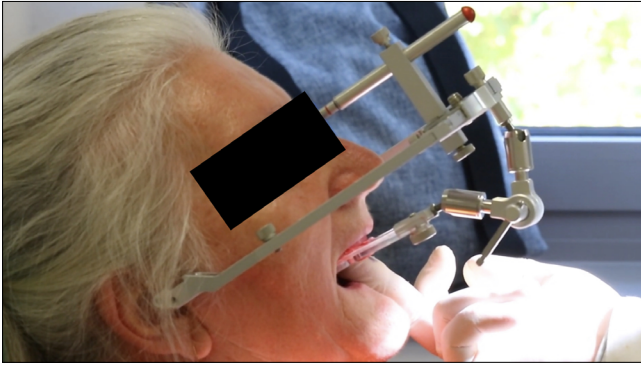


8. kép: EX-3-N Gold oroplasztikus lenyomatanyaggal vett alsó funkció lenyomat

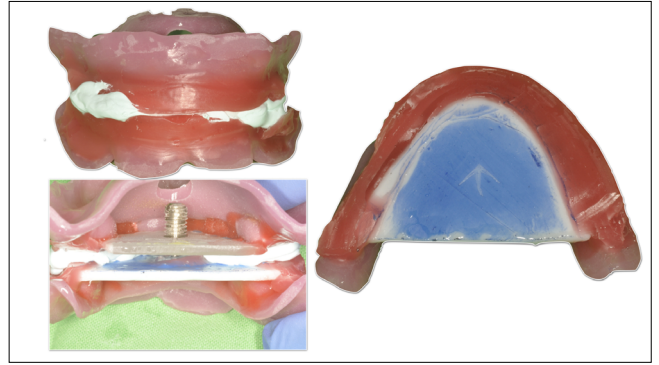
és a kanálnyelekre gyakorolt nyomáspróba kielégítő stabilitást mutatott (8. kép). A mozgó és elmozduló nyálkahártyát még nem tudjuk leképezni, így az áthajlások funkció mozgásoknak megfelelő lemintázása intraorális szkennelrel egyelőre nem megoldott.

Funkciós mintakészítés analóg módon zajlott, azaz mandzsettázás után a lenyomatok III. osztályú gipszszel kiöntésre kerültek. A funkció mintákra intraorális rajzolókészülék készült, továbbá a felső funkció mintára egy harapási sablon az arcív regisztrációhoz. A maxilla Camper síkhoz viszonyított helyzetének regisztrálását Artex arcívvel végeztük (Amann Girrbach, Ausztria) (9. kép). Ezt követte a támasztócsapos regisztráló készülékkel végzett állcsont-reláció meghatározása (10. kép).


A virtuális artikulátor használatakor, épp úgy, mint a hagyományos egyéni értékű artikulátorok esetén, az egyéni



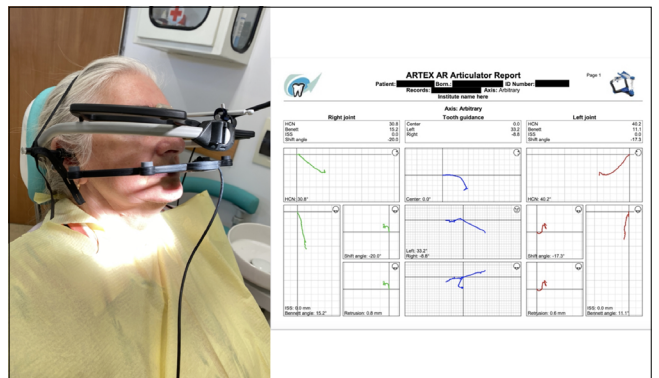
9. kép: A maxilla-fejecstengely viszony rögzítése, Artescan használata közben



10. kép: Centrális okklúzió meghatározása támasztócsapos regisztrálókészülékkel



11. kép: Az artikulátor paramétereinek kalibrálása az asztali szkennerekben



12. kép: Fejecspálya egyéni ízületi értékek regisztrálása KaVo Arcus Digma készülékkel

értékeken való használathoz elengedhetetlen a felső állcsont pozíciójának meghatározása az intercondylaris fejecstengelyhez. A felső gipszminta így kerül megfelelő pozícióban begipszelésre az artikulátorba egy speciális talpon, illetve ehhez illesztik az alsó gipszmintát. A speciális átvívó talpakon begipszelt mintákat az asztali laborszkenner segítségével külön-külön digitalizáltuk. Így tehát az artikulátort magát nem kell a szkennerekbe helyezni, elég csupán a talpakra gipszelt mintákat beszkennelni. Ezzel az eljárással egyszerre történik a funkciósminták és azok artikulátoron belüli pozíciójának digitalizálása. Ezt nevezik indirekt útnak (11–12. kép).

Ha nem a fenti leírást követjük, vagy nem alkalmazzuk az alább ismertetésre kerülő ún. direkt útvonalat, akkor a virtuális artikulátor szoftvere csak a Bonwill-háromszög alapján illeszti a felső mintát. Így pedig nem lehet használni az egyéni értékre történő programozást. A direkt útvonalat jelentheti egy CBCT felvétel és/vagy teljes arc-szken készítése és a virtuális artikulátor ezúton történő programozása. Amennyiben ezekhez nem rendelkezünk megfelelő infrastruktúrával és szoftveres háttérrel, akkor az általunk bemutatott, vagyis indirekt útvonalat követve digitalizálhatjuk a páciens egyéni anatómiai adottságait.


Mindezek után került sor az egyéni mozgáspályák értékeinek meghatározására és beállítására Arcus Digma

készülék segítségével (KaVo, Németország). A készülék előzetesen beállítható, hogy a Frankfurti-horizontálishoz viszonyított értékeket digitálisan konvertálja az Artex artikulátorban használható értékekre (13. kép).

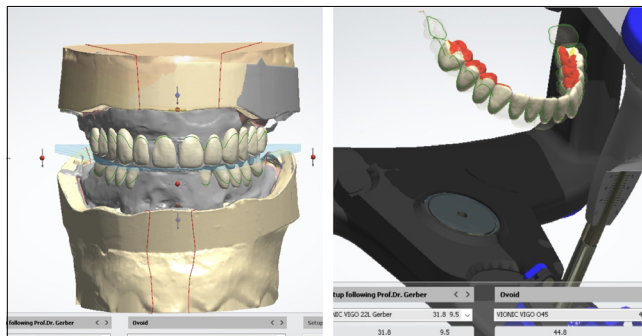
Az így digitálisan kinyerhető szagittális fejecspálya-szöveget, a Bennett-szöveget, valamint a side shift értéket a tervező program virtuális artikulátorában is beállítottuk (14. kép). A kiegyensúlyozott okklúziós típusok, mint például a bilaterális balansz okklúzió is, csak teljesen egyéni értékre programozott artikulátorral valósíthatók meg. Ennek hiányában a program kizárólag középértéken használható, ami növeli a próbafogorvos és a kész pótlás korrekciójának szükségességét.

A harapási sablonon rögzített információkat, szükséges irányvonalakat (középvonalat, orrszárnyvonalat, valamint a frontfogak magasságát mutató „mosolyvonalat”) a rajzoló készülék felső felének viaszáncába karcoltuk. Hogy ezeket az információkat is használni tudjuk a tervező programban, be kellett szkennelni a sáncokat. Ehhez a felületüket egy a szkennelés megkönnyítésére szolgáló scanspray-vel kellett befújni, így láthatóvá váltak a jelölések (15. kép). A sablont ezután virtuálisan illesztve az interalveoláris térközbe, segítségünkre volt a műfogak pozicionálásában.

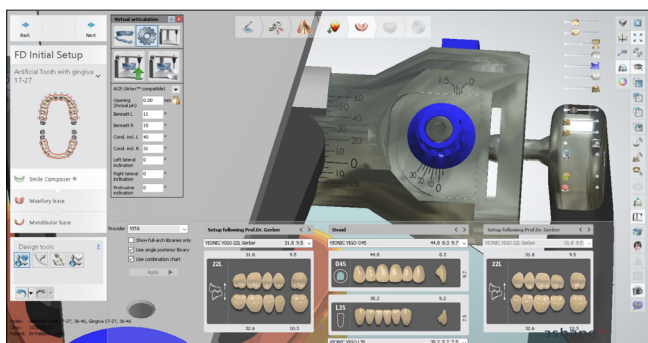
A különböző elemek szkennelése után az adatokat beolvassuk a teljes kivethető fogpótlások tervezésére al-



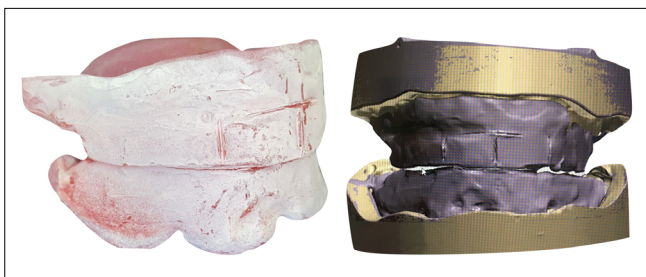
13. kép: Artikulátorban rögzített állcsont-reláció digitalizálása



16. kép: A próbafogsor tervezése a harapási sablonon felvitt információk alapján és a rágópályák szimulálása



14. kép: Virtuális artikulátor beprogramozása

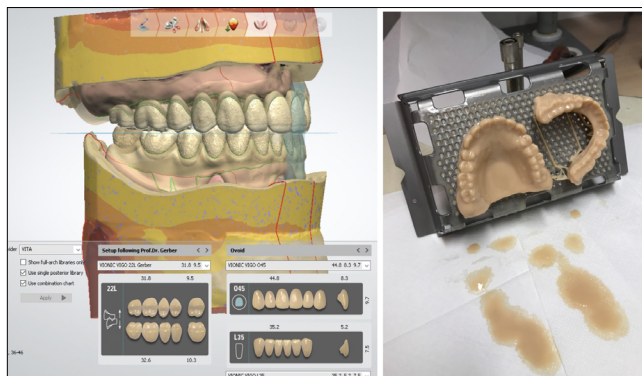


15. kép: A harapási sablon információinak digitalizálása

kalmas fogtechnikai szoftverbe a CAD munkafolyamat megkezdéséhez. A kivehető fogsorok tervezésénél a szoftver lehetőséget biztosít a különböző fogfelállítási módok kiválasztására, valamint egy könyvtárból kiválaszthatjuk a használni kívánt műfogakat. Ezekben a digitális könyvtárakban olyan gyártók műfogai találhatóak, amelyek gyártanak speciálisan digitális technikával készített fogsorokhoz való műfogakat. Ez azért fontos, mert ezeknél a műfogaknál a polimerizálandó felületeket a kötés és a pontos illeszkedés érdekében nem szabad megcsiszolni, ellentétben a hagyományos eljárásokkal, ahol ezeket a felszíneket minden esetben meg kell csiszolni, éppen a stabilabb kötés érdekében. A munkánkhoz a VITA cég digitális műfogait (VITA Vionic Vigo) választottuk a megfelelő méretben és a korábban meghatározott színben. A fogfelállítási módok

közül a Gerber-féle mozsár a mozsártörőben típusút választottuk. A Gerber-féle fogfelállítási mód jellegzetessége, hogy az okklúziós hármasságok helyett fog-a-foghoz érintkezést mutat, hiszen a felső műfogak palatinális csücskei az alsó műfogak kiszélesített centrális barázdájába harapnak, így bukkális érintkezési pont az első kisőrlők kivételével nincsen (16. kép). A kívánt fogfelállítást a program csak abban az esetben ajánlja fel, ha a kiválasztott fogtípus erre alkalmas, úgy, mint esetünkben a VITA Vionic Vigo. Amennyiben könyvtárból szeretnénk választani fogformát és azt magunk előállítani, akkor le kell mondanunk a fogak élethű belső színezéséről, mert azok csak külső festéssel karakterizálhatóak és ezért az esetleges utómunkálatok ideje is megnő. A szoftver esetünkben a CO/IKP pozíció megtartásával, a harapási sablon jelöléseinek megfelelően tette lehetővé a fogak beillesztését. Előnye a digitális tervezésnek, hogy az interalveoláris térközön túlterjedő esetleges műfogházisokat jelzi, illetve színezett információkkal segíti a technikust a ragasztáshoz szükséges felület és anyagvastagság megtervezéséhez.

A kész fogsoron a stopvonalnak megfelelően az alsó második nagyőrlők már nem kerültek felállításra. A próbafogsor ellenőrzésére, lévén teljesen digitális úton készült, akképp nyílt lehetőség, hogy a próbafogsor összes komponense egy darabban kerül nyomtatásra, ideiglenes pótlások készítésére alkalmas anyagból (17. kép).



17. kép: A próbafogsor 3D nyomtatott modellje ideiglenes fogpótlások készítésére alkalmazott anyagból

Ez a 3D nyomtatási eljárás biztosítja a bázislemez-módszer előnyeit is, hiszen az alaplemez formája épp olyan, mint a majdan készülő végleges alaplemeze. A rágópályák teljes mértékben ellenőrizhetőek, nem úgy, mint hagyományos eljárások esetében, hiszen a viaszhoz képest itt a fogak végleges stabilitással rögzülnek a műínyben. A nyomtatáshoz a próbafogsort úgy pozícionáltuk, hogy a tálca teljes területét kihasználva kevés szeletből kinyomtatható legyen. Így maga a nyomtatás mindössze 15 percet vett igénybe. Ugyan számolnunk kell a szükséges utómunkálatokkal, mégis azt tapasztaltuk, hogy kellő rutin megszerzése után ez a folyamat sokkal gyorsabb és biztosabb eredményt hozhat, mint a hagyományos fogpróba felállításának munkafázisa.

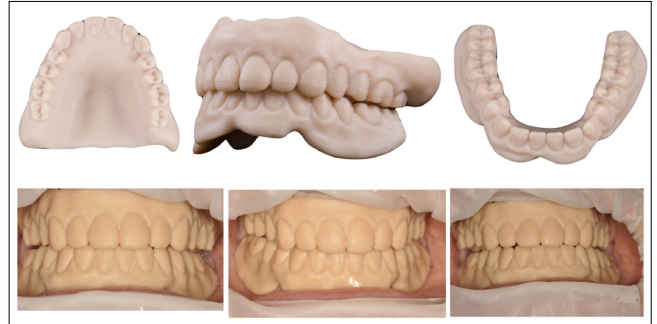A fogpróba során az alaplemez megfelelően illeszkedőnek, a fogfelállítást jónak, artikulációs interferenciáktól mentesnek találtuk (18. kép).

A végleges fogsorok alaplemezeit a próbák után, kimondottan erre a célra gyártott rózsaszín PMMA tömbből martuk ki, Roland DWX 52D típusú faragógép segítségével. A munkafolyamat indítása előtt fontos, hogy kiválasszuk a megfelelő faragási stratégiát, és azt lemodellezzük. Ez azt jelenti, hogy virtuálisan végig követhetjük a faragási folyamatot, és csak akkor indítjuk a faragógépet, ha meggyőződünk, hogy a stratégia nem tartalmaz hibákat. Fontos, hogy a tömbön belül virtuálisan úgy kell elhelyezni az alaplemezeket, hogy a faragófej minden területet elérjen. Ennek beállítása az úgynevezett nesztelés folyamata (19. kép).

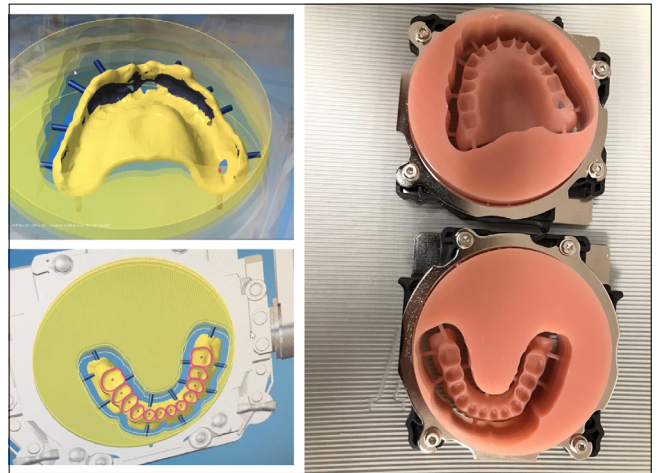
A nesztelést, főleg a felső állcsontra jellemző erősen alámenős területek esetében, nem mindig lehet könnyen megoldani. Esetünkben a használt szoftver a Mill-box CAM volt. Egy tömbbe nem fér el két alaplemez, ezért ezeket csak egymás után tudjuk kifaragni, két külön tömbből. A faragási folyamat a legkedvezőbb stratégia esetében is alaplemezenként 2,5–3 órán át tart. Ez sajnos nagyban befolyásolja a gazdaságosságot, de ezt az időt a pontos végeredmény érdekében nem tudjuk rövidíteni. A kifaragott alaplemezeket eltávolítjuk a tömbökből, majd eltávolítjuk a tartóelemeket, és átdolgozzuk a szükséges felszíneket. Azokat a mélyedéseket, ahová a műfogakat fogjuk beragasztani, a hatékonyabb ragasztás érdekében 110 mikron nagyságú homokkal, 1,5 bar nyomáson lefűjünk. A ragasztás előtt a műfogakat a helyükre próbáljuk, ellenőrizzük a pontos illeszkedést. A szoftver által tervezett és kialakított üregek olyanok, melyekbe a műfogak egyértelműen beilleszthetők. A kifaragott alaplemezbe ezután rögzítésre kerültek a gyári műfogak egy speciális ragasztó segítségével (VITA Bond Kit).

Amennyiben helyenként a műfogak és az alaplemez találkozásánál egy vékony rész marad, azt ki kell töltenünk egy az alaplemez színével egyező fényre kötő kompozittal (VITA VM Individual LC és LC flow).

Utolsó technikai lépés a fogsorok teljes polírozása. Átadáskor ellenőriztük ismét a készre vitt fogpótlások mukozális, okkluzális és polírozott felszíneit: az alaple-



18. kép: A próbafogsor ellenőrzése



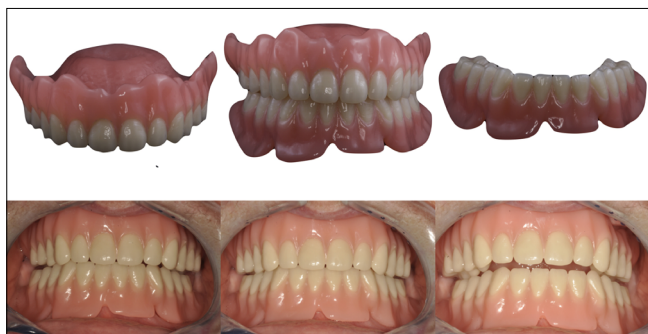19. kép: A végleges fogsoralaplemez marása rózsaszín 30 mm magas PMMA-tömbökből

mez illeszkedése megfelelő volt, a páciens nem számolt be nyomó vagy szűrő érzésről. A polírozott felszínek megfelelő, a nyelvteret nem szűkítő módon lettek kialakítva, a rágófelszín ellenőrzésekor a kívánt, kétoldalon kiegyensúlyozott artikulációs formát láttuk. A páciens a fogmű tisztításáról és a visszarendelések fontosságáról és gyakoriságáról a tájékoztatást megkapta (20. kép).

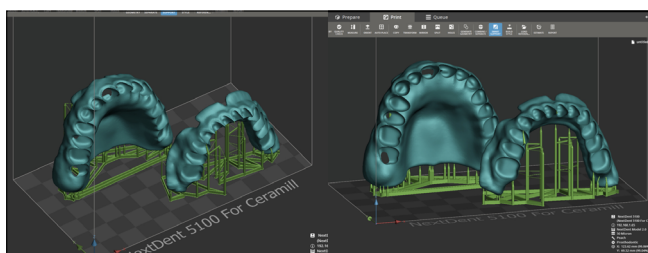
A 3D nyomtatás is a rendelkezésünkre állt mint lehetséges additív gyártási alternatíva. Szerettük volna elkészíteni ugyanazt a pótlást ezzel az eljárással is, ezért a laboratóriumban egy 3D nyomtató (Ceramill NextDent 5100) segítségével új alaplemezeket készítettünk az előbbi tervek lapján (21. kép). A 3D nyomtatott alaplemezbe végső polimerizálása után, ugyanolyan műfogakat rögzítettünk, a már ismertetett lépésekkel és anyagokkal (23. kép).

Összefoglalás

Ebben az esetben a korábbi kész terveket módosítás nélkül a számítógépről a 3D nyomtatóra küldjük. Ahogy korábban a faragási stratégiát megterveztük, itt is nagyon fontos a megfelelő nyomtatási stratégia kiválasz-



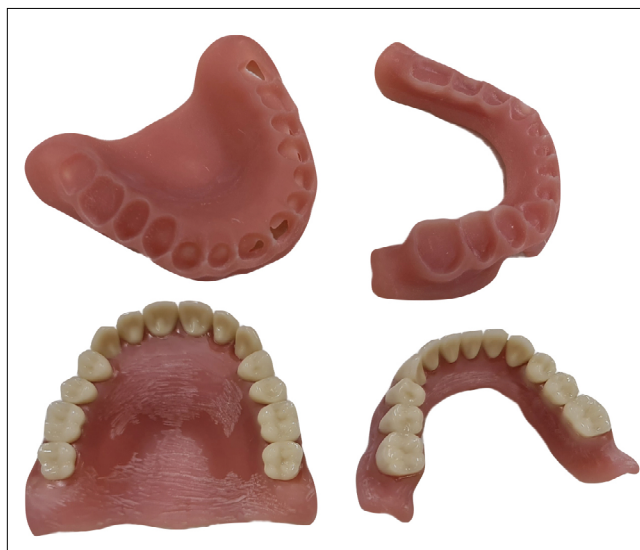20. kép: A faragott alaplemezű kész fogsor a szájbán, az artikuláció ellenőrzése



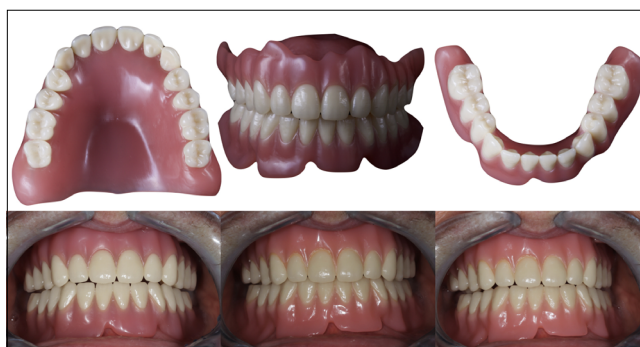21. kép: Additív technológiával előállított alaplemez nyomtatási terve

tása. A nyomtatási pontosság és a nyomtatási idő érdekében ugyanis nem mindegy, milyen pozícióban helyezzük el a nyomtatandó alaplemezeket. A nyomtatási idő nem a nyomtatótálcán elhelyezett alaplemezek számától, hanem a nyomtatott elemek magasságától függ. Így ha a nyomtatótálcára két alaplemezt helyezünk el, az időben pontosan ugyanannyi, mintha hat darabot helyeznénk el. Ez gazdasági szempontból nagyon fontos tényező. Az additív eljárás előnyének mondható még, hogy a faragással szemben csaknem tizedannyi idő alatt nyomtatható ki egyszerre mindkét állcsont alaplemeze. Azonban a közel 5-6 órán keresztül történő marás felszínében simább és kevesebb polírozást igénylő alaplemez eredményez (22. kép). Az anyagfelesleg minimális a nyomtatáskor, a maráshoz képest, ahol egy tömbből mindössze egy állcsont alaplemezét marta ki a gép, annak körülbelül felét felhasználva.

A páciens kezelése kapcsán nyert tapasztalataink alátámasztják a nemzetközi publikációkban ismertetetteket [8]. Ezek kiemelik, hogy a teljesen digitális úton készített lemezes fogpótlásokra egyre növekvő igény van, tekintettel arra, hogy a digitálisan készített pótlások mentesek az esetleges pontatlanságoktól, amelyek a fogtechnikai folyamatok sajátosságaiból fakadhatnak. Ilyen például az akrilát préselése vagy öntése során előforduló polimerizációs hő okozta illesztési pontatlanságok, valamint a gipszfelszín sérüléséből eredő hibák. Az is fontos szempont, hogy az így készült fogpótlások anyagai sokkal kevésbé porózusak, mint a hagyományos úton készítették. Az additív eljárások



22. kép: A nyers nyomtatott alaplemezek



23. kép: A nyomtatott alaplemezű kész fogpótlások szájbán, artikuláció ellenőrzése

előtérbe kerülésére számítunk a jövőben, mivel gazdaságosabbak, időtakarékosabbak és minimális hulladékot termelnek [9]. Igaz azonban, hogy mint minden új technológia esetén itt is folyamatos tanulásra és beruházásokra van szükség a pontos megvalósításhoz.

Összességében elmondható, hogy a lemezes fogpótlások készítésének digitális munkafolyamata még több ponton módosítást igényel, de a technológiai keretek már adottak ilyen típusú fogpótlások készítésére is [10]. Az elért eredmény tükrében állíthatjuk, hogy a folyamat rutinná válása és egyszerűsödése, széles körű elterjedésével és költséghatékonyabbá tételével inkább rövidebb, mint hosszabb távon meg fog történni.

Köszönetnyilvánítás

A páciens ellátásában nyújtott segítségével köszönet illeti Dr. Jász Bálintot, Róth Lajos fogtechnikus mestert és Modor Gergely 3Shape specialistát.

Irodalom

1. KAÁN M: Functional construction of the buccal surfaces of the molars in complete lower dentures. *Fogorv Szle* 1969; 62 (5): 147–154.
2. DOUGLASS CW, SHIH A, OSTRY L: Will there be a need for complete dentures in the United States in 2020? *J Prosthet Dent* 2002; 87 (1): 5–8. <https://doi.org/10.1067/mpr.2002.121203>
3. JANEVA NM, et al: Advantages of CAD/CAM versus Conventional Complete Dentures – A Review. *Open Access Maced J Med Sci* 2018; 6 (8): 1498–1502. <https://doi.org/10.3889/oamjms.2018.308>
4. SRINIVASAN M, et al: CAD-CAM milled dentures: The Geneva protocols for digital dentures. *J Prosthet Dent* 2020; 123 (1): 27–37. <https://doi.org/10.1016/j.prosdent.2018.12.008>
5. KÁROLYHÁZY K, et al: Dental Status and Oral Health of Patients with Epilepsy: An Epidemiologic Study. *Epilepsia* 2003; 44 (8): 1103–1108. <https://doi.org/10.1046/j.1528-1157.2003.04003.x>
6. UNKOVSKIY A, et al: Intraoral scanning to fabricate complete dentures with functional borders: a proof-of-concept case report. *BMC Oral Health* 2019; 19 (1): 46. <https://doi.org/10.1186/s12903-019-0733-5>
7. Lo Russo L, et al: Three-dimensional differences between intraoral scans and conventional impressions of edentulous jaws: A clinical study. *The Journal of Prosthetic Dentistry* 2020; 123 (2): 264–268. <https://doi.org/10.1016/j.prosdent.2019.04.004>
8. SMITH PB, J PERRY, W ELZA: Economic and Clinical Impact of Digitally Produced Dentures. *J Prosthodont* 2020. <https://doi.org/10.1111/jopr.13283>
9. BAE EJ, et al: A comparative study of additive and subtractive manufacturing for dental restorations. *J Prosthet Dent* 2017; 118 (2): 187–193. <https://doi.org/10.1016/j.prosdent.2016.11.004>
10. STEINMASSL O, et al: CAD/CAM produces dentures with improved fit. *Clinical Oral Investigations* 2018; 22 (8): 2829–2835. <https://doi.org/10.1007/s00784-018-2369-2>

Case report

PALASZKÓ D, KÖNIG J, BORBELY J, HERMANN P, KÖRMENDI SZ

Construction of upper and lower complete denture using CAD/CAM technology

Successful treatment of complete edentulousness remains a great challenge for dentists and dental technicians. The digital revolution that stormed through dentistry, especially in fixed and implant prosthodontics, has not really penetrated the field of removable prosthodontics, especially not the treatment of complete edentulousness. Concerning these types of dentures, it is obvious that the developments in digital imaging are not able to substitute specific functional advantages of taking conventional impression, which is able to capture the moving mucosa. Different full-face scan- and CT images may be appropriate to record the position of patient's jaws; however, the availability, the simplicity of use, and the slowness of the software prevents such devices from being more commonly used. For now, we are able to digitally record all the information gained by the previously used methods; thus, these working methods supplement one another. The opportunities provided by the digital technology can be successfully used if we are ready to accept their limitations and are able to utilise them appropriately, so that it aids the patient. The technology is ready and profitable enough to provide a new option in treating patients with edentulousness, e.i. using 3D printing and milling, we are able to create such aesthetic and reproducible permanent dental fittings than never before.

Keywords: Prosthodontics, Digital technology, Printing, three-dimensional, 3D printing; Dentures; Mouth, edentulous