

# FOGORVOSI SZEMLE

Stomatologia Hungarica

A MAGYAR FOGORVOSOK EGYESÜLETÉNEK (MFE) HIVATALOS LAPJA

Alapította: Dr. Körmöczy Zoltán 1908-ban

112. évfolyam 1. sz. 2019. március

**Főszerkesztő:**

DR. FEJÉRDY PÁL

**Szerkesztő:**

DR. HERMANN PÉTER

**A szerkesztőbizottság tagjai:**

DR. BARABÁS JÓZSEF, DR. DOBÓ NAGY CSABA, DR. DIVINYI TAMÁS,  
DR. FAZEKAS ANDRÁS, DR. FAZEKAS ÁRPÁD, DR. FÁBIÁN TIBOR,  
DR. GERA ISTVÁN, DR. HEGEDŰS CSABA, DR. KAÁN MIKLÓS,  
DR. KOCSIS S. GÁBOR, DR. MÁRTON ILDIKÓ, DR. NAGY ÁKOS,  
DR. NAGY KATALIN, DR. NÉMETH ZSOLT, DR. PIFFKÓ JÓZSEF,  
DR. RADNAI MÁRTA, DR. RÓZSA NOÉMI, DR. SCULEAN ANTON,  
DR. SPIELMAN ANDREW, DR. TARJÁN ILDIKÓ, DR. TÓTH ZSUZSANNA,  
DR. VARGA GÁBOR, DR. VÁGÓ PÉTER,  
DR. WINDISCH PÉTER, DR. ZELLES TIVADAR

**Szerkesztőség:**

1088 Budapest, Szentkirályi u. 47.  
Fogpótlástani Klinika  
Tel./fax: +36-1-317-1094

**Kiadja:** A MAGYAR FOGORVOSOK EGYESÜLETE

**Megrendelhető** a Magyar Fogorvosok Egyesülete Titkárságán  
1088 Budapest, Szentkirályi u. 47.

**Előfizetésben terjeszti**

a Magyar Posta Zrt. Postacím: 1900 Budapest.

Előfizetésben megrendelhető az ország bármely postáján,  
a hírlapot kézbesítőknél,

www.posta.hu WEBSHOP-ban (<https://eshop.posta.hu/storefront/>),  
e-mailen a [hirlapelofizetes@posta.hu](mailto:hirlapelofizetes@posta.hu) címen,  
telefonon +36-1-767-8262 számon,  
levélben a MP Zrt. 1900 Budapest címen.

*Belföldi előfizetési díjak:* 1000 Ft/1 db szám

**Külföldre és külföldön előfizethető** a Magyar Posta Zrt.-nél:  
www.posta.hu WEBSHOP-ban (<https://eshop.posta.hu/storefront/>),  
1900 Budapest, +36-1-767-8262, [hirlapelofizetes@posta.hu](mailto:hirlapelofizetes@posta.hu)

**Online elérhetőség:**

A Fogorvosi Szemle korábbi számai,  
az „Útmutató a Fogorvosi Szemle szerzői számára”  
és a „Fogorvosi Szemle szerzői jogi nyilatkozata”  
megtalálhatók az MFE honlapján: <http://mfe-hda.hu/>

Index: 25 292

ISSN 0015-5314 (nyomtatott) ISSN 2498-8170 (online)

Nyomta az Argumentum Kiadó nyomdaüzeme

## TARTALOM

Búcsúzunk Dr. Kaán Miklós egyetemi tanártól	2
Kaán Miklós (Budapest, 1937. december 15.– Budapest, 2018. december 24.)	3
Dr. Orosz Mihály	4
DR. GYULAI-GAÁL SZABOLCS, DR. MINYA FANNI Áttörésben visszamaradt bölcsességfogak ellátása az ambuláns szájsebészeti gyakorlatban egy év adatai alapján	5
DR. GERA ISTVÁN, DR. KÖVESI GYÖRGY Orális candidiasis, klinikai jellegzetességei, diagnosztikája és kezelése	10
DR. KOPPÁNY FERENC A fogászati implantátumok felületmorfológiájának befolyása a csontintegrációra <i>Összefoglaló referátum</i>	18
DR. RADNAI MÁRTA, DR. GORZÓ ISTVÁN Gondolatok az egybeöntött vagy szőlő koronák alkalmazása közötti választásról <i>Irodalmi áttekintés</i>	24
Közgyűlési meghívó	29
SymposiumSzeged. 2019. május 9–11.	30
1979-ben végzetek 40. évfolyamtalálkozója	31
96th General Session of the International Association for Dental Research <i>Beszámoló</i>	32



Búcsúzunk

## Dr. Kaán Miklós

egyetemi tanártól

2018. december 24-én, 81 éves korában elhunyt Dr. Kaán Miklós egyetemi tanár, a Semmelweis Egyetem Fogorvostudományi Kar Fogpótlástani Klinika egykori igazgatóhelyettese, a Magyar Orvosi Kamara egykori elnöke, a Fogorvosi Szemle egykori főszerkesztője.

Tisztelt Gyászolók!

Megrendülten állunk itt dr. Kaán Miklós professzor ravatala mellett. A Semmelweis Egyetem Fogorvostudományi Karának jelentős személyisége volt ő, aki most 81 éves korában távozott közülünk.

Mint a Kar dékánja, a magam és a Kar nevében szeretném kifejezni e búcsú pillanataiban is köszönetünket azért az elismerésre méltó, elkötelezett tudományos, oktatói és gyógyítói munkáért, mely Karunk megbecsülését is méltán növelte.

Hálás vagyok az égieknek, hogy a Semmelweis Egyetem Fogorvostudományi Karának legjelentősebb elismerését, az Árkövy-emlékérmét és Jutalom díjat néhány évvel ezelőtt még személyesen vehette át.

Kaán Miklós 1957-ben kezdte tanulmányait a Budapesti Orvostudományi Egyetem (mai nevén Semmelweis Egyetem) Fogorvosi Karán, mely – talán mondhatom – haláláig második otthona volt, hiszen még gyermekei és unokái is itt tanultak, sőt jelenleg is munkatársaink.

1962-ben a Fogpótlástani Klinikára került gyakornokként, ahol végigjárva az oktatói fokozatokat, 1983-ban egyetemi tanári kinevezést kapott. Több mint 40 éven át oktató, kutató és gyógyító.

Oktatómunkáját a tudományos megalapozottság és a nagy szakmai gyakorlat, tapasztalat jellemezte. A teljes foghiányban szenvedő betegek korszerű ellátásának új szemléletű módszereit dolgozta ki. Munkássága e területen iskolateremtő jelentőségű. Az általa vezetett munkacsoport tevékenysége nemcsak a hazai, hanem a nemzetközi szakemberek elismerését is kivívta.

Kiemelten fontosnak tartotta a fiatalok tudományos munkába való bevonását, már Karunknak abban a korai szakaszában is, amikor ez még nem volt prioritás. Német nyelvterülethez kötődő magas szintű szakmai kapcsolatai jelentősen segítettek ezt.

A Fogpótlástani Klinika tudományos igazgatóhelyetteseként rengeteg kutatási terve volt, melynek kivitelezésében azonban megakadályozta hirtelen jött súlyos betegsége.

Kaán professzor szakmai közéleti munkássága is kiemelt volt. A rendszerváltás után a Kar vezetőivel együtt részt vett az egyetem működésének demokratikus átalakításában. Tevékenyen közreműködött a Kar egyetemen belüli szerepvállalásának felértékelődésében. A fogorvostudomány széleskörű elismertetését segítette számos szakmai funkciójában is, melyből legalább néhányat említenék:

A Stomatológiai Szakmai Kollégium elnöke, a Fog- és Szájbetegségek Szakmai Kollégium tagja, a Magyar Fogorvosok Egyesülete elnökségének tagja, a Fogorvosi Szemle főszerkesztője, a Fogpótlástani Társaság titkára majd elnöke, az Európai Protetikai Társaság, a Magyar Orvostörténelmi Társaság, és a Magyar Nyelvtudományi Társaság tagja. A német Fogpótlástani és Anyagtani Társaság tiszteletbeli tagja. A Magyar Orvosi Kamara Budapesti Területi Szervezet Fogorvosi Szakmai Bizottságának elnöke, a Magyar Orvosi Kamara al-elnöke majd elnöke.

Munkája elismeréseként egyetemi és szakmai társasági kitüntetésekén túl a „Magyar Köztársasági Érdemrend Lovagkeresztje” kitüntetést is megkapta.

Munkájában, személyiségében mindig igényes, precíz, fegyelmezett volt. Ezt várta el magától, tanítványaitól és munkatársaitól. Ezt magam is elismeréssel tapasztalhattam, hallgatóként az előadásaiiban és később klinikai munkáiban. Örömmel nyugtathattam meg egy-egy páciensét – akik azt követően kerültek hozzám, hogy Kaán professzor urat betegsége meggátolta a további gyógyító munkában – hogy a híd vagy korona, amelyet a professzor úr 15–20 éve készített, még mindig megfelelően funkcionál.

Kedves Professzor Úr, 2018 szeptemberének napján számodra beteljesedett az a hosszú advent, melynek végén teremtőnkkel találkozunk. Nyugodj az ő békéjében.

2019. január 22.

dr. Gerber Gábor

## Kaán Miklós

(Budapest, 1937. december 15.–Budapest, 2018. december 24.)

Született: Budapest, 1937. december 15.  
Orvosi oklevél: 1962. szeptember 28.  
Fog- és szájbetegségek szakvizsga:  
1964. szeptember 29.  
Konzerváló fogászat és fogpótlástan szakvizsga:  
2004. november 10.

1962. szeptember 1.: Klinikai gyakornok  
1964. szeptember 1.: Klinika s. orvos  
1964. december 3.–1971. június 1.: Egyetemi tanársegéd

1971. június 1-től: Egyetemi adjunktus  
1978. július 1-től: Egyetemi docens  
1983. július 1-től: Egyetemi tanár  
Hatályos 2001. december 1-től:  
Szakmai igazgatóhelyettes

Kandidátusi oklevél: 1976. június 25.

„Kiváló Munkáért” Egészségügyi Minisztériumi kitüntetés:  
1980. május 28.

Budapesten, a Kölcsey Ferenc Általános Gimnázium reál tagozatán érettségizett. 1957-ben felvételt nyert a Budapesti Orvostudományi Egyetem Fogorvosi Karára. Egyetemi tanulmányai befejezése után (1962-ben) a Fogpótlástani Klinikára került gyakornokként. 1964-ben a „fog- és szájbetegségek” tárgykörből „jeles” eredménnyel tett szakorvosi vizsgát. Még ez évben tanársegéddé, majd 1971-ben adjunktussá nevezték ki. 1976-ban *A rágósak protetikai jelentőségének vizsgálata* című kandidátusi értekezésével elnyerte az orvostudományok kandidátusa fokozatot. 1978-ban docensi, 1983-ban egyetemi tanári kinevezést nyert. A gyógyító munkában 1969-től osztályvezető-helyettesként, 1975-től osztályvezetőként, majd a klinika igazgatójának első helyetteseként vett részt (1999-ig). 2002-től a Fogpótlástani Klinika igazgatóhelyettese volt. 1964-től rendszeresen tartott tantermi előadásokat fogpótlástanból.

Tudományos munkaterülete a teljes fogatlanok protetikai rehabilitációja, illetőleg a teljes lemezes fogpótlások készítésével kapcsolatos elméleti és gyakorlati problémák vizsgálata. A teljes foghiányok klinikuma tárgykör előadója. Részt vett a hallgatók vizsgáztatásában, államvizsgáztatásában, s a felvételi vizsgákon mint elnök. 1980-tól az Országos Szakképesítő Bizottság vizsgáztató tagja, illetőleg vizsgabizottsági elnök. 88 tudományos közleménye jelent meg, főként magyar és német nyelvterületen. Tudományos előadásainak száma 92. A tudományos közleményeiben összefoglalt kutatási eredményeket főként a német nyelvterületen megjelenő könyvek, közlemények idézik. Az 1973-ban megjelent Schranz D. és Kaán M.: „Klinikai fogpótlástan gyakorlatok vezérfonala” című jegyzet, az 1982-ben megjelent Fábrián T. és Kaán M.: „Klinikai fogpótlástan” című jegyzet, valamint az 1987-ben megjelent Fábrián T., Kaán M. és Szabó I.: „Klinikai fogpótlástan” című tankönyv és az 1986-ban megjelent „Orális biológia” jegyzet, az 1999-ben megjelent Fábrián T., Götz Gy., Kaán M., Szabó I.: „Fogpótlástan” című tankönyv társszerzője. Meghívott előadóként folyamatosan (kb. 20 éve) részt

vett a hazai és az utóbbi években a külföldi (német nyelvterület) fogorvos-továbbképzésben. Új eredményeket ért el a tudományos témájának határterületét képező antropológiában és a fonetikában. A magyar nyelvterületen elsőként folytatott – az ELTE Fonetikai Tanszékével – kollaborálva protetikai vonatkozású fonetikai kutatásokat, amelyeknek eredményei publikálásra kerültek a hazai és a külföldi tudományos fórumokon és már az oktatási anyagunkba is beépültek. Többek között a teljes lemezes fogpótlások készítésének új eljárását is kidolgozta, melyet az oktató-gyógyító munkában sikerrel alkalmazott, s ami tananyagává vált.

*Fontosabb szakmai-közéleti funkciói:* 1990-től 1994-ig a Fogorvostudományi Kar Oktatási Bizottságának elnöke és a Semmelweis OTE Szenátusának tagja. A Stomatológiai Szakmai Kollégium tagja. 1992–1995-ig a Stomatológiai Szakmai Kollégium elnöke. 2000–2004-ig a Fog- és Szájbetegségek Szakmai Kollégium tagja 1972-től a Magyar Fogorvosok Egyesületének vezetőségi tagja. 1990-től az MFE elnökségének tagja. 1990-től a Fogorvosi Szemle főszerkesztője. Az MFE Fogpótlástani Társaságának titkára (1978–1991). Az MFE Fogpótlástani Társaságának elnöke (1991–1997). Tagja az Európai Protetikai Társaságnak, a Magyar Orvostörténelmi Társaságnak, a Magyar Nyelvtudományi Társaságnak, a Pierre Fauchard Academy-nek. A német Fogpótlástani és Anyagtani Társaság tiszteletbeli tagja (Deutsche Gesellschaft für Zahnärztliche Prothetik und Werkstoffkunde, 1997-től). A Magyar Orvosi Kamara Budapesti Területi Szervezet Fogorvosi Szakmai Bizottságának elnöke (1990–1994). A Magyar Orvosi Kamara alelnöke (1994–2002), közben a Magyar Orvosi Kamara elnöke. 2004-től a Magyar Egészségügyi Társaság Fogorvosi Szakcsoportjának elnöke.

*Kitüntetései:* „Kiváló Munkáért” egészségügyi miniszteri kitüntetés 1980-ban, a „Semmelweis Orvostudományi Egyetem Kiváló Oktatója” I. fokozat 1990, „Magyar Köztársasági Érdemrend Lovagkeresztje” 2003-ban.



## Dr. Orosz Mihály

*c. egyetemi tanár*

(1945–2019)

Orosz Mihály professzor elment, váratlanul, gyorsan!

A háború után, 1945. novemberében született egy kis Tisza-parti faluban, földműves családban. Az általános iskolát Balsán, a gimnáziumot Nyíregyházán végezte. Sorkatonai szolgálatának teljesítése után kezdte meg egyetemi tanulmányait. Mint a „nép gyermekét” a hatvanas–hetvenes években egyetemistaként a KISZ „elcsábította”, de nem tudta elvenni tőle a hitét, az emberségét. KISZ vezetőként sosem gátolt, csak segíteni igyekezett.

A Semmelweis Egyetem Fogorvostudományi Karát summa cum laude minősítéssel végezte el, utána a Szájsebészeti és Fogászati Klinikára került, ahol gyorsan szinte nélkülözhetetlenné vált. Egyedülálló vezetői kvalitásainak köszönhetően már tanársegédként Vámos Imre professzor helyettese lett.

1985-től 1991-ig a főváros egészségügyi vezetésében dolgozott, az utolsó két évben főosztályvezetőként. 1992 és 1999 között a Dentalcoop vezetője, 1999-től a Kútvölgyi Kórházban működő Fogorvostudományi Kar II. sz. részlegének szájsebész főorvosa.

Az orvostudományok kandidátusa, értekezését 1981-ben védte meg.

1990-ben elnyerte a Semmelweis Egyetem címzetes egyetemi tanári címét.

Az Arc-, Állcsont-, Szájsebészeti és Fogászati Klinikával mindvégig szoros kapcsolatot tartott és 2004-ben újra a klinika tagja lett. Tanácsait, javaslatait, finom meglátásait a klinika minden dolgozója nagyra értékelte és igényelte is. A kollegákkal, orvosokkal, szakdolgozókkal bensőséges kapcsolatot ápol, szobája szinte zarándokhellyé vált, neki könnyen kiöntötték lelküket, ő pedig mindig, mindenkinek igyekezett segíteni.

Betegeivel egyedülállóan közeli kapcsolatba került, bíztak benne és nagyon tisztelték.

Igen jó, okos és bölcs szervező volt, hihetetlen memóriával. Nem véletlenül lett szinte minden magyar fogorvosi szakmai és társadalmi szervezet vezetőségi tagja. Több mint 40 éven át volt tagja a Magyar Fogorvosok Egyesülete vezetőségének, 10 éven át főtitkár, majd alelnök. Két ciklusban a Fog- és Szájbetegségek Szakmai Kollégiumának titkára, majd az új Szakmai Kollégium Fog- és Szájbetegségek Tanácsának elnöke. A Magyar Arc-, Állcsont- és Szájsebészeti Társaságnak alapító tagja, több cikluson keresztül alelnöke, az utolsó pillanatig vezetőségi tagja volt. Elnyerte a társaság rangos, „Szájsebészetiért” kitüntetését.

A Fogorvosi Szemle és a Magyar Fogorvos szerkesztőbizottsági tagja, a Dental Hírek szerkesztője volt.

Tanácsaira szinte az egész fogorvosi társadalom igényt tartott. A vitás kérdések megoldása során igyekezett jó kompromisszumokat kötni.

1997-től a „Praxisszervezés” tantárgy előadója. A fogorvosi asszisztensek számára írt kétkötetes tankönyve máig fontos támpont a nővérek számára. Több mint 100 tudományos dolgozata mellett 4 egyetemi tankönyv társszerzője. Az általános orvosok és orvostanhallgatók számára társszerzőként szerkesztett tankönyve 2012-ben jelent meg, nagy siker volt. Több mint 120 tudományos előadást tartott, szinte a világ minden részén, az Egyesült Államoktól Koreáig. Munkásságát több fontos, tudományos és állami kitüntetéssel értékelték. Az Egészségügy Kiváló Dolgozója, a Munka Érdemrend arany fokozata, a Magyar Köztársasági Ezüst Érdemkereszt, a Semmelweis Egyetem Pro Universitate díj kitüntette. Kitüntetéseit a rendszerváltás előtt és után is kapta. Munkáját olyan szakmai tudással és erkölcsi fölényvel végezte, hogy amit létrehozott, azt minden időben megkérdőjelezhetetlenül elismerték, értékelték, és még legelszántabb ellenfelei is tisztelték.

Haláláig aktívan dolgozott, addig – ahogy mondta – ameddig érzi, hogy szükség van rá. Most is, ma is úgy gondoljuk, hogy itt van köztünk. Segít, mert mindig segített.

*„Ama nemes harcot megharcoltam, futásomat elvégeztem, a hitet megtartottam: végezetre eltépett nekem az igazság koronája...” (Pál apostol)*

*Dr. Szabó György*     *Dr. Barabás József*  
 egyetemi tanár         egyetemi tanár  
 professor emeritus

## Áttörésben visszamaradt bölcsességfogak ellátása az ambuláns szájsebészeti gyakorlatban egy év adatai alapján

DR. GYULAI-GAÁL SZABOLCS, DR. MINYA FANNI

Az áttörésben visszamaradt fogak között a leggyakoribbak a bölcsességfogak, amelyek számos patológiás elváltozást, illetve orthodonciai problémát okozhatnak. Osztályunkon egy év alatt sebészi feltárással 1048 db bölcsességfogot távolítottunk el, melyek közül 700 esetben részletes radiológiai elemzést és statisztikát készítettünk. A terápiás, preventív és orthodonciai okból eltávolított fogak száma közel megegyező volt, a terápiás indikációk közül leggyakoribb a pericoronitis és caries volt. A preventív és orthodonciai célú bölcsességfog-eltávolítás ideális ideje 16–23 éves kor, amikor még a gyökerek kevesebb mint 2/3-a fejlődött ki. Az esetek 20%-ában ebben az időpontban történt a fogeltávolítás, ami a preventív szemlélet terjedését támasztja alá. Posztoperatív szövődmény az esetek 6%-ában fordult elő, köztük leggyakoribb a hosszabb ideig fennálló duzzanat és fájdalom. Súlyosabb szövődmény, mint sebszétnyílás és idegsérülés csak 1-1 esetben történt. A posztoperatív szövődmények előfordulása preoperatív radiológiai kiértékeléssel minimalizálható, illetve nehezebb esetekben CBCT-felvétel készítése is javasolt.

**Kulcsszavak:** bölcsességfog, retenció, impakció, prevenció, röntgendiagnosztika

### Bevezetés

A dento-alveoláris sebészeten az egyik leggyakoribb ambuláns beavatkozás az áttörésben visszamaradt fogak eltávolítása. Az állcsontok méretének csökkenése, a fogív rövidülése miatt gyakori probléma, hogy nincs elég hely az állcsontban a fogaknak. Torlódás miatt bizonyos fogak egyáltalán nem mutatnak előtörési hajlamot, vagy beékelődnek és nem tudják elfoglalni helyüket a fogsorban, így részben vagy teljesen áttörésben visszamaradtok maradnak [25, 10]. Ezek közül a leggyakoribbak az alsó, majd a felső bölcsességfogak, ezeket követik a felső szemfogak [11, 12], a kisórlók és a számfeletti mesiodensek.

A részben előtört bölcsességfogak gyakran okoznak problémát. A körülöttük lévő fog eredetű follicularis térbe ételmaradványok kerülnek és a felszaporodó baktériumok fájdalmas lágyrészgyulladást, pericoronitist okoznak [23]. A nehéz hozzáférés miatt általában kevésbé sikerül tisztán tartani ezeket a bölcsességfogakat, ami nemcsak a pericoronitisnek, hanem a cariesnek is kedvez. A retineált bölcsességfog további patológias folyamatok forrása lehet, amelyek az előtte lévő moláris fogat is érinthetik [3, 8]. A szomszédos moláris fog gyökérresorptiója is előfordulhat [2].

A teljesen impaktált fogak körül kialakulhat follicularis cysta [30], ritkán odontogén tumor [29, 13], pl. ameloblastoma, ami állcsontduzzanatot és arcfájdalmakat okozhat. A bölcsességfogak, késői előtörésük során az előttük lévő fogakra kifejtett nyomással azok torlódását

okozhatják [7, 26]. Emiatt gyakran nemcsak terápiás, hanem preventív és orthodonciai okkal is eltávolítjuk a bölcsességfogakat.

Vizsgálatainkat a Semmelweis Egyetem Orális Diagnosztikai Tanszék Dento-alveoláris Sebészeti Osztályán végeztük, ahol összesen 1048 db bölcsességfog műtéti eltávolítása történt 2016. 12. 01. és 2017. 12. 31. között.

### Vizsgálati anyag és módszer

A vizsgálatban 483 páciens vett részt, amely során összesen 700 bölcsességfog eltávolítást értékeltünk ki részletesen. A páciensek átlag életkora 25 év (13–83 év). Egyetlen páciens sem került kizárára általános sebészi kontraindikáció miatt [20]. Az anatómiai képletek sérülésének veszélye miatt 3 esetben döntöttünk a fog megtartása mellett, ami egyébként nem okozott panaszt.

A sebészi feltárás előtt minden esetben panorámafelvétel készült, szükség esetén, összesen 17-szer CBCT-felvétellel kiegészítve. A fogak formáját, helyzetét ezek alapján értékeltük és soroltuk nehézségi fokozatba a műtét megtervezéséhez.

Minden esetben sebészi feltárás történt, a hazai és nemzetközi útmutatással megegyező módon [5, 9, 18]. L-alakú mucoperiosteális lebeny képzésével, vagy sulcusban vezetett, segédmetszés nélküli lebennnyel kerültek a fogak feltárára [31]. Szükség esetén a környező csont eltávolítását és a fog darabolását követően a fogak eltávolítása fogóval vagy emelővel történt. A fog-

zacskó maradványainak eltávolítása és sebtoilette után a lebenyt per primam zártuk, nem felszívódó varratokkal. A posztoperatív fájdalom és ödéma enyhítésére az irodalomban előfordul a per secundam sebzés javallata, ennek ellenére a per primam zárást részesítjük előnyben, mert így könnyebb a pácienseknek a megfelelő szájhigiéné fenntartani [21]. Minden páciens ugyanazon a rehabilitációs protokollon ment keresztül, antibiotikumot szedtek egy hétig (penicillin származékot vagy allergia esetén clindamicint), illetve szükség esetén NSAID fájdalomcsillapítót [14, 16]. A varratszedés és a posztoperatív szövődmények értékelése a műtét után egy héttel történt.

### Eredmények

Az esetek 2/3-ában alsó, 1/3-ában felső bölcsességfog került extractióra. A teljesen áttört fogak, melyeket az anatómiai adottságok miatt műtéti feltárással távolítottunk el, az összes eset 21%-át képezték, a részben előtört fogak 31%-ban, a teljesen impaktáltak 48%-ban fordultak elő.

Az eltávolítás indikációja szempontjából az eseteket 3 csoportba soroltuk, melyek között nagyjából azonos arányban fordultak elő terápiás (39%), orthodonciai (29%) és preventív (32%) műtétek. Preventív indikációnak azokat az eseteket tekintettük, amikor sem panasz nem volt, sem fogszabályozó kezelés nem történt. A terápiás csoporton belül a leggyakoribb indikáció a *pericoronitis* volt, melyet akut esetben annak súlyosságától függően rendszeres Clumsky-s gézcsíkozással vagy antibiotikummal kezeltünk és csak a gyulladás megszűnte után távolítottuk el a fogat. *Caries* és ebből adódó destrukció és gyulladós folyamat volt a második leggyakoribb panasz, amely esetenként a 7-es fogat is érintette. Kiseb arányban volt az eltávolítás oka *tasakképződés*, ami a többi fog parodontitisével együtt volt jelen ismeretlen eredetű arcfájdalommal társulva. Gócbetegség 5, cysta follicularis 4, szomszédos moláris fog gyökéresorpciója 3, szájjár 2, odontoma 1 esetben fordult elő (1. kép).

A fogak tengelyállásának megoszlása: 41%-ban verticalis, 34%-ban mesioangularis és 25%-ban vegyesen distoangularis, horizontális, illetve transversalis volt (2. kép).

A gyökerek 80%-ban teljesen kifejlődtek, 15,5%-ban kevesebb mint 2/3-uk fejlődött ki, 4,5%-ban pedig még egyáltalán nem jelentek meg a gyökérványok. Germectomia 49 esetben (7,5%) történt, mely a meg nem jelent vagy épp megjelent gyökérványú fogakat foglalja magába. A teljesen kifejlett gyökérű fogaknál azok formáját is vizsgáltuk: 44% kúpos, összetérő, 26% széttérő, 23% görbe és 7% apicálisan megvastagodott vagy görbült gyökérformát találtunk.

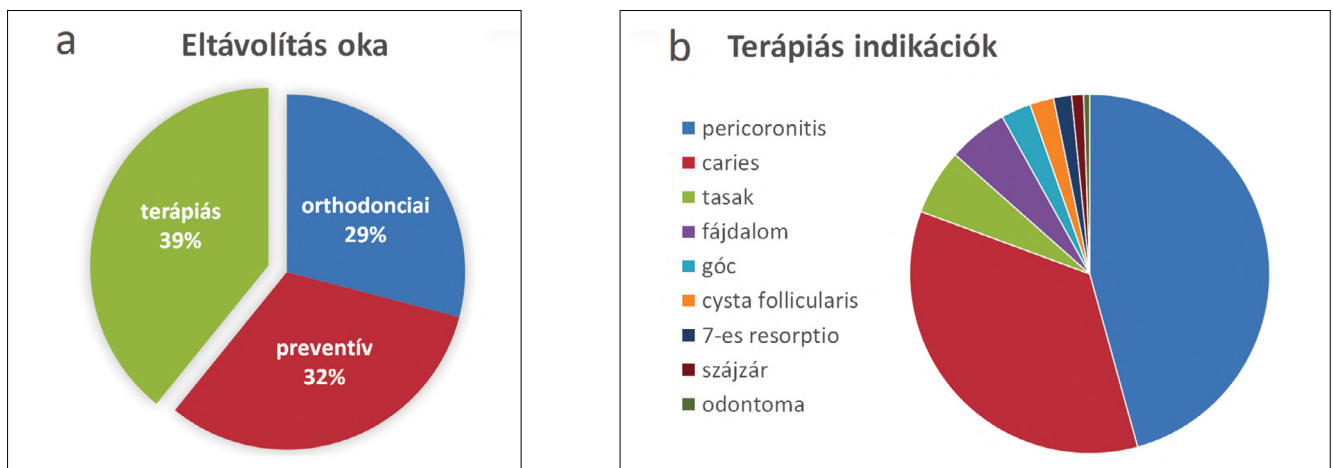
A fog előtörésének fokozatát vizsgálva közel azonos arányban találtunk mindhárom kategóriában fogakat [6]: 31%-ban a bölcsességfog koronájának csúcsa elérte az occlusiós síkot, 38%-ban az occlusiós sík és a szomszédos fog zománc-cement határa közt helyezkedett el, 31%-ban pedig ez alatt.

Azt, hogy mennyi helye van a bölcsességfognak a fogívben és így mennyire lesz hozzáférhető a műtéti feltáráskor, a második moláris fog distalis felszíne és a trigonum retromoláre szintjén a crista temporalis közt mért távolsággal határoztuk meg [6]. Ez a távolság nagyobb vagy egyenlő volt a bölcsességfog mesiodistalis átmérőjével 23%-ban, kisebb volt 69%-ban, és 8%-ban a crista temporalis egészen a 7-es fog distalis felszínéig húzódtott.

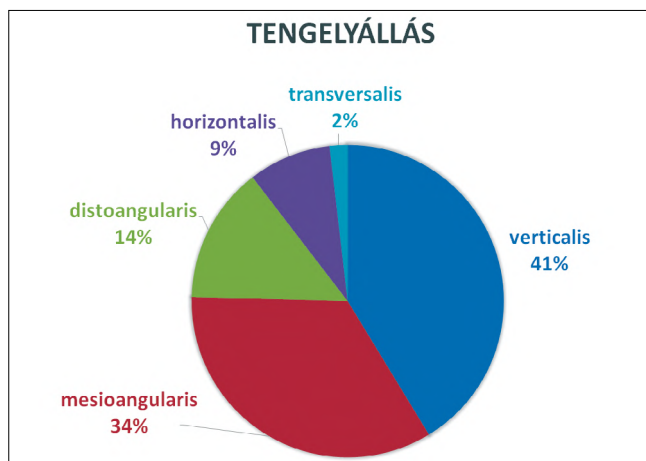
Elemztük a canalis mandibulae helyzetét az eltávolítandó foghoz viszonyítva. 83%-ban a canalis mandibulae egyáltalán nem volt kontaktusban a foggal, 15%-ban közvetlenül a fog gyökere mellett futott buccalisan vagy lingualisan, és 1,8%-ban, összesen 8 esetben haladt át a nervus alveolaris inferior a fog gyökerei közt, amit CBCT-felvételen állapítottunk meg.

A radiológiai értékelés alapján a fogakat nehézségi fok szerint 3 csoportba osztottuk [6]: 24%-ban könnyű, 63%-ban közepesen nehéz és 13%-ban nehéz bölcsességfog-eltávolítást végeztünk egy év alatt.

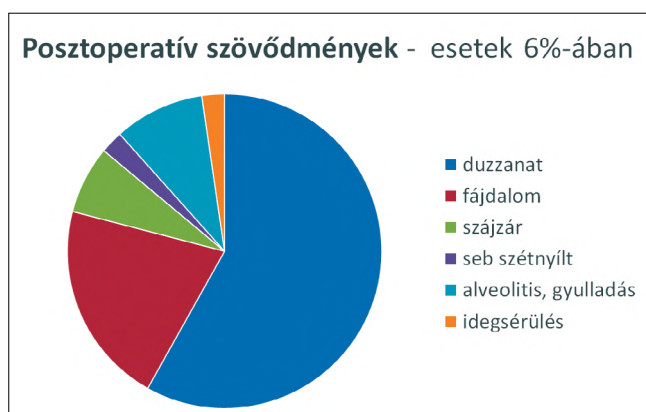
Posztoperatív szövődemény az esetek 6%-ában fordult elő. Ezek közt vezető helyen szerepelt az arcduzzanat (3,6%) és a fájdalom (1,3%), melyet az esetben



1. kép: a: A bölcsességfogak eltávolításának indikációi. b: A terápiás indikációk típusai.



2. kép: A bölcsességfogak lehetséges tengelyállásainak előfordulási aránya.



3. kép: Posztoperatív szövődmények a bölcsességfogak sebészi eltávolítása után.

tekintettünk szövődmények és nem a beavatkozás természetes velejárójának, ha az a műtét után egy héttel is fennállt. Előfordult még alveolitis 4, szájszár 3, seb szétnyílás és idegsérülés 1-1 esetben (3. kép). A szétnyílt seb kürettálás és Clumsky-s gézcsíkozás után per secundam gyógyult. A nervus mandibularis sérülése féloldali zsibbadásként jelentkezett egy olyan bölcsességfog eltávolítása után, mely mellett közvetlenül haladt el az ideg és luxálás közben megnyomódott. Néhány hét soft-lézer fizioterápia és Milgamma szedése után az ideg regenerálódott [4, 22].

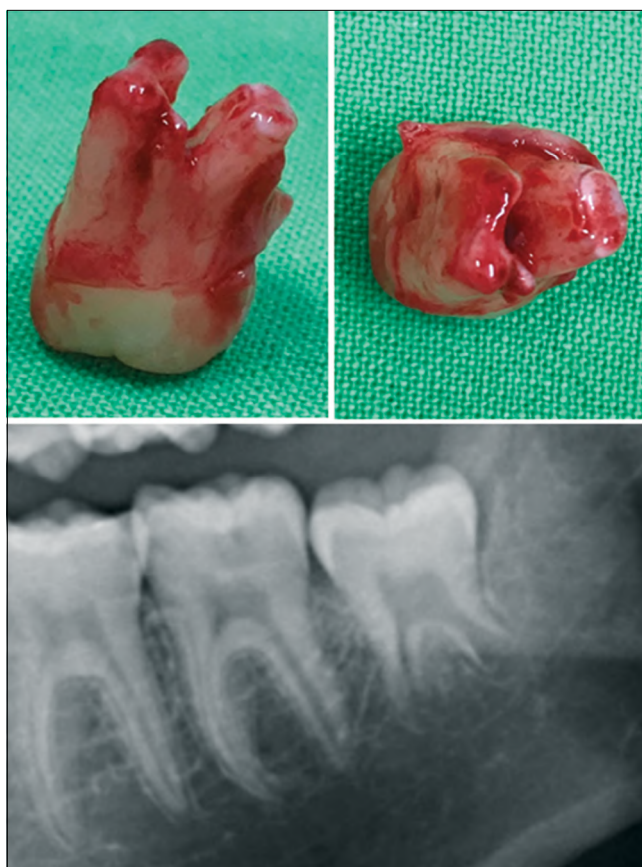
### Megbeszélés

A preventív szemlélet és az állcsont-orthopédia elterjedésének köszönhetően a bölcsességfogak eltávolítása napjainkban egyenlő arányban terápiás, preventív és orthodontiai beavatkozás. Az általános fogorvos és orthodontus szakemberek egyre több pácienszt küldenek szakrendelésünkre preventív fogeltávolítás céljából, illetve a fogszabályozó kezeléshez szükséges böl-

csességfog-eltávolításra. Figyelemre méltó, hogy nemcsak a prevenció indikáció aránya magas, hanem jelentős a teljesen impaktált fogak eltávolításának száma is a részben vagy teljesen előtörtekhez képest. Az ideális életkor a bölcsességfogak eltávolításához a 16 és 23 év közötti időszak, mikor már a gyökérművelvények megjelentek, de még kevesebb mint 2/3-uk fejlődött ki, így könnyebb eltávolítani és kisebb a posztoperatív szövődmények esélye (4. kép). A nálunk tapasztalt 25 éves átlagéletkor, a gyökerek átlagos fejlettségi szintje, valamint több hazai és nemzetközi cikk is a preventív szemlélet terjedését bizonyítja, fiatalabb korban kerülnek hozzánk a páciensek, mint amit a korábbi évek irodalma közölt [15, 17, 24].

A nemzetközi irodalom nem egységesen vélekedik a bölcsességfogokról, hogy azok okozhatnak-e torlódást vagy sem [7, 26]. A mi klinikai megfigyelésünk, hogy ha nem történik fogszabályozó kezelés, a bölcsességfogak nem befolyásolják jelentősen a többi fog helyzetét. Azonban ha történt fogszabályozás, akkor a bölcsességfogak az előtörésük során az előttük lévő (korábban sorba állított) fogakra kifejtett nyomással a frontfogak torlódását okozhatják.

A posztoperatív szövődmények előfordulási aránya megegyezik a nemzetközileg közölt átlaggal [24]. A szövődmények minimalizálásához fontos a körültekintő diagnózis és a műtét gondos megtervezése, ezért legalább egy panorámaröntgen készítése és áttekintése



4. kép: Ideális gyökér-fejlettségi állapot a bölcsességfog eltávolításához: a gyökérművelvények megjelentek, de 2/3-uknál kevesebb fejlődött ki.

minden fogeltávolítás előtt szükséges. Az általunk megfigyelt bölcsességfogak tengelyállása és elhelyezkedése nem különbözik a korábban megfigyelt adatoktól [1]. A fogak canalis mandibulae-hez való viszonya az esetek nagy részében megállapítható a panoráma röntgenfelvételen, de ha rávetül a fog gyökere a canalis mandibulae-ra, célszerű CBCTfelvételt készíteni, mert azzal teljes biztonsággal eldönthető, hogy a nervus mandibularis a fog gyökerei közt halad át, vagy a fog mellett fut [27, 28]. Mivel ezzel az információval jó eséllyel elkerülhető az ideg sérülése, és a CBCT napjainkban már könnyen elérhető, elterjedt diagnosztikai eszközzé vált, ezért komplikált esetekben feltétlenül javasoljuk a CBCT használatát, melynek előnyeit számos publikáció is alátámasztja [19, 32].

## Irodalom

- ARORA SS, PHULL T, KUMAR I, KUMAR A, KUMAR N, SINGH H: A comparative study of the effect of two dosages of submucosal injection of dexamethasone on postoperative discomfort after third molar surgery: a prospective randomized study. *Oral Maxillofac Surg.* 2018; 22. (2): 225–230.
- CAMARGO IB, SOBRINHO JB, ANDRADE ES, VAN SICKELS JÉ: Correlational study of impacted and non-functional lower third molar position with occurrence of pathologies. *Prog Orthod.* 2016; 17. (1): 26.
- CLAUDIA A, BARBU HM, ADI L, GULTEKIN A, REISER V, GULTEKIN P, MIJIRITSKY E: Relationship Between Third Mandibular Molar Angulation and Distal Cervical Caries in the Second Molar. *J Craniofac Surg.* 2018; Volume Publish Ahead of Print DOI: 10.1097/SCS.0000000000004505
- DE OLIVEIRA RF, DA SILVA AC, SIMÕES A, YOUSSEF MN, DE FREITAS PM: Laser Therapy in the Treatment of Paresthesia: A Retrospective Study of 125 Clinical Cases. *Photomed Laser Surg.* 2015; 33. (8): 415–23.
- SZABÓ GY: *Szájsebészet, maxillofacialis sebészet.* (3rd ed.) Semmelweis Kiadó, Budapest, 2004; 59–68.
- JOÓB-FANCSALY Á: *A bölcsességfogak szerepe a fogászat különböző szakterületein.* Semmelweis Kiadó, Budapest, 2010; 81–104.
- GENEST-BEUCHER S, GRAILLON N, BRUNEAU S, BENZAQUEN M, GUYOT L: Does mandibular third molar have an impact on dental mandibular anterior crowding? A literature review. *J Stomatol Oral Maxillofac Surg.* 2018; 119. (3): 204–207.
- GLÓRIA JCR, MARTINS CC, ARMOND ACV, GALVÃO EL, DOS SANTOS CRR, FALCI SGM: Third Molar and Their Relationship with Caries on the Distal Surface of Second Molar: A Meta-analysis. *J Maxillofac Oral Surg.* 2018; 17. (2): 129–141.
- MILORO M, GHALI GE, LARSEN PE, WAITE PD: *Peterson's principles of oral and maxillofacial surgery.* (2nd ed.) Hamilton, Ontario, 2004; 139–156.
- GYULAI-GAÁL S, JOÓB-FANCSALY Á, HRUSZTICS A, PATAKY L, SZÜCS A: Az áttörésükben visszamaradt fogak előtörését akadályozó tényezők (Esetismertetés). *Fogorvosi szemle,* 2003; 96. (4): 155–159.
- GYULAI-GAÁL S, MIHÁLYI S, MARTONFFY K, SUBA Z: A felső szemfog retenció etiológiája és diagnosztikája. *Fogorvosi szemle,* 2010; 103. (2): 49–52.
- GYULAI-GAÁL S, MIHÁLYI S, SUBA Z: Az áttörésben visszamaradt felső szemfogak szájsebészeti-orthodontiai ellátása. *Fogorvosi szemle,* 2010; 103. (4): 119–123.
- GYULAI-GAÁL S, TAKÁCS D, BARABÁS J, TARJÁN I, MARTONFFY K, SZABÓ G, SUBA Z: Fogelőtörési zavarokkal járó vegyes odontogén daganatok. *Fogorvosi szemle,* 2007; 100. (2): 65–69.
- ISIORDIA-ESPINOZA MA, BOLOGNA-MOLINA RE, HERNÁNDEZ-MIRAMONTES YA, ZAPATA-MORALES JR, ALONSO-CASTRO AJ, MARTÍNEZ-MORALES F, et al.: Pharmacological Control of Complications Following to Third Molar Removal: Evidence Based on A Meta-Analysis. *Drug Res (Stuttg).* 2018; Volume Publish Ahead of Print DOI: 10.1055/a-0637-8948
- KAPOSVÁRI I, KÖRMÖCZI K, HORVÁTH F, BUGLYÓ A, TURAI AR, JOÓB-FANCSALY Á: Az alsó bölcsességfogak műtéti eltávolítását követő késői posztoperatív gyulladás (delayed-onset infection) vizsgálata. *Orvosi Hetilap,* 2018; 159. (31): 1278–1283.
- KAPOSVÁRI I, KÖRMÖCZI K, LÁSZLÓ ZS, OBERNA F, HORVÁTH F, JOÓB-FANCSALY Á: A preoperatív antibiotikus és antiszeptikus kezelés hatása műtéti úton eltávolított alsó bölcsességfog sebgyógyulására: prospektív randomizált vizsgálat. *Orvosi Hetilap,* 2017; 158. (1): 11–17.
- KAUTTO A, VEKALAHTI MM, VENTÄ I: Age of patient at the extraction of the third molar. *Int J Oral Maxillofac Surg.* 2018; 47. (7): 947–951.
- KRÜGER E: *Farbatlas der dento-alveolären Chirurgie.* Heidelberg, Hüthig, 1997; 78–108.
- LUO Q, DIAO W, LUO L, ZHANG Y: Comparisons of the Computed Tomographic Scan and Panoramic Radiography Before Mandibular Third Molar Extraction Surgery. *Med Sci Monit.* 2018; 24: 3340–3347.
- NAGY R, SZABÓ K, SZÜCS A, RUSZIN T, JOÓB-FANCSALY Á: A rheumatoid arthritis hatása a szájsebészeti és implantológiai ellátásban a szakirodalom alapján. *Fogorvosi szemle,* 2017; 110. (1): 3–6.
- PACHIPULUSU PK, S M: Comparative study of primary and secondary closure of the surgical wound after removal of impacted mandibular third molars. *Oral Maxillofac Surg.* 2018; 22. (3): 261–266.
- POL R, GALLESIO G, RISO M, RUGGIERO T, SCARANO A, MORTELLARO C, MOZZATI M: Effects of Superpulsed, Low-Level Laser Therapy on Neurosensory Recovery of the Inferior Alveolar Nerve. *J Craniofac Surg.* 2016; 27. (5): 1215–1219.
- SARODE GS, SARODE SC, PRAJAPATI G, MARALINGANAVAR M, PATIL S: Calcifying Cystic Odontogenic Tumor in Radiologically Normal Dental Follicular Space of Mandibular Third Molars: Report of Two Cases. *Clin Pract.* 2017; 7. (1): 933.
- SIGRON GR, POURMAND PP, MACHE B, STADLINGER B, LOCHER MC: The most common complications after wisdom-tooth removal: part 1: a retrospective study of 1,199 cases in the mandible. *Swiss Dent J.* 2014; 124. (10): 1042–1046.
- SINGH N, CHAUDHARI S, CHAUDHARI R, NAGARE S, KULKARNI A, PARKARWAR P: A radiographic survey of agenesis of the third molar: A panoramic study. *J Forensic Dent Sci.* 2017; 9. (3): 130–134.
- STANAITYÉ R, TRAKINIENÉ G, GERVICKAS A: Do wisdom teeth induce lower anterior teeth crowding? A systematic literature review. *Stomatologija* 2014; 16 (1): 15–18.
- SZALMA J, LEMPEL E, CSUTA T, BÁRTFAI D, JEGES S, OLASZ L: A panorámaröntgen szerepe a nervus alveolaris inferior sérülésének várható kockázatában alsó bölcsességfogak eltávolítása előtt. A gyökérgöbület és a gyökércsúcs-canalís mandibulae átfedésének hatása a rizikóbecslésre. *Fogorvosi szemle,* 2010; 103. (2): 43–47.
- SZALMA J, LEMPEL E, CSUTA T, VAJTA L, JEGES S, OLASZ L: A jellegzetes panorámaröntgen-jelek szerepe a nervus alveolaris inferior sérülésének várható megítélésében alsó bölcsességfogak eltávolításakor. *Fogorvosi szemle,* 2011; 104. (1): 27–33.
- TARJÁN I, GYULAI-GAÁL S, SOÓS A, RÓZSA N: Tuberculate and Odontoma Type Supernumerary Teeth. *J Craniofac Surg.* 2005; 16. (6): 1098–1102.
- TÓTH M, BARTA A, SUBA Z, MIHÁLYI S: Cysta follicularis a vegyes fogazatban. *Fogorvosi szemle,* 2012; 105. (4): 147–151.
- VÉCSEY ZS, JOÓB-FANCSALY Á: Alsó impactált bölcsességfogak eltávolítása utáni parodontális állapotok vizsgálata, két lebenyetechnika összehasonlító elemzése. *Fogorvosi Szemle,* 2012; 105. (1): 29–33.
- WANG D, LIN T, WANG Y, SUN C, YANG L, JIANG H, CHENG J: Radiographic features of anatomic relationship between impacted third molar and inferior alveolar canal on coronal CBCT images: risk factors for nerve injury after tooth extraction. *Arch Med Sci.* 2018; 14. (3): 532–540.



GYULAI-GAÁL S, MINYA F

**Treatment of impacted third molars in dento-alveolar surgery due to one year analysis records**

Wisdom teeth are the most commonly impacted teeth that can cause pathological lesions and orthodontic problems. In one year 1048 surgical wisdom teeth removal were performed in our department of which 700 cases were radiologically and statistically analyzed. 2/3 of the wisdom teeth were removed from the mandible and 1/3 from the maxilla. 21% of teeth were completely and 31% partially erupted while 48% were fully impacted. The percentage of the therapeutic, preventive and orthodontic indications were almost equal. Pericoronitis and caries were the most common therapeutic indications for surgical extraction. Less common indications were periodontal pocket formation, focal infection, follicular cyst, root resorption of adjacent teeth, trismus and odontoma. The ideal age for preventive and orthodontic wisdom teeth removal is between 16 and 23 when less than 2/3 of the roots have formed. 20% of the removals in our department were performed within the above age range which demonstrates the spreading of our approach in everyday practice. During the radiological assessment the angulation and root formation of the wisdom teeth, depth of impaction, distance from the distal site of second molar to the ramus mandible and the relationship of the wisdom teeth to the canalis mandible were observed. Postoperative complications, such as prolonged swelling and pain, occurred only in 6% of the cases. There was only one wound dehiscence and one mandibular nerve damage among the total number of cases. Preoperative radiological assessment and CBCT examination in complicated cases are recommended to reduce postoperative complications.

*Keywords:* wisdom tooth, retention, impaction, prevention, radiological assessment

## Orális candidiasis, klinikai jellegzetességei, diagnosztikája és kezelése

DR. GERA ISTVÁN, DR. KÖVESI GYÖRGY

Candidiasis oris a leggyakoribb oportunistá inféció, amelyet egy gomba, a *Candida albicans* okoz. Mivel a *Candida albicans* tagja a normális orális flórának, és gyakorisága különböző népcsoportokban 40% körül mozog, a patogenezise még mindig nem teljesen tisztázott.

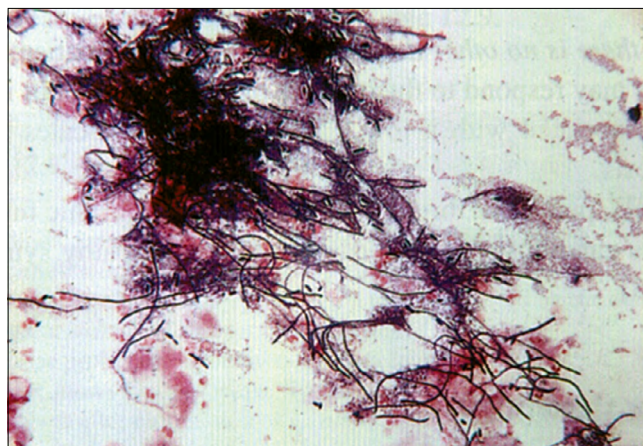
Jelen közlemény célja, hogy összefoglalja e gyakori oportunistá inféció potenciális lokális és szisztémás rizikófaktorait, valamint áttekintse a különböző orális klinikai manifesztációit. Számos lokális és szisztémás hajlamosító tényező ismert. Az orális candidiasis előfordulhat akár mint primer, akár sekunder inféció. A gomba képes megtapadni a hámon és penetrálni a nyálkahártyát. A lokális predisponáló faktorok elősegítik a gomba megtapadását és növekedését, míg a szisztémás tényezők negatívan hatnak a természetes vagy szerzett immunitásra, amely felelős a gomba terjedésének kontrolljában. Több klinikai manifesztációja ismert. Előfordulhat akut és krónikus formában. A legsúlyosabb formája a pseudomembranous candidiasis. Ez valódi primer inféció, amely többnyire csak súlyos immunhiányos egyénekben alakulhat ki. A krónikus forma is leggyakrabban AIDS-es betegekben fordul elő. Ilyenkor gyakran találkozhatunk terápiarezisztens, nagyon hosszú ideje fennálló állhártyás *Candida* fertőzéssel. A betegség egyéb klinikai formái közé tartozik az erythemas candidiasis, a krónikus nodularis vagy plakkos candidiasis. A leggyakoribb klinikai forma a stomatitis protetica (denture stomatitis). További *Candida* asszociált szájnálkahártya betegség a cheilitis angularis és a glossitis mediana rhombica. A klinikai diagnózis a jellegzetes objektív és szubjektív klinikai tünetek alapján legtöbbször egyszerű. A *Candida*-inféció laboratóriumi identifikálása azonban nem egyszerű, elsősorban azért, mert a *Candida* tagja a normál szájfórának és így sok egészséges egyénben is kimutatható. A leggyakoribb laboratóriumi diagnosztika technikák közé tartozik a kaparékból nyert citológiai vizsgálat és a gomba tenyésztése. A betegség kezelése komplex és sokszor komoly kihívást jelent az orvos számára. Fontos, hogy feltárjuk és amennyiben lehetséges, elimináljuk a hajlamosító tényezőket. A leggyakrabban használt gombaellenes szerek a *polyen* és *azol* csoportba tartoznak. Mivel a legtöbb orális *Candida*-inféció csak a felszínes nyálkahártya rétegeket érinti, elsőnek lehetőleg helyi gombaellenes kezelést alkalmazunk. Ez annál is inkább indokolt, mert nagyon sok gombaellenes készítménynek komoly mellékhatásai lehetnek.

**Kulcsszavak:** *Candida albicans*, állhártyás candidiasis, erythemas candidiasis, krónikus nodularis candidiasis, plakkos candidiasis, stomatitis protetica, candida infécióval társuló orális léziók

### Bevezetés

A *Candida* subpopuláció a humán szervezetben több helyen megtalálható, többnyire a normál flóra tagja. A bőrön, bélből, hüvelyből, szájból vett kenetben egészséges személyekben is jelen van. Egyes közlemények szerint a *Candida albicans* a normál populáció 35-40%-ában megtalálható [1, 2]. Az orális candidiasis a szájnálkahártya leggyakoribb oportunistá inféciója. Az esetek 90%-áért a *Candida albicans* gomba felel. A patogenezis pontosan még a mai napig sem teljesen tisztázott, hiszen a *Candida albicans* tagja a normál orális flórának, és sokan hordozzák a szájüregben anélkül, hogy valaha is manifeszt klinikai tüneteket okozna. Azonban több olyan lokális és szisztémás rizikófaktor ismert, melyek hatására a *Candida albicans* a saprofita állapotból parazitává válik és patológiás folyamatokat generál. A *Candida albicans* gyenge patogén, és komoly, valódi inféciót csak csecsemőkorban és felnőtt korban, ál-

talában súlyos immunhiányos egyénekben okoz [1, 2]. Leggyakrabban csak a nyálkahártya felszínes rétegeit betegíti meg, azonban szisztémás szóródása akár halálos is lehet. Az orális candidiasis lehet primer vagy szekunder inféció eredménye.



1. kép: *Candida albicans* mikroszkópos képe PAS festéssel

Érkezett: 2018. október 3.

Elfogadva: 2018. november 5.

## Etiopatogenezis

Humán *Candida* fertőzésből leggyakrabban a *C. albicans*, *C. tropicalis* és a *C. glabrata* izolálható, azonban az orális gombás fertőzések 90%-áért a *Candida albicans* felel. A *Candida* élesztőgomba, amely fajspecifikusan (emberről emberre) terjed. Mikroaerophil mikroorganizmus (majdnem anaerob), az ATP-t glukózból, glikolízis útján nyeri [1]. Két formában lehet jelen. A fonalas forma a szaporodásra képes ún. invazív forma. A spórás forma a nyugalmi alak, de a szájbán ez is okozhat elváltozást (fogsor okozta stomatitis) [3] (1. kép). Ez lehet a gomba-antigénnel szemben kifejlődő IV. típusú hypersensitivitási reakció (kontakt allergia).

A *Candida albicans* képes megtapadni egészséges hámsejtek felszínén, túléli a desquamatiót és behatol a nyálkahártya felszíni rétegébe is. A gombák epiteliális penetrációját elősegíti lipáze enzim aktivitása. Annak ellenére képes valódi telepet (gomba biofilm) alkotni a szájnyálkahártyán, hogy az folyamatosan leleködik. Ebben jelentősen eltér az orális komenzális baktériumoktól, amelyek csak nem leleködő felszíneken (fogak, korona, híd, implantátum) képeznek biofilmet [3, 4].

Nagyon szoros összefüggés van a potenciális patogén gomba jelenléte és bizonyos, ma már jól körülhatárolt lokális és szisztémás rizikófaktorok jelenléte között. Ezek járulnak hozzá manifeszt gyulladás kifejlődéséhez (1. táblázat). A lokális hajlamosító faktorok elősegítik a gomba megtapadását és növekedését, vagy gyengíthetik a nyálkahártya immun védekezését [3]. A szisztémás faktorok leggyakrabban a páciens általános immunológiai státusával vagy endokrin betegségekkel, illetve metabolikus állapotokkal (vitaminhiány, vashiány) hozhatók kapcsolatba. Erre a legjobb példa az akut pseudomembranosus candidiasis, amely vagy nagyon fiatal csecsemőkben fordul elő, ahol az immunrendszer még fejletlen, vagy AIDS betegekben, ahol a celluláris immunvédelem insufficiens [5, 6]. A lokális predispozíciós faktorok között vezető helyen szerepel a teljes lemezes fogpótlás vagy a szájszárazság [7, 8].

1. táblázat

<i>A candidiasis oris lokális rizikótényezői</i>
Teljes lemezes fogpótlás
Dohányzás
Inhalációs szteroidok
Lokális szteroid kezelés
Hiperkeratozis
Normál orális mikroflóra egyensúly eltolódása
Nyálmenyiség és összetétel változás
<i>A candidiasis oris szisztémás rizikótényezői</i>
Immunhiányos állapotok
Immunszuppresszív terápia
Kemoterápia
Súlyos legyengült fizikai állapot
Endokrin betegségek – diabetes
Vérképzőrendszer hiánybetegségei

## Epidemiológia

Bár a *Candida* tagja a normál orális flórának, azonban a legtöbb epidemiológiai adat szerint az egészséges felnőtt lakosságnak csupán 35–40%-ában mutatható ki [2, 3]. Gyakrabban fordul elő nőkben, hospitalizált betegekben és a O vércsoportba tartozók körében, akik nem hordoznak vércsoport antigéneket. Lemezes fogpótlást viselők körében az orális *Candida albicans* prevalencia 50%-nál is magasabb [9].

## Klinikai formák

Az orális Candidiasis klinikai képe változatos. Korábban két fő csoportot *akut* (pseudomembrános és atrophias) és *krónikus* (atrophias és hyperplasticus) formát különítették el. A klinikus számára jelenleg legelfogadhatóbb beosztást a (2. táblázat) mutatja [10, 11, 12].

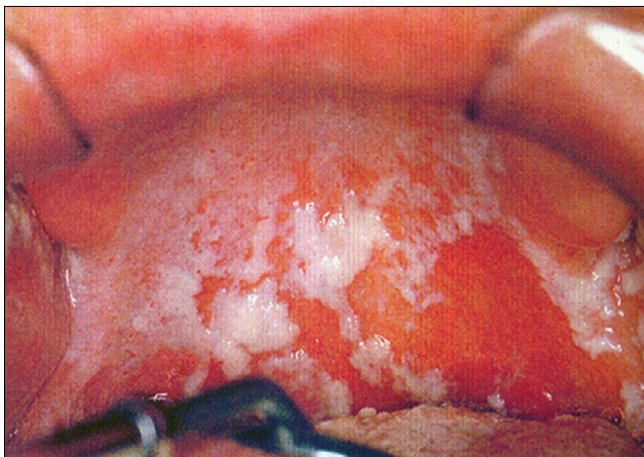2. táblázat

<i>Primer Orális Candidiasis</i>	<i>Szekunder Orális Candidiasis</i>
<b>Akut</b>	AIDS Familialis mucocutan candidiasis Súlyos immunhiányos állapotok
Pseudomembranosus candidiasis	
Erythemas candidias	
<b>Krónikus</b>	
Pseudomembranosus candidiasis	
Erythemas candidias	
Plakkos	
Nodularis (hyperplasticus)	
<b>Candida Infekcióval Társuló Orális Léziók</b>	
Stomatitis protetica (denture stomatitis)	
Cheilitis angularis	
Glossitis mediana rhombica	

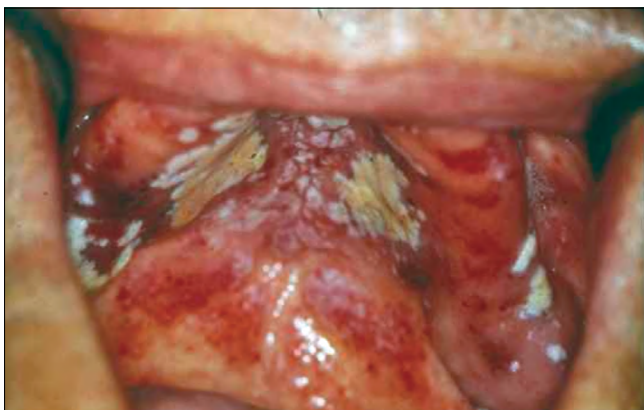## Álhártyás candidiasis

(*Pseudomembranosus Candidiasis* „szájpenész”)

Megkülönböztetünk akut és krónikus formát (2. táblázat) [10, 11, 12]. Az akut forma a primer candidiasis tipikus példája, mivel ez valóban klasszikus primer gombainfekció [13]. Az infekcióra elsősorban a csecsemők és a súlyos immunhiányos állapotban szenvedő felnőtt betegek fogékonyak [9]. Hasonlóan, iatrogen hajlamosító tényező a tartós széles spektrumú antibiotikus kezelés vagy az immunszuppresszív terápia. Klinikailag az akut és krónikus forma nem különíthető el (2. kép). Ebben elsősorban az anamnézis és a beteg általános fizikális állapotának értékelése segít. Jellemző az álhártyaképződés, amikor a nyálkahártya felszínén valószínű gombatelepek fejlődnek ki. A álhártya a hifák hálózatából, leváló sejtekből, más mikroorganizmusokból, fibrinből és debrisből áll. Az álhártya a szövetek



2. kép: Akut álhártyás candidiasis (soor gyp a palatumon)



3. kép: Akut álhártyás candidiasis, az álhártya eltávolítása után vérző nyálkahártya

felszínén fekszik, de a *Candida* hifák mélyen behatolnak a hámba is. Ezért az álhártya eltávolítása után a nyálkahártya vérzik, mivel a gombafonalakkal együtt a felületes hám is leválik (3. kép). A száj bármely részén kialakulhat álhártyás candidiasis, gyakori a nyelven, a palátumon, de előfordulhat a garat hátsó falán is. Ez utóbbi formát komolyan kell venni, mert ráterjedhet az oesophágusra és a tracheára, szóródása akár fatális kimenetelű is lehet [1, 5]. A krónikus forma elsősorban AIDS betegekben, vagy egyéb súlyos immunhiányos állapotban fordul elő, de előfordulhat tartósan lokális kortikoszteroid kezelés alatt álló egyéneknél is. Erre jó példa tartósan orális szteroid sprayt használó asztmás betegek candidiasisa [1, 2, 3]. A krónikus álhártyás candidiasis tünetszegény, általában panaszt nem okoz a betegnek (4. kép). Azért fontos a felismerése, mert gyakran életveszélyes általános betegségek orális manifesztációja lehet.

### **Erythaemás candidiasis**

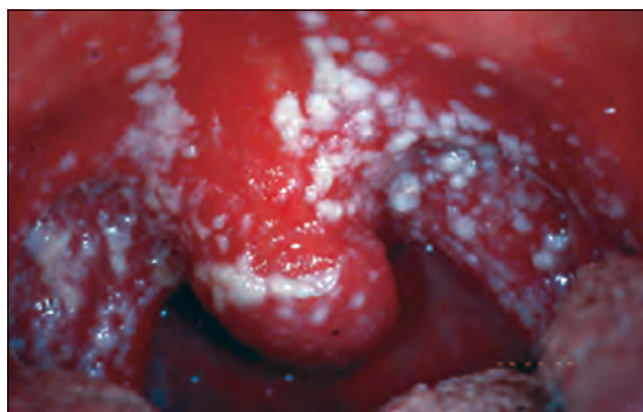Ez a forma lehet akut vagy krónikus a lézió fennállásának időtartamától függően. Lehet lezajlott akut álhártyás candidiasis következménye is. Primeren a beteg-

ség antibiotikum vagy szteroidkezelés következtében alakul ki. Az akut erythaemás candidiasis hasonlít a soor gypre, de a nyálkahártyát nem fedi álhártya. Az érintett nyálkahártya terület vörös és fájdalmas (5. kép) [1, 3, 14]. Az orális candidiasisnak ennél a formájánál valóban jelentős lehet a fájdalom, sőt a betegnek az általános közérzete is rossz. Ilyenkor a hifák csak felületesen fedik az atrófiás hámat. Ez a candidaforma gyakori immunhiányos betegekben (AIDS, leukémia, cytostaticus kezelés), de más betegekben is előfordul (pl. hosszú távú antibiotikus kezelés, tartós lokális vagy szisztémás szteroidhasználat).

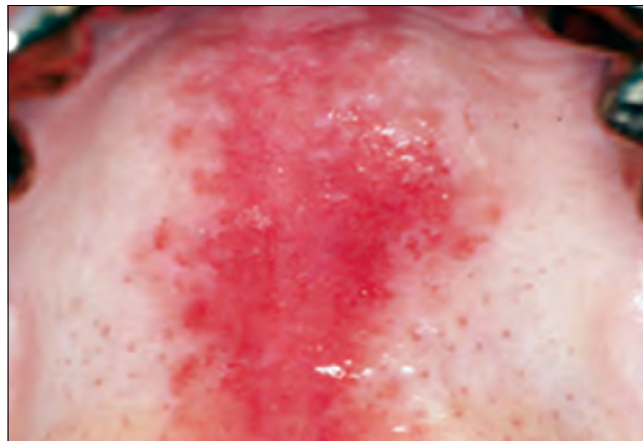### **Hyperplasticus Candidiasis**

(*krónikus nodularis vagy plakkos candidiasis*)

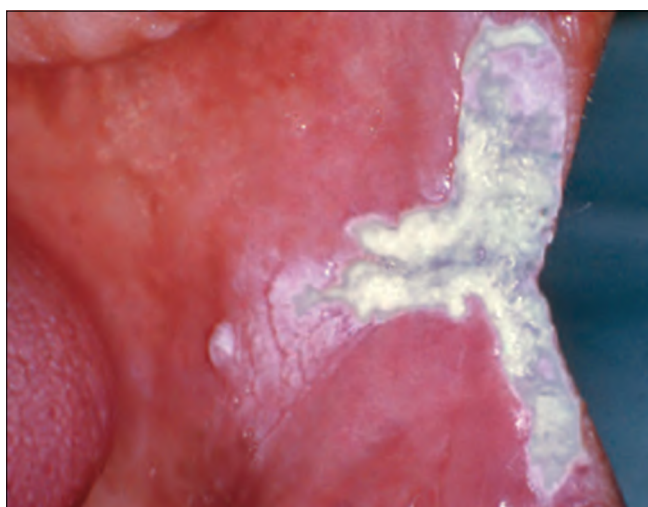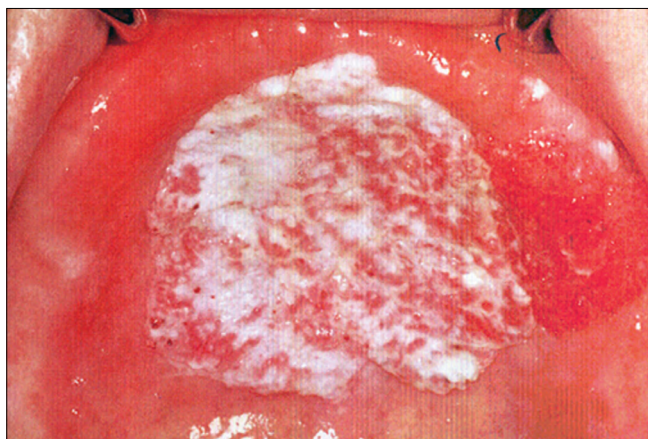
A krónikus hyperplasticus candidiasist, más néven mint candida leukoplakiát is ismerik (6. a, b kép). A Candidafertőzésnek ezt a krónikus formáját az irodalom prekanцерózus állapotnak tekinti, mert elsősorban dohányosokban alakul ki. Jelenleg az irodalmi adatok szerint a Candidafertőzés következtében kialakuló malignus transzformáció incidenciája eléri a 15%-ot [15, 16]. Klinikailag mint környezetéből kiemelkedő, egyenetlen felszínű, szabálytalan vörös-fehéres folt jelenik meg.



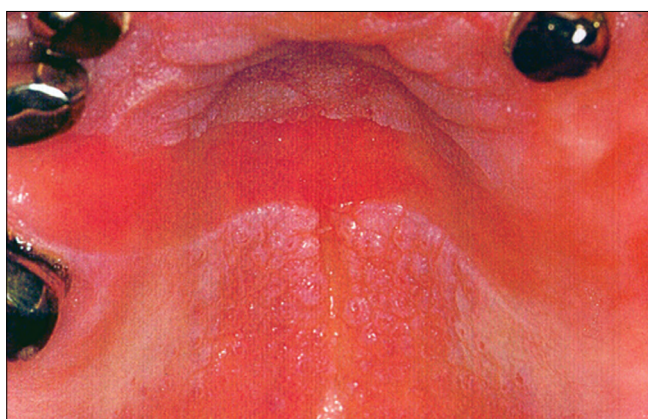
4. kép: Krónikus álhártyás candidiasis immunhiányos páciens lány szájpadi nyálkahártyáján



5. kép: Erythaemas candidiasis a palatumon rögzített fogpótlást viselő páciensen



6. kép: Hyperplasticus candidais (candida leukoplakia)  
a) a palatumon, b) a buccan és az ajakzugban



7. kép: A stomatitis protetica (denture stomatitis) tipikus képe, csak a protézis alaplemezával érintkező palatinális nyálkahártya gyulladt pontosan lemintázva az alaplemez formáját

#### Fogsor okozta gombás szájgyulladás (stomatitis protetica, denture stomatitis)

Az orális candidiasis leggyakoribb formája az esetek többségében fájdalommentes. A mikroflóra komplex, a fogsor lemezzel borított szájnálkahártyáról a *Candida* mel-

lett több orális patogén mikroorganizmus tenyészthető ki (*Streptococcus*, *Veillonella*, *Lactobacillus*, *Prevotella*, *Actinomyces*). Azonban kérdéses, hogy a patogenezisben a baktériumok milyen mértékben játszanak szerepet [1, 2, 3, 7, 8]. Bár a fogsor rossz fekvése nem feltétele a betegség kialakulásának, a legtöbb esetben régi fogsor alatt alakul ki. A klinikai képet a felső fogsor által fedett területen a fogsor szélének megfelelően éles határral elkülönülő hyperaemia jellemzi. Az alsó fogsor alatti nyálkahártya felszíne nem érintettek (7. kép). A protézis alaplemeze a hordozó anyag, amelyben a mikroorganizmusok perzisztálnak. A kontakt allergiához hasonlóan egyértelműen éles határral csak a fogsorral fedett területre lokalizálódik, Patomechnizmusában a spórás forma sejtmembrán antigénjeivel szemben kialakult IV-es típusú immunreakció felelhet. Abban is megegyezik a klasszikus kontakt allergiás reakcióval, hogy csak akkor szűnik meg, ha a gombát hordozó fogsort eltávolítjuk. Gyakran akrilát okozta kontakt allergiás reakcióval tévesztik össze.

A fogsor alatti gyulladt terület környezetéből kiemelkedhet, ami szivacszerű, granuláris szövetnek tűnik, de a hámszövet nem ulcerálódott. Az elváltozást a Newton osztályozás súlyossága szerint három típusba sorolja [17]:

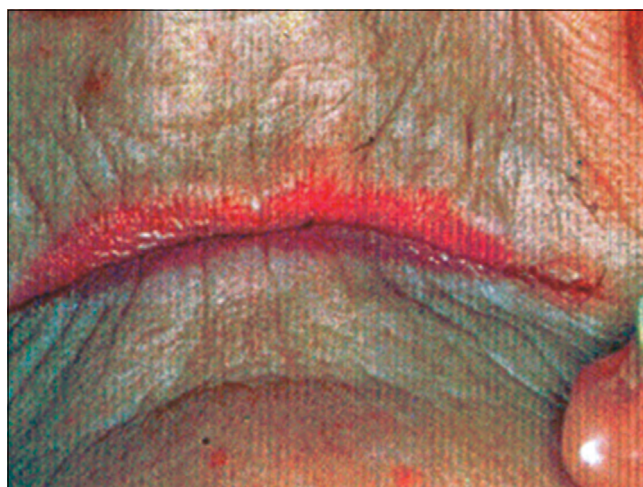
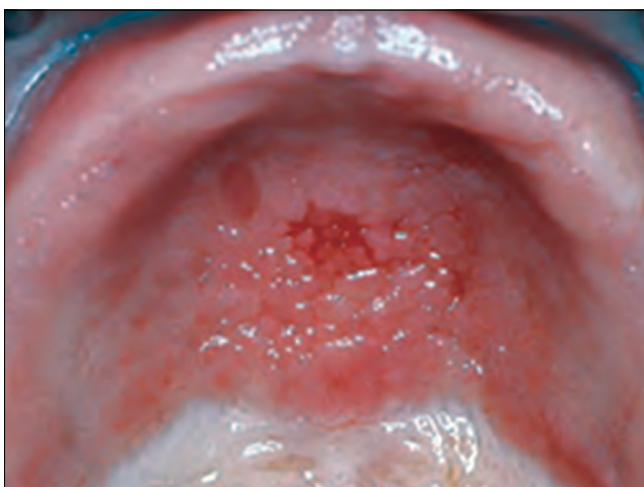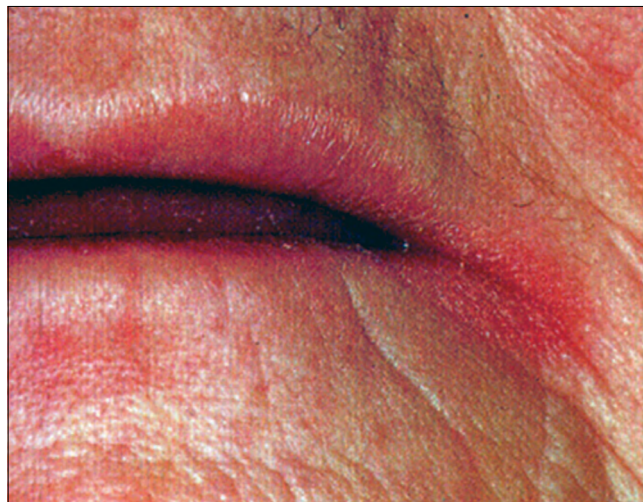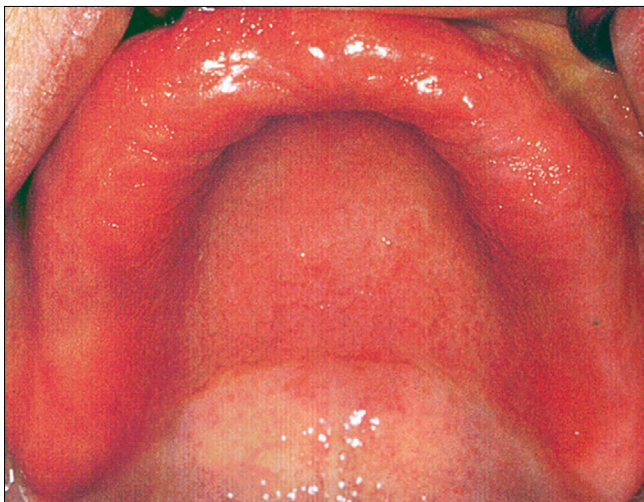- I. típus: lokalizált, elszórt vörös foltok, amit a protézisirritáció okoz.
- II. típus: a fogsorral fedett nyálkahártya diffúz gyulladása (8. a kép).
- III. típus: diffúz gyulladás, a palatum közepvonalaiban hyperplastikus hám-papillomatosis palati (8. b, c kép).

#### Cheilitis anguláris

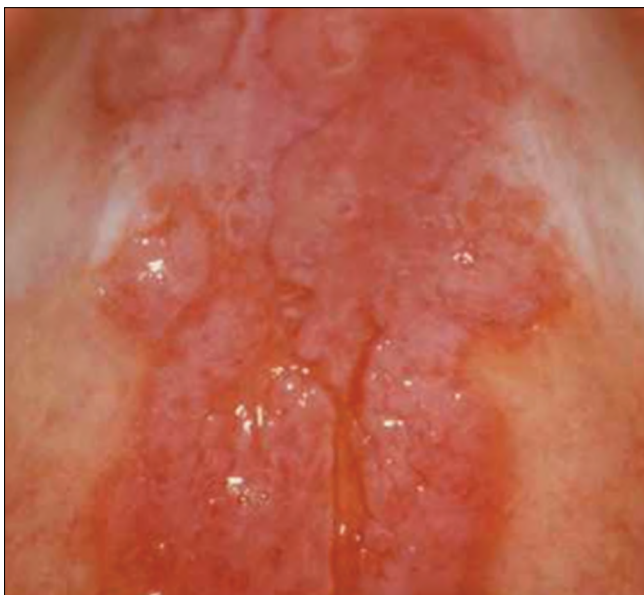A cheilitis anguláris mint erythemas, rhagadiform lézió jelenik meg a szájzugban [18, 19]. Előfordul akut és krónikus változata (9. a, b kép). A *Candida* mellett gyakran szerepel a *Staphylococcus aureus* mint kóroki tényező. Rizikófaktor fogsorviselőknél a süllyedt harapási magasság, valamint vitaminhiányos (B1, B5, B12) és vas-hiányos állapotok. A stomatitis protetikákban szenvedők közel 40%-ának van cheilitis anguláris betegsége is. Nem kezelt esetben a krónikus cheilitis angularis sokszor társul mély fissurákkal az ajakzugban (10. a, b kép).

#### Glossitis mediana rhombica

A glossitis mediána rhombica kialakulhat a nyelv fejlődési zavara következtében, amikor a három telepből fejlődő nyelv hátsó lebenye (tuberculum impar) nem süllyed le és nem fedi el a két laterális lebenyből fejlődő nyelv (11. kép). Ilyenkor a nyelv közepén, a foramen coecum előtt vöröses foltot vagy kiemelkedő dudort látunk. Ez nem betegség, csak fejlődési variáns. Ugyanakkor az ehhez hasonló elváltozást *Candida albicans* krónikus fertőzéssel kapcsolatos betegségként is osztályozzák, mivel a krónikus candidainfekció a nyelv háton a közep-vonalban vöröses depapillált terület okozhat, közvetlenül a papilla circumvalláték előtt [15, 20]. Ilyenkor az esetek



9. kép: Cheilitis angularis a) akut forma b) krónikus forma



8. kép: A stomatitis protetica Newton-féle osztályozása a súlyossága szerint.

- a) II típus: a fogsorral fedett nyálkahártya diffúz gyulladása  
 b) III típus: diffúz gyulladás, a palatum középvonalaiban hyperplastikus hám  
 c) III típus: tipikus palatinalis papillaris hyperplasia (papillomatosis palati)

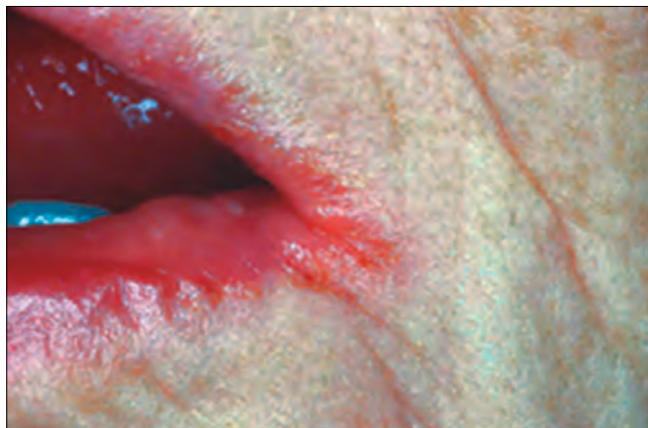85%-ában mutattak ki Candidafonalakat. A lézió vagy kiemelkedik, vagy belesimul a környezetébe (12. kép). Színe lehet vörös, vagy szürkésfehér. Általában tünetmentes és nem minősül premalignus állapotnak.

#### **Másodlagos orális Candidiasis, Chronikus mucocutan candidiasis**

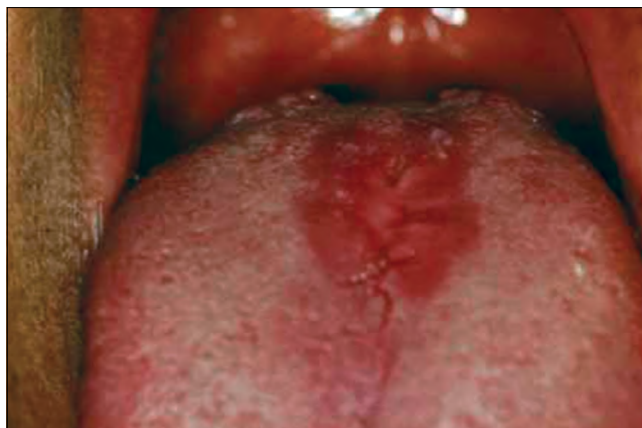Más szisztémás betegséggel együtt, vagy anélkül előforduló orális candidiasis, amit bőrön és más szövetekben (pl. ujjak, körmök) is megjelenő súlyos candidafertőzés kísér. A betegség hátterében a celluláris immunválasz károsodása, vagy azt gyengítő gyógyszer szedése áll. A krónikus mucocutan candidiasis szájtünete a korai szakaszban soor gyepszerű, később hyperplastikus candidiasisra hasonlít. A bőrlézió kiterjedt, az arcot és a hajas fejbőrt is érintheti [1, 2, 3].

#### **A HIV-infekcióval társuló orális candidiasis**

A HIV pozitív (AIDS) betegek 90%-ában krónikus orális és nem orális candidiasis zajlik. A leggyakoribb klinikai



10. kép a: Nem kezelt, mély fissurákkal társuló krónikus cheilitis angularis



11. kép: A glossitis mediana rhombica a nyelv közepén, a foramen coecum körül vörös depapillált folt

formák: pseudomembranous candidiasis, erythematous candidiasis, cheilitis angularis, chronicus hyperplasticus candidiasis. Sokszor társulhat chronicus mucocutan candidiasissal is. Az antiretrovirális terápia (HAART) elterjedése óta a gyakorisága csökkent [1, 2, 3, 14].

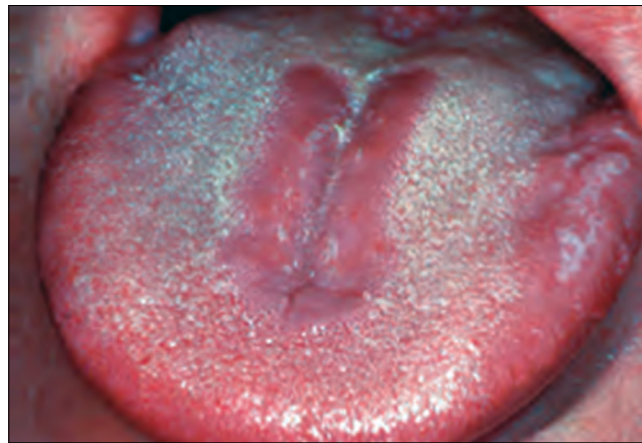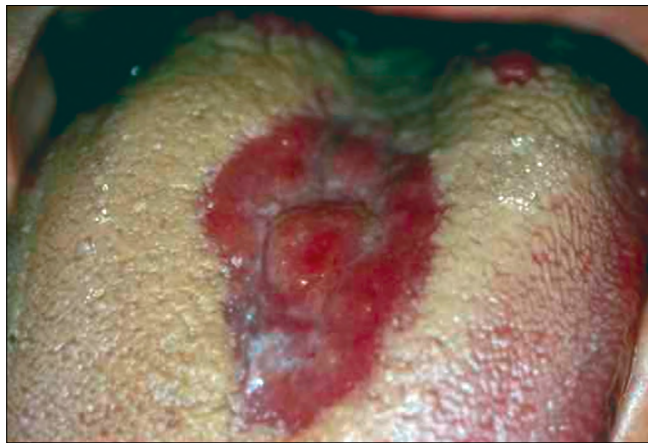### Az orális candidiazis diagnózisa

Mivel a *Candida albicans* tagja a normál orális flórának, ez megnehezíti a laboratóriumi diagnosztikát. Csak bizonyos szubjektív és objektív panaszokkal együtt értékelhetők a laboratóriumi eredmények. Az érintett területről vett hámsejtkaparék citológiai vizsgálata egyszerű és sokszor célravezető módszer. Az üveglapra szélesztett kaparékot izopropil alkoholos fixálás után periodic acid–Schiff (PAS) festéssel jól láthatók mind a spórák, mind a gombafonalak (1. kép) [1, 2]. Ez elsősorban álhártyás candidiasis kimutatásában nagy segítség. A szájnálkahártyáról vett anyagot melaszos agáron (Sabouraud agar) tenyésztik 37 °C-os hőmérsékleten egy hétig. A kinőtt telepek száma diagnosztikus értékű. Emellett alkalmazható nyáltenyész-

tés is. Pozitív esetben gombaszám 800 sejt/ml nyál-mennyiség felett mérhető. A *Candida albicans* kimutatására alkalmas gyorseszteszt a Mikrostix. A csíkon a vizsgáló terület bizmutot tartalmaz, melyre glukóz tartalmú folyadékot cseppentünk. A szájból vett kenetet erre a területre szélesztjük és 24 órán át 37 °C-on inkubáljuk. A glukózból képződő tejsav a bizmutot oxidálja. A bizmut oxid sötétbarna, ami látható és semiquantitatív módon értékelhető. A tenyésztési technikák mellett hyperplasticus candidiasisban (Candida leukoplakia) differenciál diagnosztikai szempontból szövettani vizsgálat is indikált. A hosszú ideje fennálló, vagy kezelés-rezisztens eseteknél a véréket és a vércukorszintet (HbA1c) ellenőrizni kell. Indokolt esetben teljes körű immunológiai vagy endocrinológiai vizsgálatot kell végezni [1, 2].

### Terápia

Az orális candidiasis gyógyszeres kezelése előtt fel kell tártani a hajlamosító rizikótényezőket. A lokális faktorokat lehetőség szerint eliminálni kell [1, 2]. A leggyakrabban



12. kép a, b: A krónikus candidainfekcióval társuló glossitis mediana rhombica (median rhomboid glossitis) a) vagy kiemelkedik a nyelv felszínéből, b) vagy belesimul a környezetébe

alkalmazott antifungális gyógyszerek a polyenek vagy azolok csoportjába tartoznak [21]. A polyenek (nystatin, amphotericin B) nem szívódnak fel a gastrointestinalis traktusból, ezért ideálisan alkalmazhatók lokális kezelésben [22]. A stomatitis protetica esetében el kell távolítani a régi fogsort, mert a porózus akrilát alaplmezéből a gomba tökéletesen nem irtható ki, és a gomba antigén továbbra is fenntartja a gyulladást. Az új fogsor elkészültével nagyon fontos a tökéletes szájhigiéniája és a fogsor rendszeres tisztítása, a ma kereskedelmi forgalomban lévő speciális fogsortisztító készítményekkel. Alkalmazható chlorhexidines szájoöblítő is, de ez nagyon elszínezi a protézist és megzavarja a Nystatin hatását. A III. típusú stomatitis protetica kezelése sebészi, kiegészítve megfelelő gombaellenes kezeléssel.

Az azol (imidazol- és triazol-származékok) csoportba tartozó gyógyszerek (ketoconazole, flucanazol, itraconazole) esetében sokszor komoly mellékhatásokkal kell számolni [23, 24]. A *ketakonazole* (Nizoral) komoly májkárosító hatása miatt ma már csak lokálisan adható. Lokálisan cheilitis angularisban jó hatással alkalmazható a micozonol (Mycosol), előnye, hogy gátolja a *S. aureus* szaporodását is. A szisztémásan adható triazol-származékok közül *fluconazole* (Diflucan, Flucanazol), *itraconazole* (Orungal) nagyon jó hatású a súlyos gombás fertőzésekben, súlyos immunhiányos páciensek krónikus candidiasis kezelésében, valamint mélyen ülő primer candidiasisban, krónikus hyperplasticus candidiasisban és median rhomboid glossitisben. Mivel kölcsönhatásba lépnek a K-vitamin antagonistákkal, Warfarinnal, ezzel számolnunk kell anticoaguláns terápia alatt álló betegeink kezelése során [1, 2].

### Összefoglalás

Az orális candidiasis a leggyakoribb oportunista infekció. A *Candida albicans* a legtöbb ember normál szájfőrájának része, patogénné azonban csak bizonyos lokális és szisztémás hajlamosító tényezők jelenlétében válik. Több klinikai manifesztációja ismert. Sokszor tünetmentes, azonban gyakran jár szájégéssel, szájszárazsággal. Az egyik vezető oka az ún. szájégés szindrómának. Kezelése legtöbbször egyszerű, azonban néha számolni kell terápiarefrakter esetekkel, ahol a tartós lokális és szisztémás antifungális kezelés ellenére sem szűnik meg a beteg objektív vagy szubjektív panasza.

**Anyagi támogatás:** A közlemény megírása, illetve a kapcsolódó kutatómunka anyagi támogatásban nem részesült.

**Érdekeltségek:** A szerzőknek nincsenek érdekeltségeik.

### Irodalom

- KÖVESI GY (szerk.): Orális Medicina, 6. fejezet Kövesi Gy. Gombás fertőzések a szájból 43–51. Semmelweis Kiadó, 2016.
- GLICK, M (szerk.): Burket's Oral Medicine 12th edition 2. fejezet Jontell M, Holmstrup P. Red and White Lesions of the Oral Mucosa, (77–84.) People's Medical Publishing House–USA Shelton, Connecticut, 2015.
- SAMARANAYAKE LP, KEUNG LEUNG W, JIN L: Oral mucosal fungal infections. *Periodontol* 2000. 2009; 49: 39–59.
- OLSEN I: Oral Adhesion of yeasts. *Acta Odontol Scand*. 1990; 48: 45–49.
- SAMARANAYAKE LP: Oral mycoses in HIV infection. *Oral Surg Oral Med Oral Pathol*. 1992; 73: 171–180.
- SAMARANAYAKE LP, HOLMSTRUP P: Oral candidiasis and human immunodeficiency virus infection. *J Oral Pathol Med*. 1989; 18: 554–564.
- HANNAH VE, O'DONNELL L, ROBERTSON D, RAMAGE G: Denture Stomatitis: Causes, Cures and Prevention. *Prim Dent J*. 2017 Dec 1; 6. (4): 46–51.
- PERIĆ M, ŽIVKOVIĆ R, MILIĆLEMIĆ A, et al.: The severity of denture stomatitis as related to risk factors and different *Candida* spp. *Oral Surg Oral Med Oral Pathol Oral Radiol*. 018 Mar 22. (Epub ahead of print)
- GENDREAU L, LOEWY ZG: Epidemiology and etiology of denture stomatitis. *J Prosthodont*. 2011 Jun; 20 (4): 251–260. doi: 10.1111/j.1532-849X.2011.00698.x. Epub 2011 Apr 4. Review.
- HOLMSTRUP P, AXELL T: Classification and clinical manifestation of oral yeast infections. *Acta Odontol Scand*. 1990; 48: 57–59.
- AXELL T, SAMARANAYAKE LP, REICHAERT PA, OLSEN I: A proposal for reclassification of oral candidosis. *Oral Surg Oral Med Oral Pathol Oral Radiol Endod*. 1997; 84: 111–112.
- MAHAJAN B, BAGUL N, DESAI R, REDDY M, et al.: Pseudomembranous Type of Oral Candidiasis is Associated with Decreased Salivary Flow Rate and Secretory Immunoglobulin A Levels. *Mycopathologia*. 2015 Aug; 180 (1–2): 75–80.
- WHEAT J: Endemic mycoses in AIDS: a clinical review. *Clin Microbiol Rev*. 1995; 8: 146–159.
- SAMARANAYAKE LP, HOLMSTRUP P: Oral candidiasis and human immunodeficiency virus infection. *J Oral Pathol Med*. 1989; 18: 554–564.
- WALKER DM, ARENDORF T: Oral candidosis. In: SAMARANAYAKE LP, MACFARLANE TW, editors. *Candidal leukoplakia, chronic multifocal candidosis and median rhomboid glossitis*. London: Wright, 1990: 184–199.
- BÁNÓCZY J, SUGÁR L: Longitudinal studies in oral leukoplakias. *J Oral Pathol*. 1972; 1 (6): 265–272.
- NEWTON AV: Denture sore mouth. *Br Dent J*. 1962; 112: 357–361.
- BUDTZ-JORJENSEN E: Oral candidosis. In: Samaranayake LP, MacFarlane TW, editors. *Candida-associated denture stomatitis and angular cheilitis*. London: Wright, 1990: 156–183.
- DIAS AP, SAMARANAYAKE LP: Clinical, microbiological and ultrastructural features of angular cheilitis lesions in Southern Chinese. *Oral Dis*. 1995; 1: 43–48.
- BÁNÓCZY J, RIGÓ O, ALBRECHT M: Prevalence study of tongue lesions in a Hungarian population. *Community Dent Oral Epidemiol*. 1993 Aug. 21 (4): 224–226.
- MCGINNIS MR, RINALDI MG: Antibiotics in laboratory medicine. In: Lorian V, editor. *Antifungal drugs: mechanisms of action, drug resistance, susceptibility testing and assays of activity in biological fluids*. Baltimore: Williams & Wilkins, 1996: 176–211.
- MARTIN MV, FARRELLY PJ, HARDY P: An investigation of the efficacy of nystatin for the treatment of chronic atrophic candidosis (denture sore mouth). *Br Dent J*. 1986; 160: 201–204.
- SAMARANAYAKE LP, FURGUSON MM: Delivery of antifungal agents to the oral cavity. *Adv Drug Deliv Rev*. 1994; 13: 161–179.
- ELLEPOLA AN, SAMARANAYAKE LP: Antimycotic agents in oral candidosis: an overview: 1. Clinical variants. *Dent Update*. 2000; 27: 111–112.



GERA I., KÖVESI GY.

### **Oral candidiasis, its clinical manifestations, diagnostics and therapy**

Oral candidiasis is the most common oral opportunistic infection caused by a yeast, *Candida albicans*. As *Candida albicans* is a member of the normal oral flora and its prevalence is around 40% among humans, the pathogenesis is still not clear.

The aims of the publication were, to make an attempt to overview the potential systemic and local risk factors of this opportunistic infection and also to summarise its clinical manifestations in the oral cavity.

Several local and systemic factors are known that can convert the saprophytic yeast to active pathogenic state. Oral candidiasis is divided into primary and secondary infections. *Candida* can adhere and penetrate the epithelial lining of the oral mucosa. The local predisposing factors facilitate the adherence and growth of the yeast, while systemic predisposing factors negatively affects the innate and adaptive immune system that control the growth of the yeasts. Several clinical manifestations can be distinguished. There are acute and chronic forms. The most severe form is the acute pseudomembranous candidiasis (thrush). It is a true primary infection that mostly affects severely compromised subjects. Its chronic forms mostly present in patients infected with human immunodeficiency virus (HIV). AIDS patients can be affected by a therapy resistant long term pseudomembranous *Candida* infection. The other clinical forms of disease are erythematous candidiasis, chronic plaque-type and nodular candidiasis. The most common clinical form is the so called denture stomatitis. Also some other *Candida* associated oral diseases – like median rhomboid glossitis and cheilitis angularis are recognized. The clinical diagnosis is relatively simple based on its characteristic clinical signs and subjective symptoms. The laboratory confirmation of the *Candida* infections is more difficult, as the *Candida* genus is part of the normal flora. Cytological smear techniques and culturing are the most common laboratory techniques. The disease management is complex and sometimes is really challenging. It is important to identify and if it is possible eliminate the predisposing factors. The most commonly used antifungal drugs belong to the groups of polyenes or azoles. It is because the majority of oral fungal infections affect only the superficial layers of oral mucosa the first choice of therapy should be the topical application of the antifungal drugs, because the majority of antifungal drugs have several systemic side effects.

**Keywords:** *Candida albicans* pseudomembranous candidiasis erythematous eandidiiasis, ehronic plaque-type and nodular candidiasis, *denture stomatitis*, *Candida* associated oral diseases

## A fogászati implantátumok felületmorfológiájának befolyása a csontintegrációra

### Összefoglaló referátum

DR. KOPPÁNY FERENC

A dentális implantátumok felületi morfológiájának fontosságát már Bränemark is hangsúlyozta a nyolcvanas években megfogalmazott csontintegráció folyamatának alapjaként. Az elmúlt pár évtizedben – mint sok más területen – az orális implantológián belül is jelentős változások történtek. A felületi morfológia jelenleg is az egyik legintenzívebb alapkutatási terület. Az internetes keresőportálok szerint napi egy-két tudományos publikáció jelenik meg ebben a témában. A hazai kutatások is jelentősek. Több tudományos műhelyben – kooperálva a műszaki területen tevékenykedő kollégákkal – vizsgálatok sora zajlik most is. Számtalan publikáció, előadás, PhD munka született az implantátumok felületének vizsgálati anyagából. A szerző célja az volt, hogy összefoglalja a múlt és jelen állását a témából és irányvonalakat mutasson a jövőbeli kutatások tárgyából is.

*Kulcsszavak:* felületi morfológia, csontintegráció, felületkezelés

#### Bevezetés

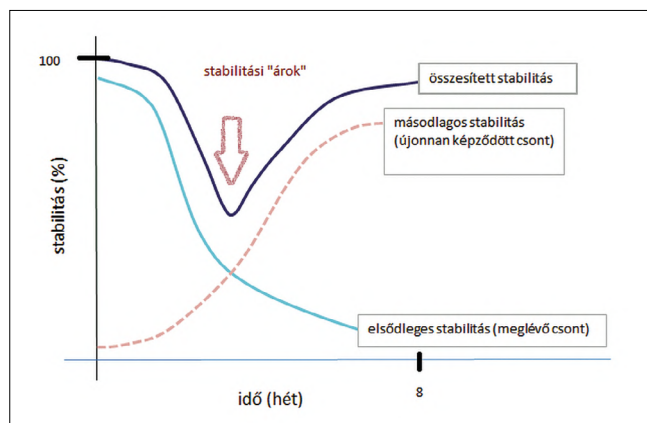
A fogászati implantátumok megbízható megoldást jelentenek részleges vagy teljes foghiányok pótlását elvégző fogművek megtámasztásában. Felhasználásuk jól körülírt javallati, műtéttechnikai és fogpótlástani szabályokat követve megfelelő eredményeket nyújtanak a betegek számára és szakmai megelégedettséget a fogorvos kollégák számára. Bränemark már több évtizede, 1969-ben leírta a csontintegráció folyamatát és feltételrendszerét [4, 5]. Munkássága révén új korszak indult el az implantológiában és megszorodtak az implantátumok különböző formáját és anyagát vizsgáló kutatások. Az elmúlt évtizedben az implantológiai fejlődés alapkutatási szakasza új irányvonalat vett. Az alaktani tulajdonságok vizsgálatának helyét egyre inkább átvették az implantátumok felszínének hatását taglaló kutatások. Erre számos hazai és nemzetközi publikáció a bizonyíték [3, 4, 15, 16, 17, 19]. Magyarországon három Fogorvostudományi Karnak (budapesti, debreceni, szegedi) négy kutatócsoportja is dolgozik ebben a témában. Napjainkban több mint 1000 féle implantációs rendszer létezik. A két legáltalánosabban használt forma a cilindrikus és a kúpos kialakítás. A felület morfológiai jellemzői közül a felszíni érdesség különböző mérettartományai, a nedvesítőképeség és a különböző típusú bevonatok erősen hozzájárulnak a csontintegráció során zajló biológiai folyamatokhoz azáltal, hogy közvetlen kapcsolatot létesítenek a gazda csontsejtekkel [20]. Általánosságban elmondható, hogy az implantátumok hosszú távú

sikeressége kitűnő. A sikertelenségek elsősorban a nem megfelelő csontintegráció miatt alakulnak ki az első néhány hónapban (~1–2%), másodsorban pedig a hosszabb időt követően kialakuló periimplantitis miatt (~5%) [8, 31]. Egyre gyakrabban találkozunk az anamnézisben cukorbetegséggel, véralvadást gátló problémáival, csonttritkulással, biszfoszfonát kezeléssel vagy rendszerbetegségekkel [14, 25]. Ezek a társuló állapotok megnehezítik a csontintegráció kialakulását és szükségessé teszik olyan bioaktív felszín kialakítását, amely az összeintegráció folyamatát felgyorsítja. Emellett hozzájárulhat a korai terhelési protokollok alkalmazásához is. Összességében elmondható, hogy az implantátumfelszínek módosításának célja a korai csontintegráció (primer) elősegítése, amely hosszú távon minimális marginális csontvesztést okoz.

#### Áttekintés

##### *Csontintegráció*

A fogászati implantátumok közvetlenül a behelyezést követően mechanikailag rögzülnek, ezt hívjuk elsődleges stabilitásnak. A csontintegráció folyamán fiziológias és funkcionális kapcsolat jön létre az újonnan kialakuló csontstruktúra és az implantátum felülete között. Biomechanikai szempontból ezt másodlagos stabilitásnak hívjuk [3]. Az implantátum sebészi behelyezésekor csontsérülést okozunk a csontban, amely beindítja a sebgyógyulási folyamatokat. Az új csont képződhet a furat fala felől az implantátum irányába (hívjuk distant osteo-



1. ábra: Elsődleges és másodlagos stabilitási görbe közötti mélyedés

genesis-nek) vagy közvetlenül az implantátum felszínén, az ott jelenlévő oszteogén sejtek hatására de novo csontot eredményezve (contact osteogenesis) [18, 33]. A másodlagos stabilitás nagymértékben függ az új csont képződésétől a csont-implantátum felületen és ez jelentősen befolyásolja az implantátum élettartamát is [29]. A csontátrendeződést (remodeling) követően az implantátum felszínének körülbelül 60-70%-át csont borítja közvetlenül fénymikroszkópos szinten [28]. Ezt nevezzük csont-implantátum kapcsolatnak (bone-to-implant contact, BIC), amely széles körben használt paramétere a csontintegráció megítélésének. A csont átépülése és átrendeződése az implantátum egész élettartama alatt megtörténik [36].

#### Felületi morfológia hatása a csontintegrációra

A fogászati implantátumok felületének döntő jelentősége van a csontintegrációban és befolyásolják mind a stabilitást, mind a sikerességi és túlélési rátáját. A topográfia leírása makro, mikro és nano szinten történhet. A makrotopográfiát a látható elemek képezik (geometria, menetek). Az implantátum behelyezését követően a csont-implantátum távolságtól függően a gyógyulás elméletileg három lehetséges módon történhet. Első esetben az implantátum menetének legkisebb átmérője megfelel a furat szélességének. Mikrosérülések talaján az implantátum megszorul és ez nagymértékű primer stabilitást eredményez. Az első hetekben a nyomás következtében a felület közelében csontnekrozis alakul ki, amely a stabilitás átmeneti csökkenéséhez vezet (1. ábra). Ezt követően a remodeling során új csont képződik és kialakul a másodlagos stabilitás [10]. A második esetben a furat szélessége megegyezik az implantátum menetének legnagyobb átmérőjével. Ennek következtében a menetszélességnek megfelelő területen tér keletkezik, úgynevezett gyógyulási kamrák, amelyek granulációs szövetet tartalmaznak. Ezen területek elcsontosodása alakítja ki a másodlagos stabilitást [21].

A fejlesztők célja, hogy a primer és szekunder stabilitási görbe minél jobban közelítsen egymáshoz, más

szóval, minél kevesebb idő teljen el az elsődleges és másodlagos stabilitás kialakulása között.

A harmadik esetben a sebészi előkészítés a menet szélességének köztes részénél helyezkedik el, így a nyomás miatt a remodeling és a gyógyulási kamrák csontosodása egyaránt létrejön. A gyógyulási kamrák jelentőségét az adja, hogy ezek biztosítanak teret a különböző mikro- és nanotopográfiai felületmódosításoknak, illetve bevonatok alkalmazásának [10].


A mikrotopográfia az érdesség megvalósítását jelenti mikrométeres szinten (1–100  $\mu\text{m}$ ). Ide tartozik a mechanikai megmunkálás, savval maratás, anodizációs eljárások, homokfúvás, részecske-fúvás és a lézeres kezeléssel történő bevonatok megvalósító eljárások [12, 16, 19, 24, 30]. A mikrométeres struktúrák befolyásolják a környezetükben lévő sejtek proliferációját és differenciálódását. Számos eddig leírt és még fel nem fedezett biológiai folyamatot indítanak be. Az 1990-es évekig a fogászati implantátumokat elsősorban mechanikailag kezelték, ami magában foglalta az esztergálást, érdesítést és polírozást (2. ábra). Az így létrehozott érdes felület biztosította a csontképző sejtek megtapadását és a 3–6 hónap alatt lezajló csontintegrációt az anatómiai helytől és a csontminőségtől függően [1, 7].

A felszíni érdesség általános jellemzésére két paramétert alkalmaznak: 1.  $R_a$  érték (kiemelkedések átlagértéke, két dimenzió), 2.  $S_a$  érték (területi kiemelkedések átlagértéke, három dimenzió). A legtöbb fogászati implantátum  $R_a$  értéke 1–2  $\mu\text{m}$  között van. Albrektsson és Wennerberg leírták, hogy ez az értéktartomány kedvező a csontintegráció kialakulása szempontjából. A barázdák, árkok és kiemelkedések felületet biztosítanak a csontintegráció biológiai folyamataihoz. A felület mikrométeres módosításai befolyásolják a csontképző sejtek növekedését, anyagcseréjét és vándorlását, citokin és növekedési faktor termelését. Napjainkban a legtöbb fogászati implantátumokat gyártó cég ebben a tartományban befolyásolja a felületeket. A mikromorfológiát befolyásoló eljárások jól dokumentáltak és évtizedek óta klinikai alkalmazásban vannak (3. ábra) [1, 2, 8].



#### Nanomorfológia hatása a csontintegrációra

Az ezredforduló után került a kutatások középpontjába az implantátumok felszínének nanométeres tartományban történő befolyásolása. A nanomorfológiai tartomány a topográfia nanométeres megváltoztatását jelenti (1–100 nm). A mikromorfológia befolyásolja a csontképző sejtek működését, a nanomorfológia módosulásai azonban már a fehérjeszinten hatnak a sejt-implantátum kapcsolat alakulására. Nemcsak érdességek alakíthatók ki, hanem megváltoztathatók a felszín kémiai tulajdonságai is. Ezáltal növelhető a felületi energia, amely kedvezően befolyásolja az oszteoblasztok megtapadását és működését [9, 22, 26, 34]. Napjainkban használatos eljárások a nanomorfológiai módosításokban:

1. Diszkrét kristályfelhordás, melynek során 20–100  $\mu\text{m}$  nagyságú kalcium-foszfát részecskéket visznek fel kettősen elősavazott felszínre.



2. a, b ábra: Esztergált Grade5 titánkorongok felületei (sztereo- és scanning elektronmikroszkópos képek)



3. a, b ábra: Kémiai maratással létrehozott felületek Grade5 titánkorongok felszínén (sztereo- és scanning elektronmikroszkópos képek)

2. Lézeres felületkezelés, melynek során nanoméretű csatornákat képeznek az implantátum nyaki felszínébe.
3. Anodikus oxidáció, amelynek során kémiai úton megnövelik a  $\text{TiO}_2$  réteg vastagságát.
4. Titánium-oxid szórászt követő savval maratás, amelynek során fluorid ionban gazdag nanostruktúra alakul ki a felszínen.

A fenti eljárások elősegítik a gyorsabb csontintegrációt, kedvezően hatnak a csontsejtek megtapadására és elősegítik a biológiai zárás kialakulását; Hidrofil felszín hozható létre, ami szintén a csontképző folyamatokat segíti [6, 11, 25, 33].

Bizonyos eljárások nem tartoznak a klasszikus felszínképző eljárások közé, hanem valamilyen utókezelést jelentenek, azaz a felszíni réteg kémiai tulajdonságait változtatják meg. Ide tartozik a felszín hidroxilálása és az ultrabolya sugárral (UV) történő kezelés. Hidrofil felszín létrehozása gyorsítja a csontintegráció kiala-

kulását, UV-kezelés pedig növeli a felszíni energiát és elősegíti a fehérjék megtapadását [23, 37].

### Jövőbe mutató vizsgálatok, lehetőségek a csontintegráció tökéletesítésére

Napjainkban az implantátumok felszínét befolyásoló vizsgálatok két jelentősebb irányvonalat követnek. Az egyik a felszín különböző anyagokkal történő bevonása, a másik pedig új felszín kialakítása meghatározottan elrendezett nanoszintű  $\text{TiO}_2$  képződényekkel (nanocsöves titán), illetve e kettő kombinációja.

#### 1. Felszíni bevonatok módosítása:

- a) Hidroxiapatit és nanoösszetételű bevonatok kialakítása


A hidroxiapatit biológiailag stabil kalcium-foszfát és a csontintegráció során a szerves mátrix mineralizáció-

ját segíti. Az eddigi eredmények ellentmondások. Egyes vizsgálatok nem írnak le különbséget a kezelt és kezeletlen felszínnek között [32].


- b) Növekedési faktorok felvitele a felszínre. Ide tartozik a PDGF, TGF- $\beta$ , és a fibroblaszt növekedési faktor (FGF) felvitele. A TGF- $\beta$  családba tartoznak az 1965-ben leírt csontmorfogenetikus fehérjék. Mindhárom csoportot érintő vizsgálatok egyöntetűen kedvezőbb eredményeket mutatnak nem kezelt felszínhez képest.
- c) Extracelluláris mátrix (ECM) fehérjékkel történt felületkezelés  
A csontintegráció proliferációs szakaszában a fibroblasztokat a fibroblaszt növekedési faktor (FGF) serkenti az extracelluláris mátrixfehérjék kiválasztására (pl. kollagén, fibronectin, proteoglikánok). Az ECM segíti az oszteoblasztok megtapadását a felszínen.
- d) Peptidekkel történő kezelés A rövid aminosavláncokból kialakított biomolekulák segítik a szöveti sejtek megtapadását a baktériumokkal szemben, emellett elősegítik az oszteoblasztok proliferációját. Egyelőre csak preklinikai vizsgálatok történtek.
- e) Hírvívó fehérjék felvitele a felszínre. A csont remodeling folyamán az oszteoklasztok hírvívó anyagot (szklerosztin) termelnek, amely gátolja az oszteoblasztok tevékenységét. Szklerosztin antitestek szisztémás bevitelével patkányokon fokozott csontképződést értek el. Ígéretes bevonatnak tűnik.
- f) Gyógyszerekkel történő felületkezelés. A biszfoszfónátok gátolják az oszteoklasztok tevékenységét, ezáltal hozzájárulnak a csont mennyiségének növeléséhez. Biszfoszfónát (zolendronát) felhordása implantátum felszínre magasabb csont-implantátum kapcsolat és nagyobb stabilitást eredményezett patkányokon. Hasonló eredményeket értek el 16 páciens esetében. Jelentősen nagyobb mechanikai rögzülést tapasztaltak, amelyet rezonancia frekvencia analízissel igazoltak.
2. Nanocsöves elrendezésű  $\text{TiO}_2$   
1991-ben írták le először a sokatomos szénmoleku-

lák (fullerének) nanocsöves elrendeződését, mely azóta az anyagtudományi kutatások középpontjában áll. A fullerének legalább hatvan atomból állnak, szabályos zárt szerkezetet képeznek és ezáltal sajátos anyagfajlagosságokat nyernek. Amennyiben a zárt szerkezet csöves elrendeződést nyer (nanocső), úgy a csövecskék térbeli elrendeződésének megváltoztatása a fullerént tartalmazó anyag tulajdonságainak hangolását teszi lehetővé. Sajátos elektrokémiai tulajdonsága, nagy felületi energiája, valamint szilárdsága miatt számos ipari felhasználásra ad lehetőséget. A nanocsöves elrendezés nemcsak szénmolekulákkal, hanem más anyagokkal is létrehozható. Biológiai szempontból a legnagyobb jelentősége a titán-oxidból ( $\text{TiO}_2$ ) kialakított nanocsöves szerkezetnek van. Ezeknek a legelterjedtebb kialakítása úgy történik, hogy egy sima, elektropolírozott felszínre néhány mikrométeres nanocsöveket visznek fel anodizációs eljárással. Ez a felépítés sajátos elektromos, kémiai és biológiai hatásokat eredményez, amelyek a csövek elrendezésével megváltoztathatók, hangolhatóak. 2007-ben kezdett vizsgálatsorozat arra derített fényt, hogy a különböző szöveti sejtek a legerősebben akkor kötődnek a felszínhez, ha a csövek mérete 15 nm körüli. A csövek méretének 100 nm-re történő módosítása azonban ugyanezen sejtek apoptózisát idézte elő. A csövecskék elrendeződésének megváltoztatásával befolyásolható a felszín hidrofilitása, antibakteriális hatása és felületi energiája is. A nanocsövek belső ürege hordozó felületként is szolgálhat, amelybe például ezüstszemcséket juttatva az antibakteriális hatás fokozható, hidroxipatitot juttatva pedig a csontosodás kezdeti szakasza gyorsítható (4. ábra) [27].

A nanocsöves szerkezet irodalma szerteágazó. Implantológiai szempontból a felhasználhatóság számos kérdést tartogat. 2016-ban az eddigi kutatások eredményeit, a nanocsöves szerkezet implantológiai felhasználhatóságát és a felület reprodukálhatóságát



4. a, b ábra: Nanocsöves felület Grade2 titánkorongokon (25000 és 50000-szeres nagyításban)



gát összegezte egy Európai Unióra kiterjedő multicentrikus vizsgálatosorozat, a NanoTi projekt. A vizsgálat végső következtetései alapján a nanotubuláris felszín biokémiai tulajdonságai (hidrofilitás, szöveti sejtek megtapadása, antibakteriális hatás, csont-implantátum kapcsolat) jobbak a napjainkban általánosan használt implantátumfelszíneknél. A klinikai vizsgálatok azonban még váratnak magukra. A NanoTi projektben a Budapesti Műszaki Egyetem is részt vett és kifejlesztettek egy olyan (nanobarázdált) felszínt, amelyben a nanocsövek helyett csőszerű bemélyedéseket képeztek az elektropolírozott felszínen. Ezen felszín alapvető tulajdonságai a nanocsöves felszínnel hasonló értékeket mutattak, azonban a felület fizikai ellenállóképessége (kicsavarási teszt) jelentősen jobbnak mutatkozott [35].

### Összefoglaló

A fogászati implantátumok felületmorfológiájának kutatása az elmúlt évtizedben jelentős változáson esett át. A mechanikailag megmunkált felszín egészen a kilencvenes évekig a leggyakrabban alkalmazott kialakítás volt. Bebizonyosodott, hogy a felszín további (mikroszintű) módosítása (pl. homokfúvás, savval maratás, részecskeszórás) hozzájárul a gyorsabb és teljesebb csontintegrációhoz. A napjainkban használatos implantátumok legnagyobb része ilyen módon kezelte.

Több olyan tényező is van, amelyek szükségessé teszik a 60-70%-osnál nagyobb BIC kialakítását, a csontintegráció gyorsabb és baktériumoktól védettebb lezajlását. Ezek közé tartozik a rizikópáciensek számának növekedése (diabetes mellitus, biszfoszfonát terápia, sugárkezelés), a periimplantitis és a terjedő antibiotikum rezisztencia emelkedett száma. Az implantátumok felszínének nanoszintű módosításával és új típusú bevonatok alkalmazásával tovább növelhető a szöveti sejtek megtapadása, fokozható a csontosodás és csökkenthető a mikrobák megtapadása.

A napjainkban használatos implantátumfelszín kialakításának eljárásai elsősorban a mikrométeres tartományban történnek. Létrehoznak nanométeres módosításokat is, azonban ezek véletlenszerűen vannak jelen egy adott felszínen. A felszínre felhordott bioanyagok pedig nem mutattak magas fizikai ellenállóképességet.

Az elmúlt évek kutatásai alapján nyilvánvalóvá vált, hogy a nanocsöves  $TiO_2$  szerkezet kedvezőbb felületi tulajdonságokkal rendelkezik a mikrokezelt felszínhez képest és lehetővé teszi különböző bioanyagok, gyógyszerek integrálását a felületbe. A nanocsöves szerkezetű  $TiO_2$  preklinikai vizsgálatok alapján a mikrokezelt felszínnel megegyező vagy annál jobb eredményt mutatott, hasonlóan a magasabb fizikai ellenállást mutató nanobarázdált felszínhez. Könnyű kialakíthatósága, antibakteriális tulajdonsága és a biológiai hatások hangolhatósága ígéretes felületkezelési eljárásá teszi.

### Irodalom

1. ABRAHAM CM: A brief historical perspective on dental implants, their surface coatings and treatments. *Open Dent J.* 2014; 8: 50–55.
2. ALBREKTSSON T, WENNERBERG A: Oral implant surfaces: part 1-review focusing on topographic and chemical properties of different surfaces and in vivo responses to them. *Int J Prosthodont.* 2004; 17: 536–544.
3. ALBREKTSSON T, JACOBSSON M: Bone-metal interface in osseointegration. *J Prosthet Dent.* 1987; 57: 597–607.
4. BRANEMARK PI, ADELL R, BREINE U, HANSSON BO, LINDSTROM J, OHLSSON A: Intra-osseous anchorage of dental prostheses: I. Experimental studies. *Scand J Plast Reconstr Surg.* 1969; 3: 81–100.
5. BRANEMARK PI, ADELL R, ALBREKTSSON T, LEKHOLM U, LUNDKVIST J, ROCKLER B: Osseointegrated titanium fixtures in the treatment of edentulousness. *Biomaterials.* 1983; 4: 25–28.
6. BONFANTE EA, GRANATO R, MARIN C: Biomechanical testing of microblasted, acid-etched/microblasted, anodized, and discrete crystalline deposition surfaces: an experimental study in beagle dogs. *Int J Oral Maxillofac Implants.* 2013; 28: 136–142.
7. BUSER D, JANNER SFM, WITTNEBEN JG, BERGER U, RAMSEIER CA, SALVI, GE: 10-Year survival and success rates of 511 titanium implants with a sandblasted and acid-etched surface: a retrospective study in 303 partially edentulous patients. *Clin Implant Dent Relat Res.* 2012; 14: 839–851.
8. CHRACANOVIC BR, ALBREKTSSON T, WENNERBERG A: Reasons for failures of oral implants. *J Oral Rehabil.* 2014; 41: 443–476.
9. COELHO PG, JIMBO J, TOVAR N, BONFANTE, EA: Osseointegration: hierarchical designing encompassing the micrometer, micrometer, and nanometer length scales. *Dent Mater.* 2015; 31: 37–52.
10. COLLAERT B, WIJNEN L, DE BRUYN H: A 2-year prospective study on immediate loading with fluoride-modified implants in the edentulous mandible. *Clin Oral Implants Res.* 2011; 22: 1111–1116.
11. DOHAN EHRENFEST DM, COELHO PG, KANG BS, SUL YT, ALBREKTSSON T: Classification of osseointegrated implant surfaces materials, chemistry and topography. *Trends Biotechnol.* 2010; 28: 198–206.
12. ESPOSITO M, DOJCINOVIC I, GERMON L, LÉVY N, CURNON R, BUCHINI S, PÉCHY P, ARONSSON BO, et al.: Safety and efficacy of a biomimetic monolayer of permanently bound multi-phosphonic acid molecules on dental implants: 1 year post-loading results from a pilot quadruple-blinded randomised controlled trial. *Eur J Oral Implantol.* 2013; 6: 227–236.
13. GOMEZ-DE DIEGO R, MANG-DE LA ROSA MR, ROMERO-PEREZ MJ, CUTANDO-SORIANO A, LOPEZ-VALVERDE-CENTENO A: Indications and contraindications of dental implants in medically compromised patients: update. *Med Oral Patol Oral Cir Bucal.* 2014; 19: 483–489.
14. GUIDA L, OLIVA A, BASILE MA, GIORDANO M, NASTRI L, ANNUNZIATA A: Human gingival fibroblast functions are stimulated by oxidized nano-structured titanium surfaces. *J Dent.* 2013; 41: 900–907.
15. JOÓB-FÁ, KARACS A, PETŐ G, KÖRMÖCI K, BOGDÁN S, HUSZÁR T: Effects of a Nano-structured Surface Layer on Titanium Implants for Osteoblast Proliferation Activity. *Acta Politechnica Hungarica.* 2016: 7–25.
16. JOÓB-FÁ, DIVINYI T, KARACS A, KONCZ S, PETŐ G, SÜLYOK L: Lézerrel felületkezelt dentális implantátumok túlélési és sikerességi rátájának vizsgálata. *Fogorvosi szemle.* 2015; 108: 75–80.
17. JOÓB-FÁ, DIVINYI T, HUSZÁR T, NAGY P, PAMMER D, BOGNÁR E: A fogászati implantátumok felületkezelésének csontintegrációra kifejtett hatásának új, kvantitatív mérési lehetőségei klinikai esetek kapcsán. *Fogorvosi szemle.* 2014; 107: 59–66.
18. JUNKER R, DIMAKIS A, THONEICK M, JANSEN JA: Effects of implant surface coatings and composition on bone integration: a systematic review. *Clin Oral Implants Res.* 2009; 20 Suppl 4: 185–206.
19. KISS G, SEBŐK B, SZABÓ PJ, JOÓB JÁ, SZABÓ Gy: Surface analytical studies of maxillofacial implants: influence of the pre-operative treatment and the human body on the surface properties of retrieved implants. *J of Craniofac Surg.* 2014; 25: 1062–1067.

20. LE GUEHENNEC L, SOUEIDAN A, LAYROLLE P, AMOURIQ Y: Surface treatments of titanium dental implants for rapid osseointegration. *Dent Mater.* 2007; 23: 844–855.
21. MARIN C, GRANATO R, SUZUKI M, GIL JN, JANAL MN, COELHO, PG: Histomorphologic and histomorphometric evaluation of various endosseous implant healing chamber configurations at early implantation times: a study in dogs. *Clin Oral Implants Res.* 2010; 21: 577–583.
22. MENDONC G, MENDONC DBS, ARAGAO FJL, COOPER LF: Advancing dental implant surface technology – from micron – to nanotopography. *Biomaterials*, 2008; 29: 3822–3835.
23. MINAMIKAWA H, et al.: Photofunctionalization increases the bioactivity and osteoconductivity of the titanium alloy Ti6Al4V. *J Biomed Res.* 2014; 102: 3618–3630.
24. NAGY P, JOÓB-FÁ, SCHINDLER Á, PAMMER D, BOGNÁR E: Fogászati implantátumok felületkezelése. *Biomechanica Hungarica*, 2014: 42–49.
25. NAGY R, SZÜCS A, RUSZIN T, JOÓB FÁ: A rheumatoid arthritis a szájsebészet és implantológiai ellátásban a szakirodalom alapján. *Fogorvosi szemle*, 2017; 110: 3–6.
26. RIGOLIN MSM, DE AVILA ED, BASSO FG, HEBLING J, DE S COSTA CA, MOLLO JUNIOR FA: Effect of different implant abutment surfaces on OBA-09 epithelial cell adhesion. *Microsc Res Tech.* 2017; 80: 1304–1309.
27. SALOU L, HOORNAERT A, STANOVICI J, BRIAND S, LOUARN G, LAYROLLE P: Comparative bone tissue integration of nanostructured and microroughened dental implants. *Nanomedicine*, 2015; 10: 741–751.
28. SCHENK RK, BUSER D: Osseointegration: a reality. *Periodontol.* 1998; 17: 22–35.
29. SCHWARTZ Z, NASAZKY E, BOYAN BD: Surface microtopography regulates osteointegration: the role of implant surface microtopography in osteointegration. *Alpha Omegan.* 2005; 98: 9–19.
30. SEBŐK B, KISS G., SZABÓ P J., RIGLER D, MOLNÁR ML, DOBOS G, RÉTI F, SZŐCS H, JOÓB-FÁ, BOGDÁN S, SZABÓ GYÖRGY: SEM and EDS investigation of a pyrolytic carbon covered C/C composite maxillofacial implant retrieved from the human body after 8 years. *J Mater Sci Mater Med.* 2013; 24: 821–828.
31. SHIBATA Y, TANIMOTO Y: A review of improved fixation methods for dental implants-part I: surface optimization for rapid osseointegration. *J Prosthodont Res.* 2015; 59: 20–33.
32. SMEETS A, HENNINGSEN A, JUNG O, HEILAND M, HAMMACHER C, STEIN JM: Definition, etiology, prevention and treatment of peri-implantitis – a review. *Head Face Med.* 2014; 10: 34–47.
33. SUL YT, BYON E, WENNERBERG A: Surface characteristics of electrochemically oxidized implants and acid-etched implants: surface chemistry, morphology, pore configurations, oxide thickness, crystal structure, and roughness. *Int Journal Oral Maxillofac Implants.* 2008; 23: 631–640.
34. WEBSTER TJ, EJIOFOR, JU: Increased osteoblast adhesion on nanophases metals: Ti, Ti6Al4V, and CoCrMo. *Biomaterials*, 2004; 25: 4731–4739.
35. WESZL M, TÓTH K L, KIENTZL I, NAGY P, PAMMER D, PELYHE L, VRANA NIHAL E, SCHARNWEBER D, WOLF-BRANDSTETTER C, JOÓB-FANCSALY Á, BOGNÁR E: Investigation of the mechanical and chemical characteristics of nanotubular and nano-pitted anodic films on grade 2 titanium dental implant materials. *Mater Sci Eng C Mater Biol Appl.* 2017; 78: 69–78.
36. WILMOWSKY C, MOEST T, NKENKE E, STELZLE F, SCHLEGEL KA: Implants in bone – part II: research on implant osseointegration – material testing, mechanical testing, imaging and histoanalytical methods. *Oral Maxillofac Surg.* 2014; 18: 355–372.
37. ZOLLNER A, GANELES J, KOROSTOFF J, GUERRA F, KRAFFT T, BRAGGER U: Immediate and early non-occlusal loading of Straumann implants with a chemically modified surface (SLActive) in the posterior mandible and maxilla: Interim results from a prospective multicenter randomized-controlled study. *Clin Oral Implants Res.* 2008; 19: 442–450.

KOPPÁNY F

**The influence of the surface morphology of dental implants on bone integration***Summary Report*

Surface morphology of dental implants is one of the Bränemark osseointegration conditions formulated in the eighties. In the past couple of decades – as in many other areas within oral implantology – significant changes have taken place. It is perhaps the most intensive area in the field of basic research, according to the Internet search portals, there are at least one or two new scientific papers a day on this topic. Domestic research is also significant. In a number of scientific workshops several research projects are running in cooperation with experts from the industry and technology. There are countless publications, lectures, and Ph.D. works from the study material on the surface of the implants. The author's aim was to summarize the past and present of the subject and point out the lines of future research.

**Keywords:** surface morphology, osseointegration, surface modification

Szegedi Tudományegyetem, Fogorvostudományi Kar, Fogpótlástani Tanszék\*  
 Szegedi Tudományegyetem, Fogorvostudományi Kar, Parodontológiai Tanszék\*\*

## Gondolatok az egybeöntött vagy szóló koronák alkalmazása közötti választásról

*Irodalmi áttekintés*

DR. RADNAI MÁRTA\*, DR. GORZÓ ISTVÁN\*\*

A fogpótlások készítése során többször kell eldönteni, hogy egymás melletti fogakra szóló koronák készüljenek, vagy a fogakat foglaljuk merev egységbe a koronákkal. Bizonyos szituációkban szükséges a fogak sínezése, azonban ez problémássá teheti az interdentális tér megfelelő tisztítását. Egybeöntött koronák csak alapos megfontolás után készíthetők, betartva a parodontálgigiéniai szempontokat. Ellenkező esetben a betegek nem képesek az interdentális tér tisztítására, aminek gingivitis, későbbiekben parodontitisz lehet a következménye. A fogak csiszolásakor, a lenyomatvételkor, a mintakészítéskor és a koronák mintázása során is figyelembe kell venni az egyéni fogmorfológiát és ezzel biztosítani az interdentális tér anatómikus kialakítását akár szóló korona, akár egybeöntött koronák készülnek. A szerzők összefoglalják a sínezéskor fontos szempontokat.

*Kulcsszavak:* Egybeöntött koronák, interdentális tér, foghúsmaszk, sínezés

Különböző típusú fogművek tervezésekor felmerül a kérdés, szükséges-e, célszerű-e, előnyös-e vagy éppen káros szomszédos pillérfogak összekötése, vagyis sínezése, miközben ép vagy gyulladásmentes a fogágy. Vannak olyan szituációk, amikor ez elengedhetetlen, például foghiány esetében hidak készítésekor, ha a pillérek számának növelése (extenziós híd) szükséges [4], vagy csúsztatóval elhorgonyzott részleges lemezes műfogsor készül. Más esetekben megfontolás tárgyát képezi, érdemes-e, előnyös-e, ha a fogakat merev egységbe foglalunk például híddal vagy egybeöntött koronákkal [9]. Különösen egymás mellett álló fogak esetében merül fel a kérdés, javítunk-e a fogmű tartósságán, esztétikumán, illetve a pillérfogak és azokat körülvevő fogágy állapotán a szomszédos fogak összekötésével.

Az irodalomkeresés PubMed adatbázisban történt a „splinting teeth” keresőszavakkal, amire 22 találatot kaptunk. Ezek közül 6 cikk implantátumokkal és nem fogakkal foglalkozott, 4 traumás esetekkel, 3 parodontálisan károsodott fogakkal, a többi közlemény nem angol nyelven íródott, vagy olyan régi volt, hogy nem volt elérhető számunkra. Ezért a keresést igen különböző kulcsszavakkal folytattuk és így választottuk ki az irodalomjegyzékben felsorolt, a fogpótlástani vonatkozású közleményeket.

A közleményben áttekintést nyújtunk az egybeöntött koronák alkalmazásának előnyeiről és hátrányairól, részben irodalmi adatok, részben saját klinikai tapasztalataink alapján.

A sínezés olyan eszköz vagy megoldás, ami korlátozza vagy megszünteti a fogak mozgását, megelőzi az elvándorlást, elmozdulást. Két vagy több fog merev egységgé való összekötése, egységbe foglalása rögzített vagy kivehető eszközzel vagy fogpótlással (*Dental splinting*) [23].

A sínezés fontos része különböző terápiás folyamatoknak, főként a parodontálisan érintett fogak esetében, vagy sérülések kapcsán. Jelen közleményben kizárólag a fogpótlások vagy esztétikai célból készített (pl. abradált, rövid fogak esetén) sínezésre koncentrálnak. A következő mondatok ugyan parodontális betegségekre vonatkoznak, de helytállóak minden esetben: *„Used correctly, periodontal splinting can greatly improve the comfort, prognosis & outcome for a patient with serious periodontal disease. But used incorrectly, splinting can cause further deterioration in periodontal health.”* *„Helyesen használva a parodontális sínezést, az nagymértékben javítja a beteg komfortját, a fogak prognózisát és a kezelés sikerességét. Azonban, ha helytelenül alkalmazzuk, akkor a parodontális állapotot tovább rontja”* [12]. Az idézet második mondatából következik az is, hogy a helytelenül (alapos indikáció nélkül, nem megfelelő eszközökkel és/vagy módon) alkalmazott sínezés az egészséges fogágyra is káros hatással lehet.

A gyakorlati tapasztalatok azt mutatják, hogy olyankor is találkozzunk egybeöntött koronákkal, amikor azok készítése nem tűnik indokoltnak. Különösen olyankor okoz ez problémát, amikor pl. a beteg nem tudja eldönteni,



hogy több korona alatt melyik foga is fájdalmas, vagy egy fog eltávolítása miatt több egymás melletti koronát kell eltávolítani fogakról, és ideiglenes koronákat készíteni pl. egyetlen fog endodonciai kezelésének idejére, vagy egyetlen koronáról lepattan a kerámia leplezés egy része és hosszú távra szájbán nem javítható. A koronák átvágása után kiderülhet az is, hogy szinte ép, vagy kisebb tömással ellátott fogakra készültek az egybeöntött koronák. A szerzők véleménye szerint előfordulhat, hogy több fogat csak azért kötöttek össze, mert a fogorvos nem gondolta át alaposan, indokolt-e egyben kérni szomszédos fogakra koronákat, vagy a kommunikáció nem volt pontos a rendelő és a laboratórium között.

Az egybeöntött koronák tulajdonképpen sínezik a fogakat. A sínezés céljai általában a funkciók és a beteg komfortjának javítása, a gyógyulás (parodontológiai, sebészi kezelés közben/után) elősegítése, a terhelés egyenletes, axiális irányú elosztása az összekötött fogakon/implantátumokon, az egyes fogakra jutó terhelés csökkentése, a fogív épségének megőrzése/helyreállítása a kontaktpontok helyreállításával, az antagonista nélkül maradt fogak kiemelkedésének megelőzése, a funkcionális stabilitás helyreállítása, a fogpótlás retenciójának fokozása [6].

### A sínezés formái a protetikai terápia során

*Primér vagy direkt sínezésről* beszélünk hidak, egybeöntött koronák, adhezív sínek, merevítőrúd/stég és szálerősítésű kompozit sín (ha fogat is pótol) alkalmazásakor. *Szekundér vagy indirekt sínezés* alatt értjük a kivehető fémlemez fogsor készítését a sínezendő fogakon kapcsolatokkal, a teleszkópos, gömbretenciós, lokátoros fogsorokat és a kivehető síneket [21].

A primér sínezés előnyei, hogy nagyobb a stabilitás, erősebb a kapcsolat a fogak között, kevesebb foganyag-eltávolítással jár, mint a teleszkópkoronák készítése, feltéve, hogy a fogak tengelyállása optimális. Jelentős hátrány azonban, hogy elősegíti a plakkakkumulációt, mivel nehezebben tisztíthatók az approximális felszínek. A szájhygiéna fenntartása a betegek számára komoly nehézségbe ütközhet, külön tanítást és kezűgyességet is igényel. A klinikai tapasztalat azt mutatja, hogy az interdentalis papilla számára sokszor nem elegendő a hely, ezért is képtelen a beteg a koronák approximális felszínét tisztítani, ennek következménye lehet előbb utóbb ínygyulladás, tasakképződés a fogak körül. Sokszor nem fér el az interdentalis kefe, vagy még a Superfloss sem.

Egyes szerzők véleménye szerint, ha megszűnik a fog fiziológias mozgása terhelésre, akkor az inaktivitás miatt ankilózis alakulhat ki [15, 21].

További hátrány, hogy bármilyen kariológiai, endodonciai, parodontológiai, sebészi vagy technikai (lepattanó kerámialeplezés) probléma megoldása nehezebb, sokszor nem is lehetséges a koronák eltávolítása nélkül. A szekundér sínezés előnyösebb higiéniai szempontból és a műfogsor vagy más felépítmény egyszerűbben

módosítható biológiai, funkcionális vagy technikai probléma, esetleg fog elvesztés esetében.

### Egybeöntött koronák készítése

Egybeöntött korona indokolt lehet, ha a pillérfogaknak kicsi a klinikai koronája, a fog/ak gyökértömöttek vagy kivehető fogpótlást kell elhorgonyozni rajtuk. Csúsztató készítésekor rendszerint nem kerülhet el egymás melletti fogak összekötése koronákkal. A kisméretű, rövid klinikai korona sebészileg meghosszabbítható, ha ép a parodontium és megfelelően hosszú a gyökér, elegendő szélességű feszes íny van, és nem sérül a szomszédos fog parodontiuma [26]. Másik lehetőség a tervezett korona retenciójának növelésére a gyökérkezelés és csap behelyezése, valamint az ortodontiai módszerrel történő klinikai koronameghosszabbítás [8]. A sikeres előzetes kezelés után már készíthető szülő korona.

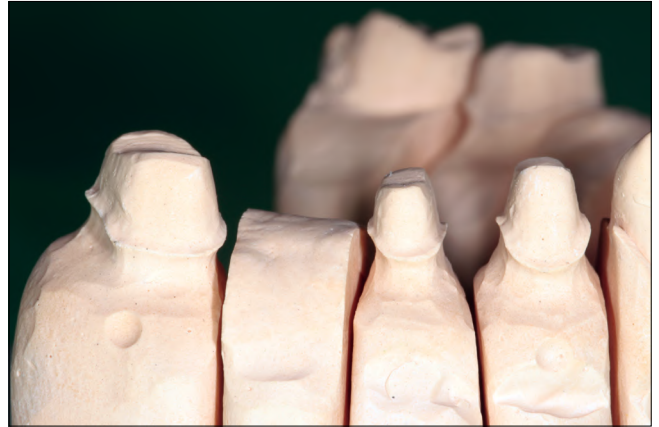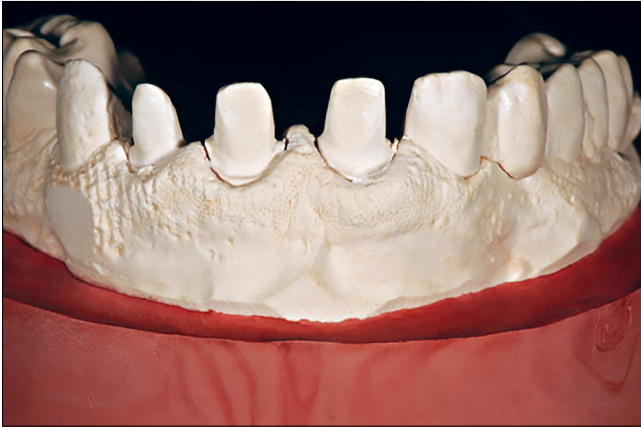Sillness és mtsai (1974) szerint extenziós híd esetében csak akkor célszerű a főpillér melletti fogat bevonni az elhorgonyzásba (vagyis egybeöntött koronákat készíteni), ha nem szubgingivális a korona széle, ugyanakkor elég tág interdentalis tér kialakítására van lehetőség a szájhygiéna biztosításához, ellenkező esetben inkább tekintsünk el a további pillér bevonásától, ha egyébként forgatónyomaték nem lépne fel a hídon [19].

### Preparálás

Ha mindenképp szükséges egymás melletti fogakra koronákat készíteni, a fogak preparálásakor már gondolni kell a készítendő korona falvastagságára nem csak az okkluzális, hanem a bukkális, orális és az approximális felszíneken is [3]. A fémkerámia koronák vázának vastagsága 0,3–0,4 mm, amire még 0,8–1,2 mm leplezés kerül [16]. Egemás melletti koronák készítésekor ez 2,2–3,2 mm helyigényt jelent. Tisztán kerámia koronák helyigénye is hasonló [17]. A fogakat javasolt vállasan előkészíteni, ha a fog formája és mérete ezt pulpakárosodás veszélye nélkül megengedi és a retenció és ellenállási forma is biztosítható. Preparálásakor a szemünk becsaphat bennünket, ne felejtjük el, hogy a két csiszolt fog közé két koronát készít a technikus. Ellenőrizzük a két fog közötti távolságot méréssel, pl. parodontológiai szondával vagy tanulmányi minta készítése után mérőeszközzel. A tangenciális preparálás rendszerint nem biztosít elegendő helyet az ínyszél közelében a fémkerámia vagy a kerámia korona készítéséhez.

### Lenyomatvétel, mintakészítés

A precíziós lenyomatvétellel pontosan le kell mintázni a preparálási határokat természetesen a fogak approximális felszínén is. A precíziós mintakészítés közben a szekciózás során az interdentalis papilla eltűnik a min-



1. kép: A precíziós lenyomat kiöntése után a marginális ínyszél lefutása és az interdentalis papilla formája, mérete egyértelműen látszik (A). Szekciózás során eltűnnek a „lágyszemek” a gipszmintáról (B).

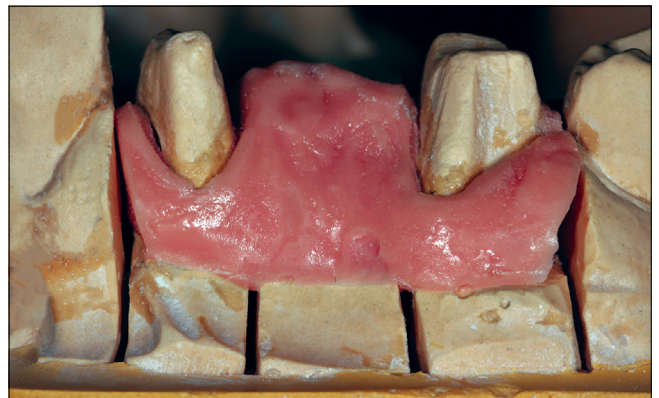táról (1. a, b kép). A papilla méretét és formáját a foghúsmaszk alkalmazásával tudja a fogtechnikus megőrizni. Tekintettel arra, hogy a csonkelőkészítéskor szulcusztágítást végez a fogorvos, legpontosabb akkor lesz a papilla formája a mintán, ha a koronavázakkal szituációs lenyomatot készítünk a vázpróba alkalmával és ennek alapján készíti a technikus a foghúsmaszkot (2. kép).

### A koronák mintázása

El kell kerülni a túl széles és/vagy túl hosszú összekötő részt az egyben készülő koronák approximális oldalán, mivel ez csökkenti az interdentalis teret, sőt a papilla kompresszió alá is kerülhet [11]. A koronák viaszmintázatainak készítésekor figyelni kell az approximális kontaktterület helyére és méreteire [18]. Teljes kerámia-koronákat összekötő terület nagyságára vonatkozó ajánlásokat [14] is figyelembe kell venni a készítéskor. Ha nincs elegendő hely, akkor fémkerámia koronák készíthetők, az approximális részeken csak fém alkalmazásával. Ez a lehetőség esztétikailag fontos területen azonban nem elfogadható. Itt a fogakból kell többet elcsiszolni. A kontaktpontok, illetve kontakt terület mérete ismert [20], ezt azonban a technológiai követelmények sokszor felülírják, ennek következményeivel számolni kell. A fogak approximális felszíne nem domború, hanem a kontaktponttól gingiválisan inkább egyenes, ezt a formát kell követni a fogműnek is [7, 18], akkor megmarad a szükséges tér a papilla és a korona tisztítása számára.

### Beragasztás

A kész egybeöntött koronák beragasztása is hordoz magában kockázatot. Ha a ragasztó maradványait nem sikerül maradéktalanul eltávolítani, annak is a fogágy gyulladása lesz a következménye. Jó módszer a cement eltávolításához, ha fogselymet vagy sebészi fonalat hurkolunk át a koronák között a ragasztás előtt, majd a ce-



2. kép: Foghúsmaszk alkalmazásával megőrizhető a lágyszemek morfológiája a mintán.

ment kötése után az oro-vesztibuláris irányban húzogató és szonda segítségével könnyen el lehet távolítani a ragasztóanyagot. Vizsgálni kell, nehogy a korona belvilágába kerüljön a fonal, mert az megakadályozná a cement egyenletes eloszlását a teljes belső felszínen, illetve azt is, hogy a korona a helyére kerüljön [13].

### Tisztítás

A szülő koronák készítésének elsősorban a parodontium egészsége szempontjából van előnye, de ez esztétikailag is előnyösebb. A szülő koronák könnyebben tisztíthatók (feltételezve a megfelelő approximális formát) fogselyemmel vagy interdentalis kefével [25, 10], amennyiben a korona kontúrja megfelelő [24].

Ezzel ellentétben az egybeöntött koronák és a hidak esetében az interdentalis tér tisztítására speciális, merevebb végű fogselyem (Superfloss, Curaprox) alkalmazandó. Ez utóbbi használatát sok beteg nehezen tanulja meg, és néhány próbálkozás után abba is hagyja, főleg, ha nehézségekbe ütközik. Az interdentalis kefe használata egyszerűbb, de ahhoz rendszerint nincs

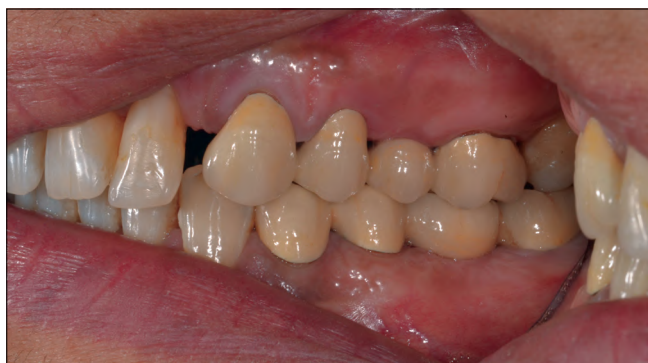elegendő hely. A plakkakkumulációnak előbb utóbb kariesz vagy ínnyulladás és tasakképződés, csontlebonthatóság lesz a következménye. Ezt a szakirodalomban fellelhető adatok is alátámasztják. Több vizsgálat is azt mutatta, hogy a szülő koronák alatt kevésbé fordul elő kariesz [1].

A koronakészítéskor még élő pulpa elhalásának gyakoriságát vizsgálták Cheung és mtsai [2] és úgy tapasztalták, hogy a szülő fémkerámia koronák alatti fogak túlélési aránya szignifikánsan jobb, mint a hídpilléreké. Magyarozatként felmerült, hogy a fogak párhuzamosítása érdekében több foganyag elvétele szükséges. Egy metaanalízis alapján szülő koronák esetében csak 3%-ban volt szükséges endodontiai kezelés, hídpillérek esetében viszont 11%-ban [5], tehát azoknak a fogaknak a túlélési aránya volt jobb, amelyekre szülő koronák készültek, és nem a hídpilléreké.

### Megbeszélés

A szerzők véleménye szerint minden esetben alaposan meg kell gondolni, valóban szükséges-e egymás mellett álló fogakat egybeöntött koronákkal összekötni. A meglévő fogak klinikai koronájának mérete, formája (biztosít-e elegendő retenciót), parodontológiai, endodontiai állapota és a tervezett pótlás fajtája határozza meg, mikor célszerű egymás mellett fogakra egyben készíteni koronákat.

Az egybeöntött korona készítése előtt az előnyöket és a hátrányokat mérlegelve az adott esetben optimális megoldásra kell törekedni. Ha az interdentalis tér kialakításának követelményei nem valósulnak meg koronák vagy tömések, inlayk készítésekor annak sokszor parodontális betegség és/vagy kariesz a következménye. Mindkét folyamat oka a plakk felhalmozódása a nehezen vagy egyáltalán nem tisztítható felszíneken. A fogak pótlásakor többek között fontos az interdentalis felszínnek és tér precíz kialakítása, a hely biztosítása a papilla számára [22], és ez a fogorvos felelőssége (3. kép). Hiába próbáljuk megtanítani a beteget a tisztításhoz szükséges eszközök rendszeres használatára, ha a nem megfelelő fogorvosi és/vagy fogtechnikai munka miatt az lehetetlen vagy nehézkes.



3. kép: Megfelelően tágas interdentalis tér a koronák mellett.

**Anyagi támogatás:** A szerzők nem részesültek anyagi támogatásban a cikk írásához.

**Érdekeltségek:** A szerzőknek nincsenek érdekeltségeik.

### Szerzői munkamegosztás:

Dr. Radnai: A szakirodalom összegyűjtése, a közlemény megszövegezése

Dr. Gorzó: A közlemény tartalmi ellenőrzése, végleges forma kialakítása

### Irodalom

- BRIGGS P, RAY-CHAUDHURI A, SHAH K: Avoiding and managing the failure of conventional crowns and bridges. *Dent Update*. 2012; 39: 78–80., 82–84.
- CHEUNG GS, LAI SC, NG RP: Fate of vital pulps beneath a metal-ceramic crown or a bridge retainer. *Int Endod J*. 2005; 38: 521–530.
- CHRISTENSEN GJ: Frequently encountered errors in tooth preparations for crowns. *J Am Dent Assoc*. 2007; 138: 1373–1375.
- FÁBIÁN T, GÖTZ GY, KAÁN M, SZABÓ I: *A fogpótlástan alapjai*. Semmelweis Kiadó, Budapest, 2001, 146.
- GOODACRE CJ, BERNAL G, RUNGCHARASSAENG K, KAN JY: Clinical complications in fixed prosthodontics. *J Prosthet Dent*. 2003; 90: 31–41.
- JAIN S: Tooth splinting: An Update. *Heal Talk*. 2013; 03: 38–39.
- JAMESON LM, MALONE WF: Crown contours and gingival response. *J Prosthet Dent*. 1982; 47: 620–624.
- JOHNSON GK, SIVERS JE: Forced eruption in crown-lengthening procedures. *J Prosthet Dent*. 1986; 56: 424–427.
- KATHARIYA R, DEVANOORKAR A, GOLANI R, SHETTY N, VALLAKATLA V, BHAT MY: To Splint or Not to Splint: The Current Status of Periodontal Splinting. *J Int Acad Periodontol*. 2016; 18: 45–56.
- LANG NP: Periodontal considerations in prosthetic dentistry. *Periodontol* 2000. 1995; 9: 118–131.
- LINKOW LI: Contact areas in natural dentitions and fixed prosthodontics. *J Prosthet Dent*. 1962; 12: 132–137.
- MOSEDALE RF: Current indications and methods of periodontal splinting. *Dent Update*. 2007; 34: 168–170., 173–174., 176–178.
- RADNAI M: *Részleges kivehető fogpótlások*. Medicina, Budapest, 2012, 139.
- RAIGRODSKI AJ, SALTZER AM: Clinical considerations in case selection for all-ceramic fixed partial dentures. *Pract Proced Aesthet Dent*. 2002; 14: 411–419.
- RAM D, COHENCA N: Therapeutic protocols for avulsed permanent teeth: review and clinical update. *Pediatr Dent*. 2004; 26: 251–255. 12.
- ROSENSTIEL SF, LAND MF, FUJIMOTO J: *Contemporary Fixed Prosthodontics*. (3rd ed.) Mosby, 2001; chapt. 9., 216.
- ROSENSTIEL SF, LAND MF, FUJIMOTO J: *Contemporary Fixed Prosthodontics*. (3rd ed.) Mosby, 2001; chapt. 11. 262.
- ROSENSTIEL SF, LAND MF, FUJIMOTO J: *Contemporary Fixed Prosthodontics*. (3rd ed.) Mosby, 2001; chapt. 18., 467–469.
- SILNESS J, OHM E: Periodontal conditions in patients treated with dental bridges. V. Effects of splinting adjacent abutment teeth. *J Periodontol Res*. 1974; 9: 121–126.
- STAPPERT CF, TARNOW DP, TAN JH, CHU SJ: Proximal contact areas of the maxillary anterior dentition. *Int J Periodontics Restorative Dent*. 2010; 30: 471–477.
- STRUB J: *Curriculum Prothetik*. (4th ed.) Quintessenz, 2011; 514.
- TAKEI HH: The interdental space. *Dent Clin North Am*. 1980; 24: 169–176.
- The Glossary of Prosthodontic Terms, 9th ed. *J Prosthet Dent*. 2017; 117 (5S): e1–e105. DOI: 10.1016/j.prosdent.2016.12.001.

24. WAERHAUG J: The interdental brush and its place in operative and crown and bridge dentistry. *J Oral Rehabil.* 1976; 3: 107–113.
25. WARREN PR, CHATER BV: An overview of established interdental cleaning methods. *J Clin Dent.* 1996; 7. (3 Spec No): 65–69.
26. WENNSTRÖM JN, ZUCHELLI G AND PINI PRATO G: Mucogingival therapy-Periodontal plastic surgery. in Lindhe J, Karrin T, Lang NP: *Clinical periodontology and implant dentistry.* (5th ed.) Blackwell Munksgaard, Oxford, 2008; Chapt. 44; 997–1008.

RADNAI M, GORZÓ I

### Thoughts on the use of splinted versus single crowns

#### *Literature review*

There are many cases when a dentist has to decide to prepare single crowns or to connect the abutment teeth. When missing teeth have to be replaced with fixed bridges there is no choice, abutment teeth must be connected. However teeth should be connected based only on careful consideration, because the crowns casted in one piece may decrease the interdental embrasure space and compress the interdental papilla. Therefore the periodontal aspects of crown preparation must be followed. During planning, tooth preparation, impression taking, model and crown preparation, and also during cementation the embrasure area must be respected and the proximal surfaces of the crowns has to imitate the original tooth morphology, and provide access for cleaning for the patient. Otherwise patients cannot clean the proximal surfaces of the neighbouring crowns and gingivitis, periodontitis may develop. The article summarises the problems of primary splinting and the guidelines to be kept in cases when two neighbouring teeth must be connected by crowns.

*Keywords:* ation, embrasure, interdental space, splinting teeth, crown prepa

MAGYAR FOGORVOSOK EGYESÜLETE

HUNGARIAN DENTAL ASSOCIATION



UNGARISCHE ZAHNÄRZTE-GESELLSCHAFT

ASSOCIATION DENTAIRE HONGROISE

## Közgyűlési meghívó

Közgyűlés összehívását kezdeményezzük, amelyre minden választásra jogosult „rendes” és „ifjúsági tag”-ot meghívunk.

*Közgyűlés ideje:*

**2019. május 10. (péntek)**  
**a szegedi Konferencia első napi programjának ebédszünetében**  
**(előreláthatólag 11:30)**

*Közgyűlés helyszíne:*

SZTE József Attila Tanulmányi és Információs Központ  
6722 Szeged, Ady tér 10.  
az ülésterem pontos helyszíne a szünetekben kerül kihirdetésre

*Napirendi pontok:*

1. Napirendi pontok elfogadása, jegyzőkönyvvezető és hitelesítők elfogadása
2. Előterjesztés alapszabály-módosításra
3. Elnökség beszámolója a 2018. évről
4. Pénzügyi beszámoló elfogadása
5. Elnökség 2019. évi munkaterve
6. Egyebek

Abban az esetben, ha az egyesület közgyűlése a fent meghirdetett időpontban nem határozatképes, akkor annak megismétlésére a napirendi pontok és a helyszín változatlansága mellett 30 perccel később, előreláthatólag 12.00-kor kerül sor. Ezen közgyűlés a megjelentek létszámára való tekintet nélkül határozatképes.

Megjelenésére számítva,  
üdvözlettel,

a MFE elnöksége

*Elnök:* Prof. Dr. Nagy Katalin  
tanszékvezető egyetemi tanár  
Szegedi Tudományegyetem  
Fogorvostudományi Kar

*Főtitkár:* Prof. Dr. Fejérdy Pál  
Semmelweis Egyetem  
Fogorvostudományi Kar

*E-mail:* info@mfe-hda.hu  
*Tel.:* +3670-9407798

*Bankszámlaszám:* OTP VIII. 11708001-20025782  
*Székhely:* 6720 Szeged, Dugonics tér 13.

## SymposiumSzeged

2019. május 9–11.



A Magyar Fogorvosok Egyesülete 2019. május 9–11-én Szegeden rendezi meg *Perspektívák a Paro-Implantológiában és a Komprehzív Fogászatban* című konferenciáját, számtalan nemzetközi szaktekintély részvételével. A konferencia nyolc országból érkező tizenegy világhírű előadója a fogászat számos területét képviseli a parodontológiától az esztétikai fogászatot át a fogszabályozásig. Az idei év a kettős nyitás jegyében két

különlegességet is tartogat: közönségünknek igyekszünk bemutatni, hogy a szakma távoli országokban milyen jellegzetességeket mutat. Előadóink csaknem fele Dél-Amerikából érkeznek, és egy méltán híres, meghívott előadót várunk Kínából.

A kétnapos tudományos továbbképzésenként 32 kreditpontra akkreditált eseményre online adhatják be jelentkezésüket a <http://www.symposiumszeged.com/hu/>





## PERSPEKTÍVÁK A PARO-IMPLANTOLÓGIÁBAN ÉS A KOMPREHENZÍV FOGÁSZATBAN

Szeged, 2019. május 10 – 11.



jelentkezési\_lap oldalon. A jelentkezést a konferencia helyszínén is megtehetik, ahol azonban gálavacsorára már nem válthatnak jegyet, elővételben igen hamar elfognak a patinás Hungi vigadóban megrendezett ünnepek asztalai.

A konferenciát megelőző napon, május 9-én két kiváló parodontológus professzor: Sofia Aroca és Massimo DeSanctis igen népszerű, 12 pontra akkreditált hands-on kurzust tart, valamint a dentálhigiénikus végzettségű kollégák és hallgatók jelképes összegért hallgathatják meg az egyesült államokbeli Trisha O’Hehir előadását, aki ezen szakterület kiváló amerikai képviselője és magas szintű oktatója.

A konferencia első napján adja át a Magyar Fogorvosok Egyesülete a Fogorvosi Szemle fiatal szerzőinek hirdetett Körmöczi-pályadíjat, a Bánóczy-Jolán emlékérmét és jutalmát, valamint az NSK kutatásokat finanszírozó pályázatának díjait, és ezen a napon rendezi meg a MFE éves közgyűlését.



Látogasson el a konferencia weboldalára: <http://www.symposiumszeged.com/hu> és kedvelje Ön is Facebook-oldalunkat: <https://www.facebook.com/SymposiumSzeged/>. Sok szeretettel hívjuk és várjuk májusban Szegeden!

*Prof. Dr. Nagy Katalin*  
a konferencia elnöke,  
a Magyar Fogorvosok Egyesületének elnöke

[www.symposiumszeged.com](http://www.symposiumszeged.com)

**Rendezvényszervező iroda: Régió-10 Kft.**

*e-mail:* [symposiumszeged@regio10.hu](mailto:symposiumszeged@regio10.hu)

*web:* [www.regio10.hu](http://www.regio10.hu)

*Cím:* 6720 Szeged, Dugonics tér 12.

*Telefon:* +3662-710500

**A szervezőbizottság elnöke:**

Prof. Katalin Nagy DMD PhD



**Kedves 1979-ben végzett Évfolyamtársaim!**

**Negyvenéves találkozó**nkat a Semmelweis Egyetem Fogorvostudományi Karának Oktatási Centrumában (1088 Budapest, Szentkirályi utca 47.) az aulában ünnepeljük zenés vacsorával, vetítéssel **2019. június 15-én, szombaton 14 órától**. Kérlek, értesítsétek Ti is a társainkat!

Várom jelentkezéséteket a [toth.zsuzsanna@dent.semmelweis-univ.hu](mailto:toth.zsuzsanna@dent.semmelweis-univ.hu) email címen, vagy a +3620-5301302 telefonszámon.

Szeretettel:  
Tóth Zsuzsi

## 96th General Session of the International Association for Dental Research

### Beszámoló

2018. július 25. és 28. között, Londonban került megrendezésre az International Association for Dental Research (IADR) Kongresszusa. Az IADR elsődleges célkitűzése a kutatás előmozdítása a fogorvostudományok területén, ennek megfelelően a szervezet évenként megrendezett találkozója – melynek minden évben más-más kontinens ad otthont – az egyik legfontosabb fórumot jelenti a tudományterület kutatói számára. A kongresszus nemzetközi jelentőségét mutatja, hogy ezúttal is több mint 3150 tudományos előadás szerepelt a programban, melyre megközelítőleg 100 országból több mint 5000 résztvevő volt kíváncsi.

A Debreceni Egyetem Fogorvostudományi Karán évek óta hagyomány, hogy igyekszünk az IADR kongresszusain egy-két előadással bemutatni a karon folyó legfontosabb kutatási munkákat. 2018-ban – kihasználva, hogy a szervezők a Debrecenből is könnyen megközelíthető londoni ExCel Convention Centert választották helyszínül – hét előadással és két poszterrel szerepelt a kar a 96th General Session of the IADR programjában. Magyarországot a Szegedi Tudományegyetem Fogorvostudományi Kara, valamint a Semmelweis Egyetem is képviselte két-két poszterrel.



A rendezvényen idén az alábbi magyar vonatkozású előadások, poszterek kerültek bemutatásra.

- Dr. Bakó József és mtsai (Debreceni Egyetem FOK): Combined drug delivery from light cured nanocomposite hydrogels
- Dr. Szalóki Melinda és mtsai (Debreceni Egyetem FOK): Characterization of 3D-printable biocompatible orthodontic polymeric material
- Dr. Szegedi Márta és mtsai (Debreceni Egyetem FOK): Oral and Maxillofacial Abnormalities in Hyper IgE Syndrome
- Dr. Hegedűs Viktória és mtsai (Debreceni Egyetem FOK): Applicability of Aerogels in Dentistry
- Dr. Lampé István és mtsai (Debreceni Egyetem FOK): Evaluating the Antibacterial Effect of Silver Layering on Ti Surface
- Dr. Bágyi Kinga és mtsai (előadó Dr. Bakó József) (Debreceni Egyetem FOK): Synthesis and Diameter Distribution of Different Electrospun Fibers
- Dr. Tóth Ferenc és mtsai (Debreceni Egyetem FOK): Effect Of Inducible BMP-2 Expression On Osteogenic Differentiation Of DPSCs (poszter)
- Dr. Radics Tünde és mtsai (Debreceni Egyetem FOK): Applying Silicon Ion Beam Implantation to Improve Adhesion to Zirconia
- Dr. Gebri Enikő és mtsai (Debreceni Egyetem FOK): Dental aspects of multiple myeloma (poszter) Viability of Human Primary Osteoblast on Multi-walled Carbon Nanotubes
- Dr. Lohinai Zsolt és mtsai (Semmelweis Egyetem): Role of Endothelin Receptors in the Vasoregulation of Rat Gingiva (poszter)
- Dr. Demeter Tamás és mtsai (Semmelweis Egyetem): Effect of a Denture Adhesive on Saliva Secretion and Orofacial Sicca Symptoms (poszter)
- Dr. Ungvári Krisztina és mtsai (Szegedi Tudományegyetem FOK): Viability of Human Primary Osteoblast on Multi-walled Carbon Nanotubes (poszter)
- Dr. Ali Alkhayer és mtsai (Szegedi Tudományegyetem): Virtual Planning in Orthognathic Surgery – A Systematic Review (poszter)

A konferencia és az azt kísérő szakmai kiállítás idén is kiváló lehetőséget nyújtott a fogorvostudomány legújabb kutatási eredményeinek megismerésére, valamint a hasonló területen tevékenykedő szakemberekkel való kapcsolatépítésre.

*Prof. Dr. Hegedűs Csaba*