

# FOGORVOSI SZEMLE

Stomatologia Hungarica

A MAGYAR FOGORVOSOK EGYESÜLETÉNEK (MFE) HIVATALOS LAPJA

Alapította: Dr. Körmöczy Zoltán 1908-ban

111. évfolyam 3. sz. 2018. szeptember

## Főszerkesztő:

DR. FEJÉRDY PÁL

## Szerkesztő:

DR. HERMANN PÉTER

## A szerkesztőbizottság tagjai:

DR. BARABÁS JÓZSEF, DR. BÁNÓCZY JOLÁN,  
DR. DOBÓ NAGY CSABA, DR. DIVINYI TAMÁS, DR. FÁBIÁN GÁBOR,  
DR. FAZEKAS ANDRÁS, DR. FAZEKAS ÁRPÁD, DR. FÁBIÁN TIBOR,  
DR. GERA ISTVÁN, DR. HEGEDŰS CSABA, DR. KAÁN MIKLÓS,  
DR. KOCSIS S. GÁBOR, DR. MÁRTON ILDIKÓ, DR. NAGY ÁKOS,  
DR. NAGY GÁBOR, DR. NAGY KATALIN, DR. NÉMETH ZSOLT,  
DR. PIFFKÓ JÓZSEF, DR. RADNAI MÁRTA, DR. RÓZSA NOÉMI,  
DR. SCHIFF TAMÁS, DR. SCULEAN ANTON, DR. SPIELMAN ANDREW,  
DR. TARJÁN ILDIKÓ, DR. TÓTH ZSUZSANNA, DR. VARGA GÁBOR,  
DR. VÁGÓ PÉTER, DR. WINDISCH PÉTER, DR. ZELLES TIVADAR

## Szerkesztőség:

1088 Budapest, Szentkirályi u. 47.  
Fogpótlástani Klinika  
Tel./fax: +36-1-317-1094

**Kiadja:** A MAGYAR FOGORVOSOK EGYESÜLETE

**Megrendelhető** a Magyar Fogorvosok Egyesülete Titkárságán  
1088 Budapest, Szentkirályi u. 47.

## Előfizetésben terjeszti

a Magyar Posta Zrt. Postacím: 1900 Budapest.

Előfizetésben megrendelhető az ország bármely postáján,  
a hírlapot kézbesítőknél,

www.posta.hu WEBSHOP-ban (<https://eshop.posta.hu/storefront/>),  
e-mailen a [hirlapelofizetes@posta.hu](mailto:hirlapelofizetes@posta.hu) címen,  
telefonon +36-1-767-8262 számon,  
levélben a MP Zrt. 1900 Budapest címen.

Belföldi előfizetési díjak: 1000 Ft/1 db szám

**Külföldre és külföldön előfizethető** a Magyar Posta Zrt.-nél:  
www.posta.hu WEBSHOP-ban (<https://eshop.posta.hu/storefront/>),  
1900 Budapest, +36-1-767-8262, [hirlapelofizetes@posta.hu](mailto:hirlapelofizetes@posta.hu)

## Online elérhetőség:

A Fogorvosi Szemle korábbi számai,  
az „Útmutató a Fogorvosi Szemle szerzői számára”  
és a „Fogorvosi Szemle szerzői jogi nyilatkozata”  
megtalálhatók az MFE honlapján: <http://mfe-hda.hu/>

Index: 25 292 HU-ISSN 0015-5314

Nyomta az Argumentum Kiadó nyomdaüzeme

## TARTALOM

DR. SIMONFFY LÁSZLÓ, DR. GYULAI-GAÁL SZABOLCS, DR. DOBÓ NAGY CSABA, DR. SZABÓ BENCE TAMÁS Fibrosus dysplasia differenciál-diagnózisa	74
A Szakmai Kollégium Fog- és Szájbetegségek Tagozatának és Tanácsának állásfoglalása a fluorid t101abletta indikációjával és adagolásával kapcsolatban	78
DR. KÖRMÖCZI KINGA, DR. BOGDÁN SÁNDOR, DR. JOÓB-FANCSALY ÁRPÁD Bölcsességfogak koronektómiája és annak szövődményei. <i>Esetismertetés</i>	79
Pályázat Körmöczi-pályadíjra	84
Az MFE Fogpótlástani Társaság felhívása	84
DR. SZÜTS JUDIT, DR. NÉMETH ZSOLT Odontomák diagnosztikus és terápiás aspektusai a maxillofaciális sebészetben	85
DR. GERA ISTVÁN A fogágybetegség és a peri-implant betegségek új klasszifikációja. <i>1. rész: Az egészséges parodontium és a gingiva betegségei</i>	91
A Magyar és Olasz Fogorvosok Egyesületének együttműködési megállapodása	103
Collaboration Agreement between the Hungarian and the Italian Dental Associations	104
A 2018. évben végzett fogorvostan-hallgatók doktorrá avatása	105
Kinevezések	107
Beszámoló az Oral Reconstruction Global Foundation Szimpóziumról	108

## Fibrosus dysplasia differenciál-diagnózisa

DR. SIMONFFY LÁSZLÓ, DR. GYULAI-GAÁL SZABOLCS, DR. DOBÓ NAGY CSABA, DR. SZABÓ BENCE TAMÁS

A tanszékünkön megjelent 69 éves nőbeteg anamnézisének felvétele és stomato-onkológiai szűrése után panoráma(OP) felvétel készült, amelyen multiplex szklerotikus, cystosus felritkulások láthatók a mandibulán. A tapasztalt elváltozások alapján további képalkotó modalitások alkalmazása vált indokolttá, így posteroanterior (PA) és oldalirányú (LAT) koponya-, illetve cone beam CT (CBCT) felvételeket készítettünk. A PA és LAT koponyafelvételeken kóros eltérés a mandibulán kívül egyéb területen nem ábrázolódott. Minthogy a páciens ötében belül nem jelent meg tüdőszűrő vizsgálaton, ezért nem rendelkezőnk PA-mellkasfelvétellel. A páciens képanyaga alapján megerősítettük a fibrosus dysplasia radiológiai diagnózisát.

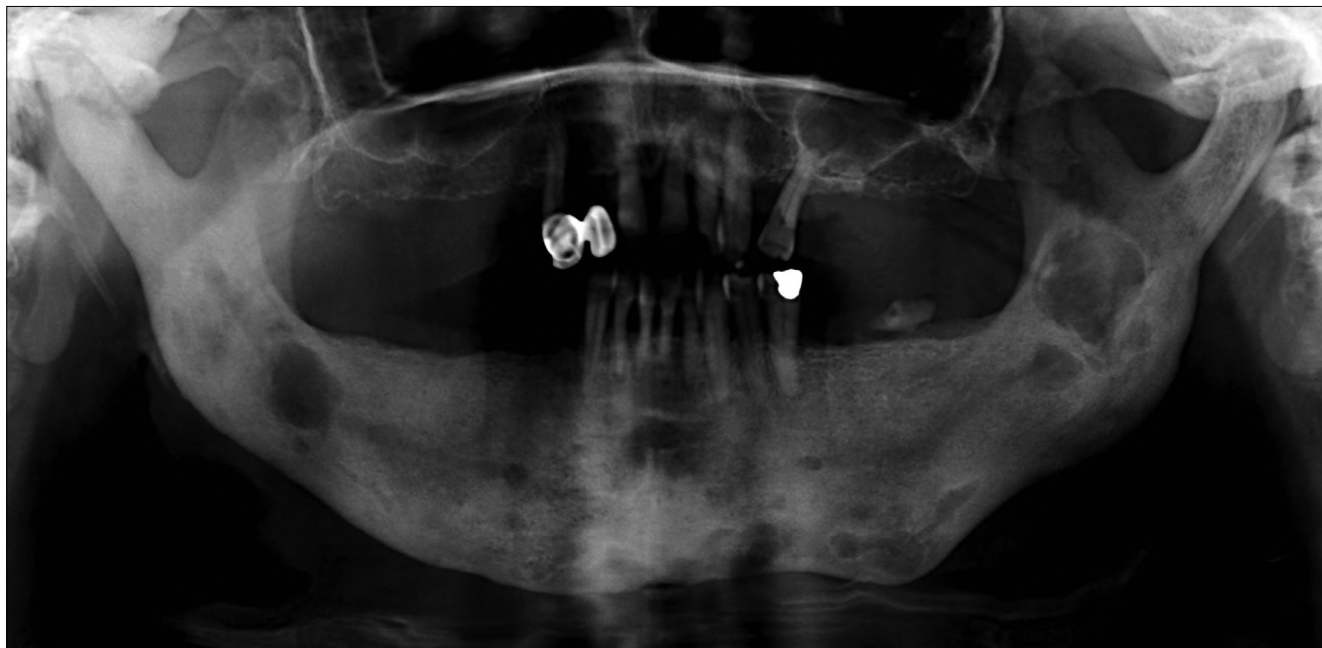
*Kulcsszó:* orthopantomographia, cone beam computed tomography, csont fibrosus dysplasia, monostoticus fibrosus dysplasia, differenciál diagnózis

### Bevezetés

A fibrosus dysplasia (FD) a csontszövet többnyire jóindulatú tumorszerű fejlődési rendellenessége [1–4]. A csontvelő helyén fibrosus és éretlen osteoid szövet képződik („woven bone”) [4–6]. Weinstein és munkatársai leírták, hogy a zavart csontéresi folyamat hátterében a Gsa fehérje alegységet kódoló GNAS1 génaktiváló mutációja áll [7], ami az osteoblastok differenciálódásának gátlásához és azok abnormális proliferációjához vezet [7, 8]. Az elváltozás a benignus csontdagasztatok 2,5–7%-át adja [2, 3]. A FD irodalmában többféle csoportosítási rendszer ismert [1, 3, 7], amelyekben közös, hogy a FD-t megjelenési helye szerint rendszerezik. A monostoticus FD, amelynek során csak egy csont érintett, sokkal gyakoribb (az összes FD esetek 70–80%-a), mint a több csontra kiterjedő polyostoticus forma [2, 9, 10], amely gyakran tovább növekszik a csontokérésének befejeződése után, és csontfájdalomhoz, súlyos deformitásokhoz vezethet, növelve a patológiás fractura kockázatát [2]. A FD leggyakrabban a hosszú csöves csontokban [2, 10, 11], a craniofaciális területen [2, 4, 11], illetve a bordákon alakul ki [2, 10, 11]. A monostoticus FD-s esetek 10–25%-ában, a polyostoticus esetek 50%-ában koponya- vagy arckoponyacsont érintett [12], de bármely csontban kialakulhat [4]. A monostoticus forma egyenletes eloszlást mutat mindkét nemből, a polyostoticus forma viszont többnyire fiatal nők körében gyakoribb [9]. A polyostoticus formához társulhat McCune Albright vagy Mazabraud szindróma [10]. Előbbi esetben az FD mellett fellép endocrinopathia, leggyakrabban pubertás praecox, illetve café au lait pigmentáció; utóbbi esetben pedig a polyostoticus FD intramuscularis myxomákkal

társul [2, 9, 10, 13]. Egyes szerzők külön tárgyalják a craniofaciális FD-t [1, 3], ugyanis az itt kialakuló elváltozás radiológiai képe gyengén körülhatárolt és bizonyos esetekben tartalmazhat lamelláris csontot, míg az axiális csontok esetében inkább radiolucens és nem tartalmaz lamelláris csontot [9, 14].

A pontos diagnózis felállításához gyakran nem elegendő pusztán szövettani diagnózis megállapítása, hanem megfelelő radiológiai modalitás is szükséges [1]. A radiológiai kép változatos megjelenésű, amely a FD korai fázisában – tekintve a lítikus folyamatokat – inkább a radiolucens területek, míg a későbbi, a FD laesio érettebb állapotában a denzebb területek dominánsabbak [13, 15]. A monostoticus FD többnyire tünetmentes és egyéb indikációjú radiológiai vizsgálat során derül rá fény [2]. A röntgenképe az alábbi három jellegzetességet mutathatja: 56%-ban tejüvegszerű, 23%-ban homogén denz és 21%-ban cystosus (egy vagy többrekeszes) mintázat [10, 12, 16]. Utóbbi esetben jellemző a héjszerű sclerotikus szél, amely az axiális csontokon detektálva fontos diagnosztikus értékkel bír [14, 17]. Az állcsontok esetén ez a sclerotikus határ lehet vékony, jól körülírt, ténylegesen cystát körülhatároló; gyakrabban bár vékony, de szabálytalan lefutású, illetve vastagabb, sávszerű opacitást mutathat többrekeszes radiolucens területek körül [1]. A homogén denz formára jellemző lehet a narancshéj- vagy ujjlenyomat-szerű rajzolat [14], amely fiatalabb korban és főleg a maxillán figyelhető meg és más elváltozásra nem jellemző, azaz csak a FD-ra specifikus [1]. A tejüvegszerű megjelenés gyakoribb felnőtt pácienseknél, lokalizációját tekintve inkább a maxillán jellemző, viszont hiányzik a narancshéj rajzolatnál jellemző szemcsézettség [13]. Az irodalomban fellelhető adatok alapján a legjellem-

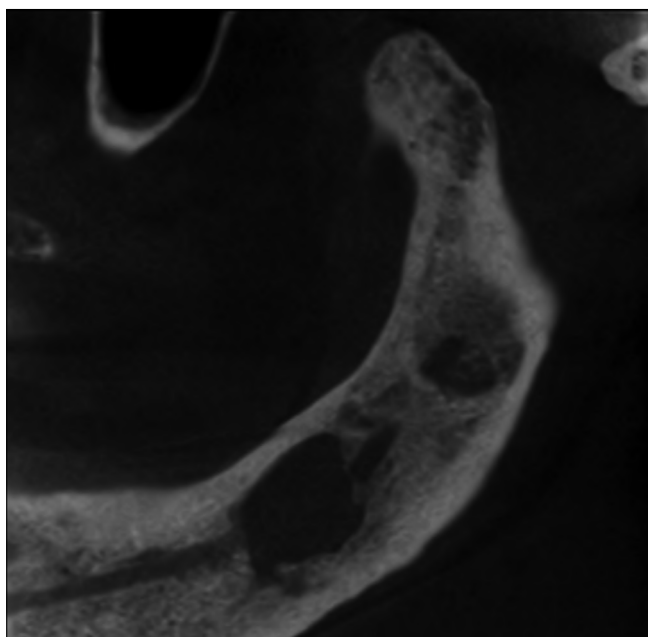


1 ábra: OP felvétel multiplex vegyes (radiolucens és radiopaque) elváltozással

zőbb a fent említett formákból álló kevert radiolucens-radiopaque mintázat a craniofacialis régióban [13].

### Esetismertetés

A tanszékünkön megjelent egyik páciens radiológiai képanyaga kapcsán tárgyaljuk az éles szélű radiológiai elváltozások radiológiai differenciál diagnózisát, illetve az eset kapcsán a páciens radiológiai diagnózisát. A 69 éves nőbeteg általános anamnézisében



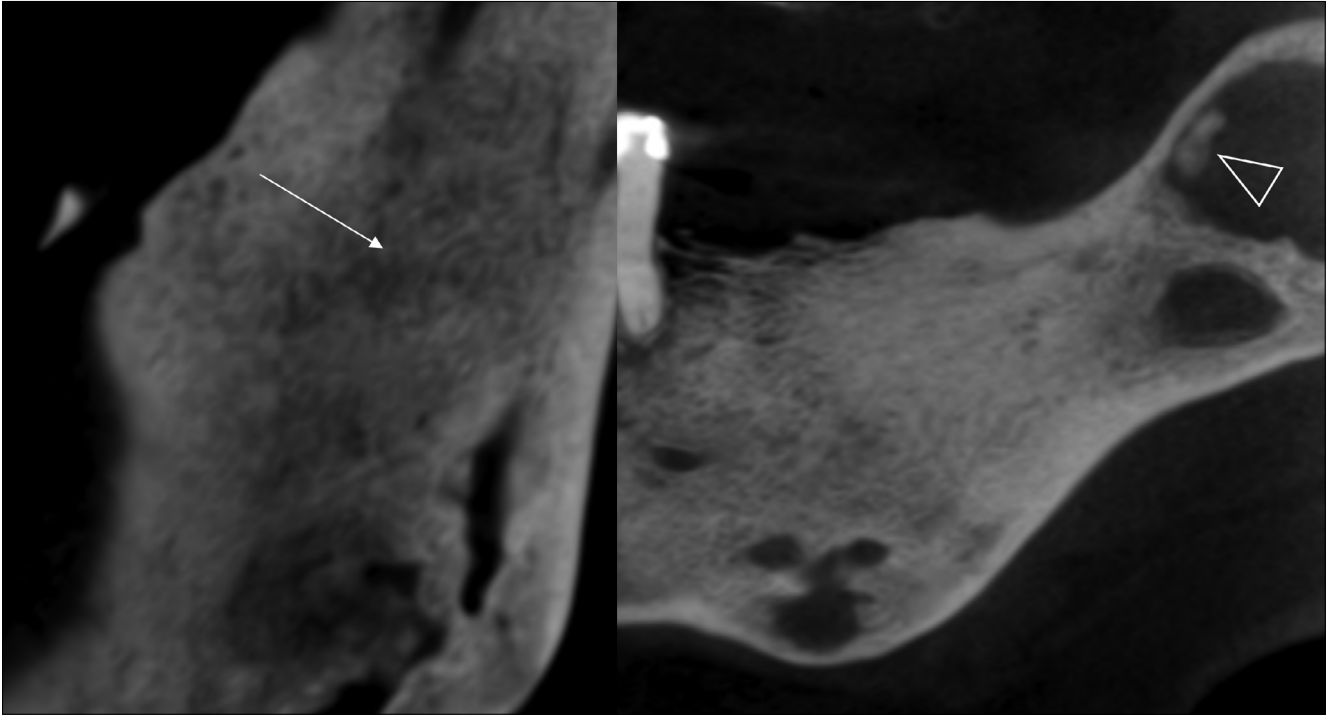
2 ábra: CBCT felvétel a jobb oldali mandibulafélen multiplex vegyes (radiolucens és radiopaque) elváltozással

kezelt hypertonia szerepelt. A mozgásrendszer (csontváz- és izomrendszer) a páciens életkorának és nemének megfelelő, a légző- és emésztőrendszer kóros elváltozást nem mutatott. A páciens stomato-oncológiai szűrése után OP felvétel készült. A felvételén multiplex szklerotikus, cystosus felritkulások láthatók a mandibulán (1. ábra).

További vizsgálatok elvégzése után posteroanterior (PA) és oldalirányú (LAT) koponya-röntgenfelvételeket, illetve cone beam CT (CBCT) felvételeket készítettünk (150  $\mu$ m voxel méret, 5  $\times$  5  $\times$  5 cm FOV). A CBCT felvételeken a mandibulán jól körülírt, éles szélű kevert radiolucens és radiopaque területek detektálhatók (2. ábra). A bal oldali angulus mandibulaetól superior irányban, a ramus mandibulae alsó harmadában ujjenyomatszerű rajzolat található (3. ábra), középső harmadában pedig a szabálytalan alakú radiolucens laesióban, a laesio középpontjától anterosuperior irányban calcificatio ábrázolódik (3. ábra). A PA és LAT koponyafelvételeken kóros eltérés a mandibulán kívül, egyéb területen nem ábrázolódott.

### Megbeszélés

Mint hogy a páciens öt éven belül nem jelent meg tüdőszűrő-vizsgálaton, ezért nem rendelkezünk PA mellkasfelvétellel, mely segíthet elkülöníteni a monostoticus, illetve polyostoticus formákat, habár meg kell jegyeznünk, hogy az állcsontokat érintő FD többnyire monostoticus természetű [1]. Csípő tájéki fájdalom esetén (leggyakoribb lokalizációja a betegségnek a collum femoris területe az axialis csontok közül [1]), amennyiben a radiológiai csípő lelet pozitív, polyostoticus



3 ábra: CBCT felvétel a bal oldali mandibulafélen multiplex, éles szélű radiolucens laesiók, az angulus tájékon a FD-ra jellemző ujjlenyomatszerű rajzollattal (fehér nyíl) és calcificatio (üres nyíl)

forma valószínűsíthető [2]. A páciens anamnézisében csak gyógyszeresen kezelt magas vérnyomás betegség áll, mozgásszerve korának megfelelően működik, és sem emésztőszervi, sem légzőszervi panaszai nincsenek. Amennyiben a csontelváltozások panaszmentesek és évek óta fennállnak, elégséges a hosszú távú obszerváció. Szöveti mintavétel a beavatkozással járó szövődmények miatt nem szükséges ezen esetekben (csontnecrosis, osteomyelitis).

Ennek az esetnek a kapcsán számos differenciál diagnosztikus kérdés merül fel. Az ilyen jellegű, az egyes röntgenfelvételeken leírt elváltozások további vizsgálatok elvégzését indokolhatják. Alábbiakban röviden tekintünk át ezeket a kórképeket, amelyek hasonló radiológiai jeleket mutatnak.

Először az éles határral rendelkező radiolucens elváltozásokat kell számba venni. A *radicularis cysta* esetén az elváltozás fog eredetű gyulladás talaján keletkezik, az elhalt fog gyökércsúcsa körül. Minden életkorban előfordul, de leginkább a 30–60 évesek körében a leggyakoribb. Radiológiai a fog gyökércsúcsa körül jól körülhatárolt radiolucens képletet látunk változatos méretben [18, 19, 21]. Extrém ritka esetben a cysta hámfájának malignus transzformációja figyelhető meg *intraossealis laphám carcinomát* eredményezve. Röntgenképen benignus cysta képét mutatja. *Residualis cysta* esetén radicularis cysta visszamaradásáról beszélhetünk. A nem vitális gócos fog eltávolítása után maradhat vissza. OP felvételen residualis cysta képének megfelel a különbséggel, hogy nincs kapcsolata foggyökérrel. Méretben általában 1 cm vagy az alatti méretet

ér el [21]. *Follicularis cysta* a 20–40 éves korosztályban a leggyakoribb, és a második leggyakrabban előforduló cystosus képlet. Retinealt fogak koronája körül alakul ki. Röntgenfelvételen az előtörésben visszamaradt fog körüli éles, scleroticus határu képletet látunk [18, 21]. *Traumás cysták* esetén nem beszélhetünk valódi cystáról. Olyan csontüregek, amelyeknek nincs hámbélése. Radiológiai jól körülhatárolt, éles szélű kerek, radiolucens elváltozás képét látjuk [22]. *Keratocysták* esetén jóindulatú elváltozással állunk szemben, azonban az agresszív növekedési hajlama miatt gyakori recidívával kell számolni. Unilocularis és multilocularis elhelyezkedése lehet. Densitásban lágyszöveti képet mutat a cysta bennéke jól körülírt határral. Involvál fogak esetén resorptio előfordul, ilyenkor ameloblastoma képét utánozhatja. Nagy méret esetén csontdeformitás is megfigyelhető az állcsontokban [18, 19, 22, 23]. A *Stafne cystát* a pseudocysták közé soroljuk. Radiológiai éles határu radiolucens corticalist érintő defektust látunk, jellemzően az angulus területén. Cysta radiológiai képét utánozhatja mucoepidermoid carcinoma is, amennyiben csontérintettség van. Az elváltozás extrém ritka. Az *ameloblastoma* szintén benignus, de lokálisan agresszív, viszont lassú növekedést mutató odontogen tumor. Általában a mandibula posterior régiójában manifesztálódik. Radiológiai megjelenése függ a szövettani típusától, uni- és multilocularis formák ismeretesek. Csontexpansió, az érintett fogak resorptiója, ún. szappanbuborék („mézpergető”) jelek láthatók az elváltozásban. Differenciál-diagnosztikai szempontból gondolni kell centrális haemangiómára is.

A centrális haemangioma, nagyon ritka manifesztációjú, nőket gyakrabban érintő elváltozás (nő:ffi arány 2:1). A tumor előfordulása a csontot érintő tumorok között 0,5–1% [18, 20]. Az osteomyelitis radiológiailag rosszul körülhatárolt csontelváltozás. Sequestratio, sclerotisatio és periostealis reakció figyelhető meg. Sclerotisalo osteomyelitis elsősorban gyerekeket és fiatal felnőtteket érint, főleg a mandibulát involválja. Hátterében odontogén eredet áll. *Eosinophil granuloma* esetén Langerhans hystiocytosis áll a betegség hátterében. Az elváltozás benignus besorolást kapott. Az elváltozások száma és elhelyezkedése alapján három típus ismert. Unifocalis, multifocalis egyszerű és multifocalis többszervi érintettséggel. Lítikus csontlaesiók, diabetes insipidus és exophthalmus esetén a Hand-Schüller-Christian szindrómáról, míg a multilocularis többszervi érintettség esetén az Abt-Letterer-Siwe szindrómáról beszélhetünk. Csontérintettség szempontjából bármely csont involválódhat, de leggyakrabban a koponya, az állcsontok, a bordák és a hosszú csöves csontok érintettek. Az esetek 10%-ban érintett a mandibula. Radiológiailag jól körülírt laesiókról beszélhetünk, reaktív sclerossisszal vagy anélkül. CBCT felvételen reaktív periostealis jelek láthatók. Változatos radiológiai képe miatt gondolni kell *Ewing sarcoma*, *osteosarcoma* és *tumor metastasis* megjelenésére is [18, 19, 20, 21, 13]. Az óriás sejttes *granuloma* egy benignus, de lokálisan agresszív proliferáló fibrotikus elváltozás. Tipikusan multilocularis, jól körülírt elváltozások formájában jelenik meg radiológiailag, a mandibula posterior régiójában gyakrabban fordul elő. A *Paget-kór* ismeretlen etiológiájú betegség. Radiológiailag osteolítikus területek váltakoznak sűrűbb csontszerkezetű területekkel. A maxillát gyakrabban érinti, mint a mandibulát [19]. Szóba jöhet még a Cherubismus, amely egy ritka megjelenésű betegség és a maxilla valamint a mandibula deformálásával jár, jellegzetes arcformát eredményezve. FD esetén a megjelenési helye szerint monostoticus és polyostoticus formákról beszélhetünk. Radiológiai képe a két elváltozásnak megegyezik, a fogak ritkán resorbeálódnak, habos vagy tejűvegszerű csontképet látni. Lehet kisméretű éles, és lehet multilocularis is az elváltozás [13, 23, 24]. Tekintve a fent említett egyes kórképek radiológiai jeleit biztos diagnózist csak hisztológiai mintavétel és diagnózis után lehet megállapítani. A radiológiai kép alapján az FD a legvalószínűbb diagnózis és ez felel meg a radiológiai diagnózisnak is. Az elváltozások méretbeli vagy számbeli növekedése esetén azonban a hisztológiai mintavétel elengedhetetlen a végső diagnózis és a kezelési terv felállításához.

Elmondhatjuk, hogy nem elégséges a betegvizsgálatnál csupán a szájüreg vizsgálata. Számos betegségnek extrorális és többszervi tünetei is vannak, amelyeket a pontos, részletes anamnéziszfelvétel során tárhatunk fel. Panorámafelvelelek készítése esetén, megfelelő radiológiai jelek-nél szükséges kiegészítő vizsgálatokat kérni, úgymint nagy felbontású CBCT, MRI, UH vizsgálatokat is. Sem-

miképp nem feledkezhetünk meg arról a tényről, hogy nem a szájüreget gyógyítjuk, hanem az egész beteget.

A szerzőknek nincsenek érdekeltségeik.

## Irodalom

1. LANGLAIS RP, LANGLAND OE, Nortjé CJ: *Diagnostic Imaging of the jaws*. Williams & Wilkins, Malvern 1995; 578–588.
2. DICAPRIO MR, ENNEKING WF: Fibrous dysplasia. Pathophysiology, evaluation, and treatment. *J Bone Joint Surg Am*. 2005; 87: 1848–1864.
3. ADETAYO OA, SALCEDO SE, BORAD V, RICHARDS SS, WORKMAN, AD, RAY, AO: Fibrous dysplasia: an overview of disease process, indications for surgical management, and a case report. *Eplasty*. 2015. 15: p.e6.
4. PENN DL, TARTARINI RJ, GLASS CH, DE GIROLAMI U, ZAMANI AA, DUNN IF: Natural history of cranial fibrous dysplasia revealed during long-term follow-up: Case report and literature review. *Surg Neurol Int*. 2017; 8: 209.
5. LICHTENSTEIN L, JAFFE HL: Fibrous dysplasia of bone. A condition affecting one, several or many bones, the graver cases of which may present abnormal pigmentation of skin, premature sexual development, hyperthyroidism or still other extraskeletal abnormalities. *Arch Pathol*. 1942; 33: 777–816.
6. LICHTENSTEIN L: Polyostotic fibrous dysplasia. *Arch Surg*. 1938; 36: 874–898.
7. WEINSTEIN LS, CHEN M, LIU J: Gs(alpha) mutations and imprinting defects in human disease. *Ann N Y Acad Sci*. 2002; 968: 173–197.
8. BIANCO P, ROBEY PG: Diseases of bone and the stromal cell lineage. *J Bone Miner Res*. 1999; 14 (3): 336–341.
9. SPEIGHT P, CARLOS R: Maxillofacial fibro-osseous lesions. *Diagn Histopathol*. 2006; 12 (1): 1–10.
10. DEÁK M, LOMBAY B: Fibrous dysplasia. *MRO*. 2013; 4 (11) doi: 10.5374/mro.2013.11.04
11. HUDSON TM, STILES RG, MONSON DK: Fibrous lesions of bone. *Radiol Clin North Am*. 1993; 31 (2): 279–297.
12. DOBRE MC, FISCHBEIN N: 'Do not touch' lesions of the skull base. *J Med Imaging Radiat Oncol*. 2014; 58 (4): 458–463.
13. GUPTA D, GARG P, MITTAL A: Computed Tomography in Craniofacial Fibrous Dysplasia: A Case Series with Review of Literature and Classification Update. *Open Dent J*. 2017; 11 (Suppl-I, M7): 384–403.
14. MACDONALD-JANKOWSKI DS: Fibro-osseous lesions of the face and jaws. *Clin Radiol*. 2004; 59: 11–25.
15. MACDONALD-JANKOWSKI DS, LI TK: Fibrous dysplasia in a Hong Kong community: the clinical and radiological features and outcomes of treatment. *Dentomaxillofac Radiol*. 2009; 38 (2): 63–72.
16. BROWN EW, MEGIERIAN CA, MCKENNA MJ, WEBER: Fibrous dysplasia of the temporal bone. *AJR Am J Roentgenol*. 1995; 164: 679–682.
17. EVERSOLE LR: Craniofacial fibrous dysplasia and ossifying fibroma. *Oral Maxillofac Clin Nor Am*. 1997; 9: 625–642.
18. MIORO M, GHALI GE, LARSEN P, WAITE P: *Peterson's Principles of Oral and Maxillofacial Surgery*. (3rd ed.) PMPH, Shelton 2004; 598–613.
19. SZABÓ Gy: *Szájsebészet, maxillofacialis sebészet*. (3rd ed.) Semmelweis Kiadó, Budapest 2004; 289–295.
20. MARTONFFY K: *Fogászati radiológia*. (2nd ed.) Semmelweis Kiadó, Budapest 2010; 205–223.
21. SILVA BSF, BUENO MR, YAMAMOTO-SILVA FP, GOMEZ RS, PETERS OA, ESTRELA C: Differential diagnosis and clinical management of periapical radiopaque/hyperdense jaw lesions. *Braz Oral Res*. 2017; 31: e52.
22. FLORES IL, HAMILTON ME, ZANCHIN-BALDISSERA E, UCHOA-VASCONCELOS AC, CHAVES-TARQUINIO SB, NEUTZLING-GOMES AP: Simple and aneurysmal bone cyst: Aspects of jaw pseudocysts based on an experience of Brazilian pathology service during 53 years. *Med Oral Patol Oral Cir Bucal*. 2017; 22 (1): e64–e69.

23. RAUBENHEIMER EJ, NOFFKE CE, BOY SC: Osseous Dysplasia with Gross Jaw Expansion: A Review of 18 Lesions. *Head Neck Pathol.* 2016; 10 (4): 437–443.

24. METWALLY T, BURKE A, TSAI JY, COLLINS MT, BOYCE AM: Fibrous Dysplasia and Medication-Related Osteonecrosis of the Jaw. *J Oral Maxillofac Surg.* 2016; 74 (10): 1983–1999.

SIMONFFY L, GYULAI-GAÁL SZ, DOBÓ NAGY CS, SZABÓ BT

### Differential diagnosis of fibrous dysplasia

Following taking the medical and dental history and performing a stomato-oncological screening of a 69-year-old female patient referred to our department, a panoramic X-ray acquisition was taken. On the panoramic image multiple sclerotic and cyst-like lesions were visible in the mandible. Based on the radiological findings, the use of further imaging modalities was needed. Posteroanterior (PA) and lateral (LAT) skull and cone beam CT (CBCT) images were taken. Except for the mandibular bone no abnormalities were found in other areas of the skull on the PA and LAT skull radiographs. No chest X-ray acquisition has been taken from the patient within the last five years. On the basis of available medical history, patient's examination data and radiographic images monostotic fibrous dysplasia has been predicted as radiologic diagnosis. Fibrous dysplasia is a benign developmental failure of the bone, which can involve one (monostotic type) or more bones (polyostotic type). During the bone remodeling the osseous structures are replaced by immature fibro-osseous tissue. A precise diagnosis of fibrous dysplasia usually cannot be made without using appropriate radiologic imaging modalities.

**Keywords:** orthopantomography, cone beam computed tomography, fibrous dysplasia of bone, monostotic fibrous dysplasia, differential diagnosis

## A Szakmai Kollégium Fog- és Szájbetegségek Tagozatának és Tanácsának állásfoglalása a fluorid tabletták indikációjával és adagolásával kapcsolatban

A fluoridprevenzióról nagyon régóta éles vita folyik a szakmai körökön belül. Manapság azonban lényegesen könnyebb helyzetben vagyunk, mint korábban, mert rendelkezésre állnak azok a módszerek – itt az evidencia-szintek meghatározásáról és alkalmazásáról van szó –, melyekkel objektív módon állapíthatjuk meg egy-egy közlemény „súlyát”. A Szakmai Kollégium Tagozata és Tanácsa által elfogadott, alább olvasható Állásfoglalása a közlemények evidencia-szintjeinek figyelembevételével készült. Tekintve, hogy a fluoridtabletták indikációja és adagolása csak egy része a fluoridprevenciónak, a fluoridprevenzióról átfogó állásfoglalás készítése szükséges. Azonban a fluoridtablettákkal kapcsolatban volt a legsürgősebb a korszerű álláspont meghatározása, hiszen annak alkalmazása viszonylag gyakori kérdés. Szükségesnek tűnt a gyermekorvosok bevonása és tájékoztatása is, mert a szülők sokszor hozzájuk fordulnak ebben az ügyben. Kívánatos, hogy minden lehetséges csatornán azonos, mai tudásunknak megfelelő információhoz lehessen hozzájutni, ehhez kíván biztos alapot nyújtani az alábbi Állásfoglalás.

### A Szakmai Kollégium Fog- és Szájbetegségek Tagozatának és Tanácsának állásfoglalása a fluorid tabletták indikációjával és adagolásával kapcsolatban

1. A fogszuvasodás nem fluorid hiánybetegség.
2. Hatéves kor alatt a fluorid tabletták cariesprevenziós hatékonysága nem bizonyított, kizárólag a szakma szabályai szerint magas caries rizikójúnak tekinthető gyermekeknek célszerű adni. A caries rizikó megítélése fogorvos kompetenciája.
3. Az adagolása ebben az esetben, ha az ivóvíz fluorid tartalma kevesebb, mint 0,5 ppm, évi 200 napon át a háromtól hat éveseknél napi egy, a hat-tizenhat éveseknél napi kettő 0,23/0,25 mg fluoridot tartalmazó tablettát.
4. Az adagolás meghatározásakor az egyéb fluoridforrásokat is figyelembe kell venni, a fokozott fluorózis rizikó kb. nyolc éves korig áll fenn.
5. Akut túladagolás esetén súlyos toxikus tünetek alakulhatnak ki.
6. Nem célszerű továbbra is vény nélkül forgalmazni, legyen vényköteles.

Prof. Dr. Fejérdy Pál  
Tagozatelnök

Prof. Dr. Hermann Péter  
Tanácselnök

Dr. Bartha Károly  
Magyar Preventív Fogászati Társaság elnöke

## Bölcsességfogak koronektómiája és annak szövődményei

### Esetismertetés

DR. KÖRMÖCZI KINGA, DR. BOGDÁN SÁNDOR, DR. JOÓB-FANCSALY ÁRPÁD

Az alsó impaktált bölcsességfogak sebészi ellátása a beavatkozások buktatói és lehetséges szövődményei miatt komoly kihívást jelenthetnek a szájsebészek, fogorvosok számára. A szövődmények elkerülése érdekében alapos anatómiai, műtétechnikai ismeretekre, korszerű diagnosztikai módszerekre van szükségünk. Az egyik legrettegettebb szövődmény a nervus alveolaris inferior sérülése, az érintett ajakfél átmeneti vagy maradandó paraesthesiája. Ennek elkerülése érdekében alkalmazható alternatív módszer a bölcsességfogak koronektómiája. Közleményünkben klinikai eseteinken keresztül tekintjük át a koronektómia lehetőségeit, annak lehetséges buktatóit.

**Kulcsszó:** bölcsességfog, szövődmény, koronektómia

### Bevezetés

Az áttörésükben visszamaradt fogak sebészi eltávolítása a fogak sculptiója után a második leggyakrabban végzett beavatkozás a Semmelweis Egyetem Arc-, Állcsont-, Szájsebészeti és Fogászati Klinikáján. Az elmúlt tizenöt évben közel háromszorosára nőtt a retencióban vagy impakcióban lévő fogak eltávolításának száma. Míg 2001-ben 1197 ilyen jellegű beavatkozás történt a klinikán, addig 2016-ban már 3036. Ennek a növekedésnek az egyik leggyakoribb oka, hogy a bölcsességfogak eruptiójuk során fogtorlódáshoz vezethetnek és a fogszabályozó szakorvos kolléga preventív céllal kéri az eltávolításukat. Abban, hogy a frontfogak torlódásának hátterében pontosan mi áll, teljesen biztosak nem lehetünk. Bizonyos irodalmi áttekintések azt írják le, hogy az elő nem törő bölcsességfogak állnak a háttérben, mások pedig cáfolják ezt. Az viszont tény, hogy a helyzeti rendellenesükből kifolyólag sokszor nehezen tisztíthatók, így az elő nem tört bölcsességfogak körüli nyálkahártya (pericoronitis) vagy maga a foggyulladásba kerülhet [3, 7].

Az említett beavatkozások több mint felét az alsó, áttörésében visszamaradt bölcsességfogak műtéti eltávolítása teszi ki. Ezek a sokszor magas kockázati aránnyal, szövődménnyel járó műtétek mind a páciens, mind a kezelőorvos számára megterhelők. Talán az egyik legrettegettebb szövődmény a műtét közbeni mechanikai trauma miatt kialakuló idegsérülés. Egy nemrégiben közzétett irodalmi adat szerint – ahol 1200 páciens nervus alveolaris inferior anatómiai lokalizációját vizsgálták – megállapították, hogy az esetek 50%-ban (férfiaknál 58%-ban) az alsó bölcsességfo-

gak gyökerei közvetlen kapcsolatban vannak a canalis mandibulaeával [11].

Egy 1960-ban végzett tanulmányban a bölcsességfogak műtéti eltávolítása során 8%-ban észleltek ideiglenes, 3,6%-ban végleges nervus alveolaris inferior sérülést [6].

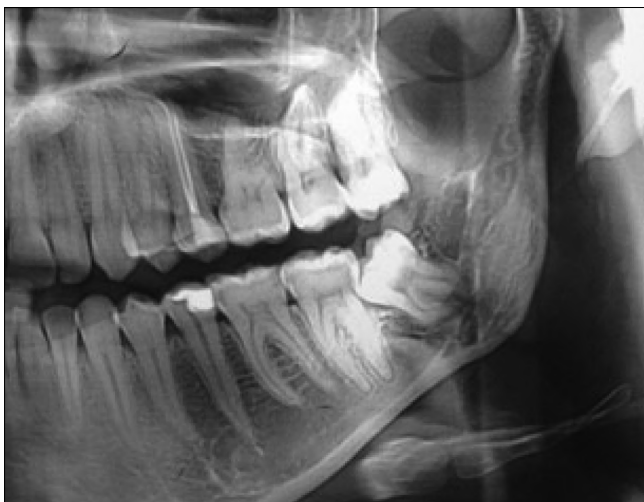A Valmaseda-Castellon E és mtsai által 2001-ben végzett vizsgálat szerint az esetek kevesebb mint 1%-ában fordul elő tartós és 0,4–8,4%-ban reverzibilis nervus lingualis vagy nervus alveolaris inferior károsodás bölcsességfog eltávolítás során [16].

Valószínűleg a korszerűbb diagnosztikai (panoráma-röntgen) és műtétechnikai eljárásoknak, eszközöknek (sebészeti fúró) köszönhető, hogy napjainkban sokkal ritkábban fordul elő intraoperatív idegsérülés, mint korábban. Az idegsérülésekből adódó érzékelésszavarok (dysaesthesia, paraesthesia) a páciensek mindennapos tevékenységeit (borotválkozás, beszéd) befolyásolják és életminőségüket nagymértékben rontják. Ez később megjelenhet pszichés, szociális beilleszkedésbeli problémaként, de akár neuropáthiás fájdalom formájában is [12].

A nervus alveolaris inferior sérülés rizikójának számátalan, akár a panoráma-röntgenfelvételen is észlelhető jele van [7, 13, 14]. Ezek a jelek felhívják a figyelmet arra, hogy a gyökércsúcs közel vagy közvetlen kapcsolatban van a canalis mandibulae lefutásával. Az utóbbi évtizedben alkalmazott legkorszerűbb diagnosztikai módszer a CBCT (Cone Beam Computed Tomography). A CT-felvételen pontosan megállapíthatjuk a canalis mandibulae lefutását és értékelhetjük a bölcsességfog gyökércsúcsaihoz való pontos viszonyát. Logikusnak tűnne, hogy a CBCT-vel történő ter-

vezés eredményeként csökken a műtéti komplikációk, szövődmények száma [4], de számos publikáció rácsfol erre és nem lát szignifikáns különbséget a panorámaröntgennel, vagy a CBCT-vel történő műtéti tervezés eredménye és a szövődmények előfordulása között. A CT-felvétel nagyon fontos információt nyújt a műtét tervezéséhez, megerősít minket a panorámaröntgenfelvételen is látható ideg-bölcességfoggyökér viszonyáról, távolságáról. A CBCT-felvételeken bemutathatjuk a páciens számára az állcsonton látható pontos anatómiai viszonyokat, melyek segítségével könnyebben megítélhetjük a műtét esetleges rizikóit, így fontos szerepe van a betegfelvilágosításban és a minőségbiztosításban. A szövődmények kialakulásának valószínűségét a CBCT-felvétel nem csökkenti, mivel a műtétet ugyanolyan gondossággal kell elvégezni, mintha csak panorámafelvételünk lenne [1].

Az alsó bölcességfogak koronektómiája több mint negyed évszázada alkalmazott módszer, melynek a célja az előbb említett szövődmények előfordulásának minimalizálása. Először Knutsson és mtsai írták le mint alsó impaktált bölcességfog sebészi eltávolításának alternatíváját [8]. A módszer lényege, hogy a bölcességfog koronáját a zománc-cement határon fissura fúróval átvágjuk és anélkül, hogy a gyökérrészt kimozdítanánk az alveolusból, a fog koronai részét emelővel „leroppantjuk”, majd eltávolítjuk. A szabadon maradt pulpát nem kezeljük, csak az éles buccalis csontperemet és a zománcrészteteket simítjuk le, majd a szokásos módon zárjuk a sebet. A korona eltávolításával megszüntetjük annak előtörését gátló akadályt, lehetővé téve annak cranialis irányba történő elmozdulását, eruptióját. A műtéti technikát úgy is alkalmazhatjuk, hogy nem a teljes koronát, hanem csak az impakciót okozó részt távolítjuk el. Ezt a műveletek részleges koronektómiájának nevezzük [9]. Ezeket a beavatkozásokat csak jó általános állapotban lévő és jól kooperáló betegeknél szabad elvégezni. A koronektómiát ellenjavallhatja a beteg rossz általános állapota, pulpa-



1. kép: Műtét előtti panorámafelvétel

necrosis, caries profunda és a bölcességfog horizontális pozíciója.

A műtét után fontos a páciens szoros radiológiai kontrollja. Háromhavonta érdemes ellenőrizni a megmaradt gyökérrész migrációjának mértékét a canalishez viszonyítva. Irodalmi adatok alapján az első három posztoperatív hónap alatt a legnagyobb mértékű a gyökér távolodása a canalis mandibulaetól. Egyes közlemények szerint ebben az időszakban átlagosan 1,9 mm is lehet a gyökér emelkedése. Egy év elteltével akár 2,97 mm is lehet ez a távolság az eredeti állapothoz képest. A második évben már nem észlelhető további jelentős változás, migráció [10].

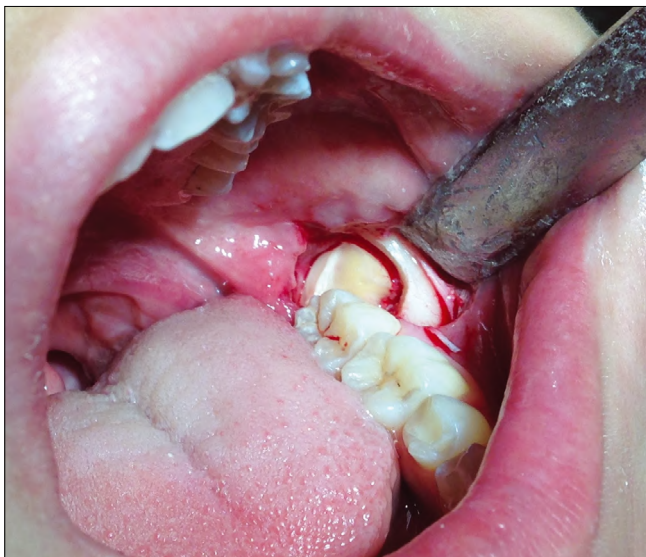A koronektómiának, mint minden műtéti beavatkozásnak, lehetnek szövődményei, komplikációi. A leggyakoribb szövődmény az alveolitis (5%), ami nem gyakoribb, mint a bölcességfog műtéti eltávolítását követően [2]. Ennek kezelése hasonló, mint egy fogeltávolítás után kialakult alveolitis esetében. A tapasztalatok és az irodalmi leírások alapján szintén gyakori szövődmény, ha a koronektómia során zománcrészteteket hagyunk hátra a koronából és felette próbáljuk meg per primam zárni a sebet. Ennek elkerülése érdekében fontos minden esetben postoperatív röntgenfelvételt készíteni. Problémát jelenthet a műtét közbeni gyökér mobilizációja. Ilyenkor, mivel a periodontális rostok megsérülnek, a parodontális rés kiszélesedhet és gyulladás alakulhat ki. Ennek elkerülése érdekében ilyenkor a fogat érdemes eltávolítani. Viszonylag ritka szövődmény, amikor panaszok miatt egy második beavatkozásra – a gyökér teljes eltávolítására – van szükség. Sebgyógyulási zavarok, állandó fájdalom, pulpanekrózis esetén lehet erre szükség az esetek kevesebb mint 5%-ában [2].

### Első eset

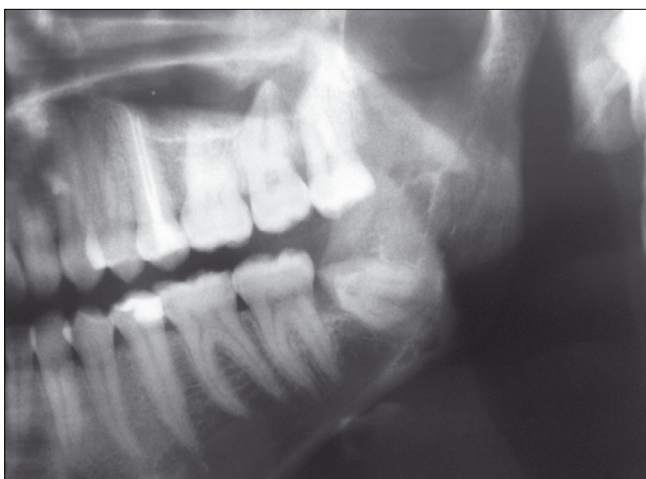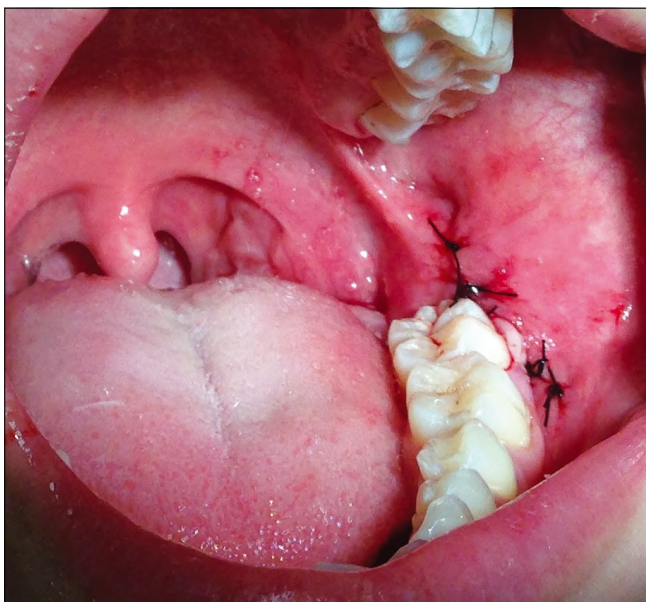
28 éves nő páciens jelentkezett klinikánkon, bal alsó bölcességfog eltávolítása céljából. Elmondása szerint az állkapocsszöglet területén időszakonként fellépő feszítő, nyomó fájdalmat érzett. Klinikai vizsgálata során részlegesen előtört bölcességfogot találtunk, melyet enyhén gyulladt nyálkahártya vett körül. Az elvégzett panorámaröntgen egy mesioangularis pozícióban lévő bölcességfogot ábrázolt. A fog alatt a canalis mandibulae folytonossága nem volt látható, a gyökerek „kapocsszerűen” összetértek, a mesialis gyökér erősen görbült (1. kép).

A műtéti felvilágosítást követően a páciens – foglalkozását tekintve színész – nagyon aggódott az idegsérülés következtében esetlegesen kialakuló paraesthesia, anaesthesia miatt. Mivel a koronektómiának nem volt ellenjavallata, ezt a műtéti megoldást választottuk. Helyi érzéstelenítésben, L-alakú metszésből a fog koronai részét a zománc-cement határnál átvágtuk, a koronáját eltávolítottuk, majd a sebet per primam zártuk (2., 3. kép).

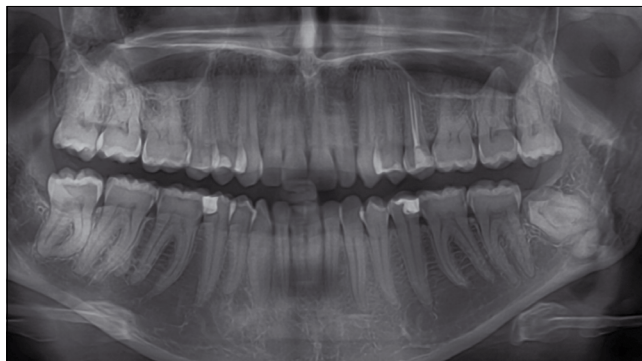




2. kép: A koronai rész eltávolítását követően az idegkamra ép maradt



3. kép: Műtétet követő per primam sebzárás és röntgenfelvétel

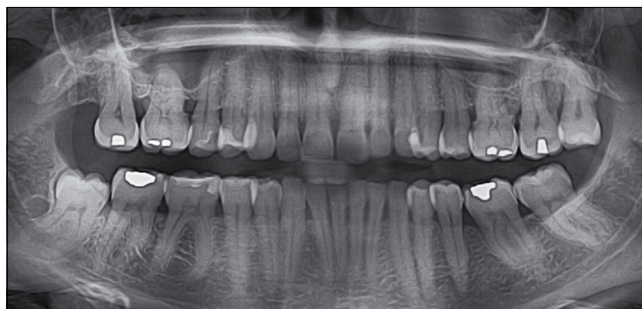

4. kép: 3 éves kontroll panoráma-röntgenfelvétel

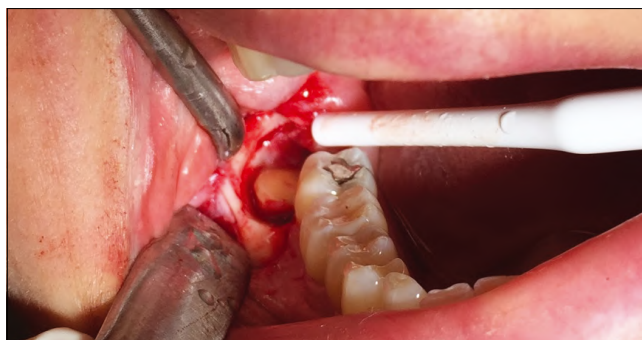
Zavartalan, fájdalom és gyulladásmentes sebgyógyulást követően a varratokat egy hét múlva távolítottuk el, illetve kontroll panorámafelvételt készítettünk (3. kép). A műtét 3 éve történt, a kontroll panorámafelvételen megfigyelhető a gyökerek migrációja, illetve új csontképződés a gyökerek felett. A páciens azóta panaszmentes (4. kép).

### Második eset

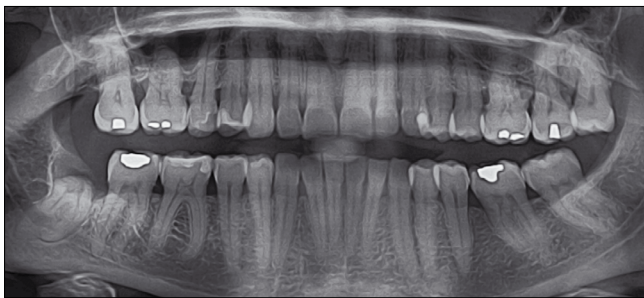
Klinikánkon 46 éves nőbeteg jelentkezett azzal a panasszal, hogy a 48 fogát nem tudja kellőképpen tisztítani és nagyon sokszor pericoronitis alakul ki körülötte. A magával hozott panorámaröntgen- és CBCT-felvételen egyértelműen ábrázolódt, hogy a foggyökér közvetlenül érintkezik a canalis mandibulaeal (5., 6. kép).



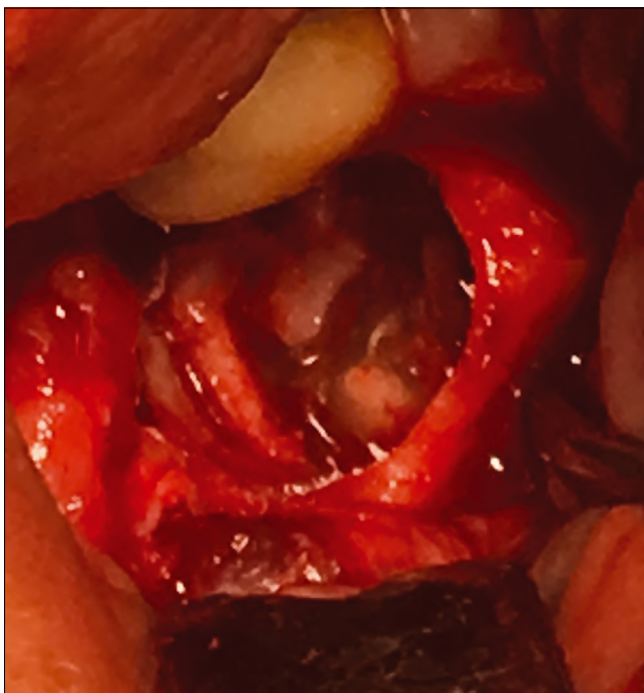
5. kép: Műtét előtti panorámaröntgen



6. kép: Intraoperatív kép a műtési területről



7. kép: Műtét utáni panorámafelvétel



8. kép: Gyökér disszekciója

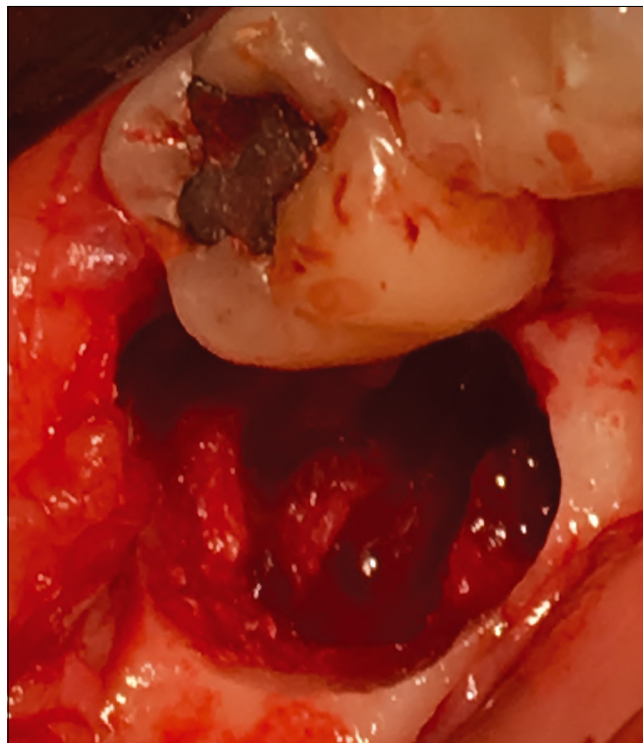
Mivel a fog pozíciója kedvező volt, a páciens jól operált, felajánlottuk a koronektómia lehetőségét. A műtét zavartalanul zajlott, varratszedéskor a beteg kiskodó fájdalomról és paraesthesia-ról panaszkodott, mely két héten belül megszűnt (6., 7. kép).

Közel 10 hónapig tartó zavartalan posztoperatív időszakot követően a páciensnél a korábbi műtét területén hirtelen erős fájdalom jelentkezett, mely non-szteroid fájdalomcsillapítók hatására sem szűnt meg.

Mivel a panaszok fokozódtak, ezért a fog eltávolítása mellett döntöttünk. Intratrachealis narcosisban a foggyökér disszekálva, a nervus alveolaris inferiorról óvatosan leválasztva eltávolítottuk a bölcsességfog megmaradt részét (8., 9. kép).

A műtétet követően a páciens fájdalma megszűnt, ugyanakkor féloldali paraesthesia alakult ki az ajak jobb oldalán, mely három hónap múlva teljesen megszűnt.

Tekintettel arra, hogy a műtét területén gyulladásra utaló jelet nem találtunk, és a fájdalom a postoperatív 10 hónapban alakult ki, arra következtettünk, hogy a be-



9. kép: Az üres alveolus, benne jól látható az ideg lefutása.

teg erős fájdalmát az idegbe kapaszkodó, időközben elmozduló gyökér által előidézett vongálás okozhatta.

### Harmadik eset

22 éves nő páciens mindkét oldali, alsó bölcsességfogak körül jelentkező, időről időre visszatérő pericoronitis miatt érkezett klinikánkra. Panorámafelvételen a nervus alveolaris inferior a bölcsességfogak gyökereit az alsó egy harmadban keresztelte (10. kép). A látott kép alapján mind a két fog esetében felmerült az intraoperatív idegsérülés lehetősége. A páciens a felvilágosítást követően a részleges koronektómia, majd a gyökerek migrációját követően a fogak teljes eltávolítása mellett döntött.

Mindét oldalon, külön ülésben, helyi érzéstelenítést követően, L-alakú metszésből a Landi és munkatársai által leírt részleges koronektómiának megfelelően csak a fogak mesialis csücskét távolítottuk el keményfém fissurafúró segítségével. A sebet per primam zártuk, a gyógyulási szakasz zavartalan volt (11. kép) [9].

Hat hónappal a koronektómiát követően a páciens kontrollvizsgálatra hívtuk vissza. A röntgenfelvételen mindkét fog jelentős migrációja, a nervus alveolaris inferiorról való távolodása volt megfigyelhető (12. kép).

A későbbiekben, a páciens annak ellenére, hogy panaszai nem voltak, a fogak teljes eltávolításához ragaszkodott, ezért mindkét bölcsességfogot eltávolítottuk. A műtétet követően a bal oldali fognál megfigyelhető volt, hogy az ideg a két mesialis gyökér között futott,

a jobb oldal esetén pedig a lingualis oldalon okozott benyomatot (13. kép).

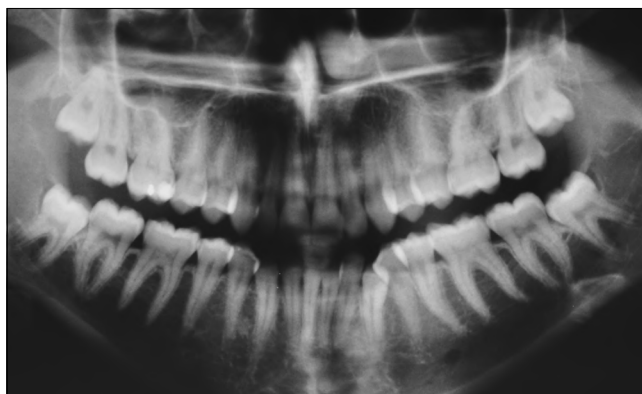Mindkét műtétet követően a gyógyulási időszak szövdménymentes volt, nem alakult ki egyik oldalon sem paraesthesia.

### Összefoglalás

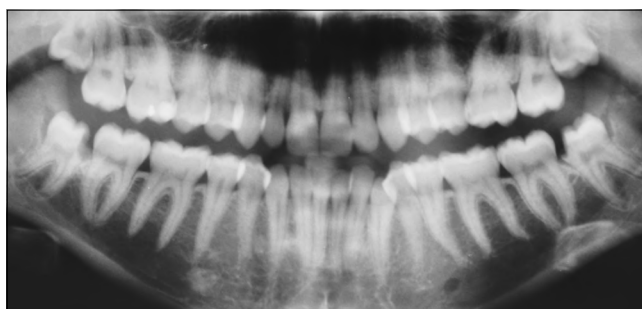Az alsó impaktált bölcsességfogak koronektómiája akkor javasolt módszer, amikor a fog vagy annak gyökere közvetlenül érintkezik a canalis mandibulaeal és így a fog eltávolítása fokozott kockázatot rejt az operátor és a páciens számára is. Gyakori, hogy az első műtét után betegeink nem kérik a további beavatkozást, de a koronektómia egyik legfontosabb jelentősége abban rejlik, hogy a műtétet követően a fog eltávolodik a nervus alveolaris inferiorától, és 1 év múlva lényegesen alacsonyabb szövdményrátaival távolíthatjuk el. A hazai és külföldi irodalmi adatok alapján egyértelműen kimondhatjuk, hogy a nervus alveolaris inferior érzéskiesésének lényegesebben kisebb az incidenciája koronektómia esetében, mint a teljes fogeltávolítás során. Ugyanakkor nincs szignifikáns különbség a műtétet követő fájdalomban, az alveolitis kialakulásában és a késői, posztoperatív gyulladások gyakoriságában [15, 17].

### Irodalom

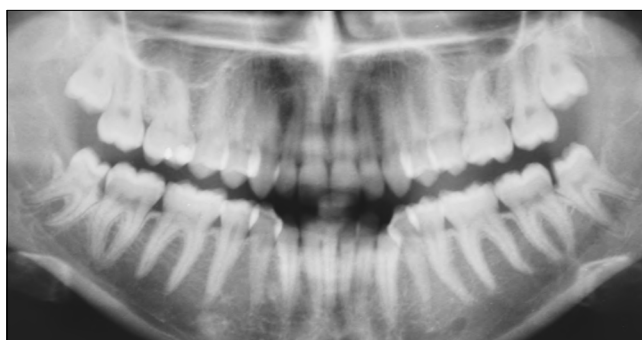
- ARAVINDAKSHA SP, BALASUNDARAM A, GAUTHIER B, PERVOLARAKIS T, BOSS H, DHAWAN A ET AL: Does the use of Cone Beam CT for the removal of wisdom teeth change the surgical approach compared with panoramic radiography? *Journal of Oral and Maxillofacial Surgery* 2015; 9: 12.
- ESPERT JC, MARTINEZ SP, BALLESTER JC, OLTRA DP, DIAGO MP: Coronectomy of impacted mandibular third molars: A meta-analysis and systematic review of the literature. *Med Oral Patol Oral Cir Bucal* 2016; 21 (4): 505–513.
- GENEST-BEUCHER S, GRAILLON N, BRUNEAU S, BENZAQUEN M, GUYOT L: Does mandibular third molar have an impact on dental mandibular anterior crowding? A literature review. *J Stomatol Oral Maxillofac Surg* 2018 Mar 20. pii: S2468–7855(18)30072-7. doi: 10.1016/j.jormas.2018.03.005. [Epub ahead of print]
- GHAEMINIA H, MEIJER GJ, SOEHARDI A, BORSTLAP WA, MULDER J, VLIJMEN OJC ET AL: The use of cone beam CT for the removal of wisdom teeth changes the surgical approach compared with panoramic radiography: a pilot study. *Int J Oral Maxillofac Surg* 2011; 40 (8): 834–839.
- Guerrero ME, BOTETANO R, BELTRAN J, HORNER K, JACOBS R: Can preoperative imaging help to predict postoperative outcome after wisdom tooth removal? A randomized controlled trial using panoramic radiography versus cone-beam CT. *Clin Oral Invest* 2014; 18 (1): 335–342.
- HOWE GL, POYTON HG: Prevention of damage to the inferior dental nerve during the extraction of mandibular third molars. *Br Dent J* 1960; 355–363.
- JOÓB FA: A bölcsességfogak szerepe a fogászat különböző szakterületein. Semmelweis Kiadó, Budapest, 2010.
- KNUTSSON K, LYSSELL L, ROHLIN M: Postoperative status after partial removal of mandibular third molar. *Swed Dent J* 1989; 13 (1–2): 15–22.
- LANDI L, MANICONE PF, PICCINELLI S, RAIA A, RAIA R: A novel surgical approach to impacted mandibular third molars to reduce the



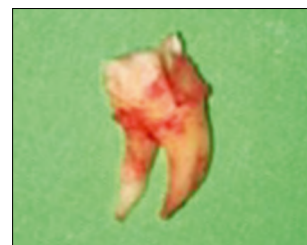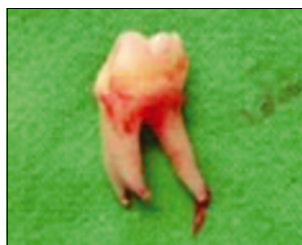10. kép: Kiindulási panorámafelvétel



11. kép: Panorámafelvétel közvetlenül a koronektómiát követően



12. kép: 6 hónapos kontroll panorámafelvétel



13. kép: Bal és jobb oldali bölcsességfog

risk of paresthesia: a case series. *J Oral Maxillofac Surg.* 2010; 68 (5): 969–974.

- LEUNG Y, CHEUNG LK: Safety of coronectomy versus excision of wisdom teeth: A randomized controlled trial. *Oral Surg Oral Med Oral Pathol Oral Radiol Endod* 2009; 108 (6): 821–827.

11. PADHYE MN, DABIR AV, GIROTRA CS, PANDHI VH: Pattern of mandibular third molar impaction in the Indian population: retrospective clinico-radiographic survey. *Oral Surg Oral Med Oral Pathol Oral Radiol* 2013; 116 (3): 161–166.
12. SMITH JG ET AL: The psychosocial and affective burden of post-traumatic neuropathy following injuries to the trigeminal nerve. *J Orofac Pain* 2013; 27 (4): 293–303.
13. SZALMA J, LEMPEL E, CSUTA T, BARTFAI D, JEGES S, OLASZ L: A panorámaröntgen szerepe a nervus alveolaris inferior sérülések várható kockázatában alsó bölcsességfogak eltávolítása előtt. A gyökérgörbület és gyökércsúcs-canalís mandibulae átfedésének hatása a rizikóbecslésre. *Fogorv Szle* 2010; 43–48.
14. SZALMA J, LEMPEL E, CSUTA T, VAJTA L, JEGES S, OLASZ L: A jellegzetes panorámaröntgen-jelek a nervus alveolaris inferior sérülések várható megítélésében alsó bölcsességfogak eltávolításakor. *Fogorv Szle* 2011; 27–33.
15. SZALMA J, LEMPEL E: A nervus alveolaris inferior védelmében: Alsó bölcsességfogak coronectomiája. Irodalmi áttekintés. *Orvosi Hetilap* 2017; 1787–1793.
16. VALMASEDA-CASTELLON E, BERINI-AYTES L, GAY-ESCODA C: Inferior alveolar nerve damage after lower third molar surgical extraction: a prospective study of 1117 surgical extractions. *Oral Surg Oral Med Oral Pathol Oral Radiol Endod* 2001; 92 (4): 377–383.
17. VOEGELIN TC, SUTER VG, BORNSTEIN MM: Complication during and after surgical removal of mandibular third molars. Impact of patient related and anatomical factors. *Schweiz Monatschr Zahnmed* 2008; 118 (3): 192–198.

KÖRMÖCZI K, BOGDÁN S, JOÓB FÁ

### Wisdom tooth coronectomy and its complications

The surgical care of the lower impacted wisdom teeth is often a great challenge for oral surgeons and dentists, that may go with a lot of pitfalls and risks as well as complications during surgery. In order to avoid this, careful diagnostic, therapeutic and complication management skills are required. One of the most undesirable complication is the injury of the inferior alveolar nerve. In order to avoid this, we can use coronectomy as an alternative to surgery, instead of completely removing the tooth. This publication describes coronectomy and its complications through case reports.

*Keywords:* wisdom tooth, complication, coronectomy

## Pályázat Körmöczi-pályadíjra

Felhívjuk minden, a *Fogorvosi Szemlében* publikáló, rendezett MFE tagsággal rendelkező, 35 évnél fiatalabb első szerzős cikk szerzőjét, hogy pályázzanak a 2018-as Körmöczi-pályadíjra.

Pályázni csak a 2018-ban a *Fogorvosi Szemlében* megjelent közleményekkel lehet. Kérjük, a közlemény pdf változatát mellékelje a pályázathoz.

A pályázat beadási határideje: **2019. február 4.**

A pályázatokat, kérem, emailen juttassák el címemre!

Dr. Fejérdy Pál  
az MFE főtítkára  
fejerdy.pal@dent.semmelweis-univ.hu

## Az MFE Fogpótlástani Társaság felhívása

Az MFE Fogpótlástani Társaság és jogelődje jubileumi fennállásának alkalmából ünnepi anyagot szeretnénk összeállítani.

Kérjük kollégáinkat, hogy aki rendelkezik képanyaggal a Társaság korai időszakából, szíveskedjék elküldeni a demeter.zsofia@dental.unideb.hu címre,

vagy a Debreceni Egyetem, Fogorvostudományi Kar, Bioanyagtan és Fogpótlástani Tanszék, 4032 Debrecen, Nagyerdei krt. 98. postacímre!

Köszönettel,

MFE Fogpótlástani Társaság  
elnökség

## Odontomák diagnosztikus és terápiás aspektusai a maxillofaciális sebészetben

DR. SZÜTS JUDIT, DR. NÉMETH ZSOLT

A különböző tanulmányok az odontomákat a leggyakoribb odontogén daganatok közé sorolják. A WHO besorolás szerint az elváltozás a benignus daganatok közé tartozik, azonban más nézetek alapján inkább hamartomának tekinthető. A tanulmány célja a hazai és külföldi szakirodalmat alapul véve az odontomákhoz kapcsolódó információk összefoglalása, fókuszálva az elváltozás diagnosztikus és terápiás módjaira.

Az odontomák pontos eredete ismeretlen. Néhány teória szerint bakteriális és virális infekciók, trauma, mutációk és abnormális gének is vezethetnek odontomaképződéshez. Gyakran alakulnak ki odontomák örökletes szindrómák (*Gardner*-, *Hermann*-, *Gorlin-Goltz*- és otodontális szindróma) részeként is.

Leggyakrabban az első két évtizedben jelennek meg, nemi eloszlás tekintetében nem mutatnak különbséget. Különbözőképpen csoportosíthatjuk az odontomákat, a leggyakoribb a WHO klasszifikáció, amely szerint két típust különböztethetünk meg: a compound odontomát és a complex odontomát. Diagnosztikájuk kiegészítő vizsgálatok nélkül meglehetősen bonyolult lehet, ugyanis tünetszegények, a fogazat rendellenességei, impakció, retenció, duzzanat és/vagy aszimmetria utalhat csak a jelenlétükre. Általában röntgenfelvétel során kerülnek felfedezésre, pontos diagnózisuk csak hisztopatológiai vizsgálat után mondható ki.

Az odontomák terápiája sebészi eltávolítás, ami történhet extraorális és intraorális megközelítésből is. A műtét során egyre gyakoribb a modern készülékek (lézer, ultrahangos/piezo-/ sebészet) használata. Szövődményekre a legtöbb esetben nem kell számítani.

**Kulcsszó:** odontoma, odontogén daganat, jóindulatú daganat, complex odontoma, compound odontoma

### Bevezetés

A különböző tanulmányok az odontomákat a leggyakoribb, jóindulatú odontogén daganatok közé sorolják, azonban elterjedt az a nézet is, hogy az elváltozások inkább hamartomának felelnek meg. Általában fiatal korban fedezik fel ezeket, jellemzőjük a lassú növekedés, tüneteket nagyon gyakran nem mutatnak de deformálhatják a csontokat, fogakat, megakadályozhatják a maradó fogak előtörését, ezért korai felismerésük és kezelésük fontos feladat [10, 26].

Az odontoma szó *Paul Broca* nevéhez köthető, aki 1867-ben alkotta meg ezt a kifejezést fogszövetekből álló tumorra vonatkoztatva. *Pierre Fauchard* volt az első, aki pontos leírást adott az odontomáról. Az első complex odontomáról szóló cikk 1848-ban jelent meg az *American Journal of Dental Science* című folyóiratban, compound odontomáról pedig az 1850-es évek közepén írtak először [21, 34].

### Etiológia

Az odontomák pontos eredete ismeretlen. A különböző szerzők azt valószínűsítik, hogy létrejöttükben nagy

szerepet játszanak a külső, környezeti és belső, genetikai tényezők.

Külső tényezők közé soroljuk a helyi traumákat és a vírus vagy baktérium okozta infekciókat. Helyi képletek nyomása (pl. tejfogak gyökerei) és külső trauma (luxatio, avulsio) is hatással van a fogcsírára, egyes esetekben odontomaszerű képletek jöhetnek létre (*Glass-ton*, *Rushton* és *Levy* ezt kísérlettel bizonyította). Ennek az az alapja, hogy a malformatio az odontogenezis korai fázisában történik és az ameloblast-fejlődés morfogenetikus fázisára van hatással. Az elváltozás kiindulási sejtjei a különböző kutatások alapján valószínűleg az érett ameloblastok, a dentális lamina maradványai és az odontogén epitheliális sejtek [38].

Genetikai tanulmányok alapján kijelenthető, hogy a géneket szabályozó mechanizmusok zavarának, a gének mutációinak vagy az abnormális gének öröklődésének is lehet odontoma a következménye. Egy 2015-ös vizsgálat eredményeként kimutatták, hogy a WNT (Wingless-related integration site) szignalizációs útvonal aktiválására fogszerű képletek jöttek létre. A cikkben rágszálókkal kísérleteztek. A SOX2 expresszázó sejtek  $\beta$ -catenint expresszálnak, ami a WNT útvonalat aktiválja számos őssejtben és pluripotens sejtben. Azon-

ban ha mutáns  $\beta$ -catenint képeztek a sejtek, akkor az számos fogszerű képletet hozott létre az egerekben, ami nagyon hasonlított az emberi odontomára [49]. Nagyon gyakran örökletes szindrómák (*Gardner*, *Hermann*, *Gorlin-Goltz*, otodentális szindróma) részeként is megfigyeltek odontomaképződést [3, 15, 35].

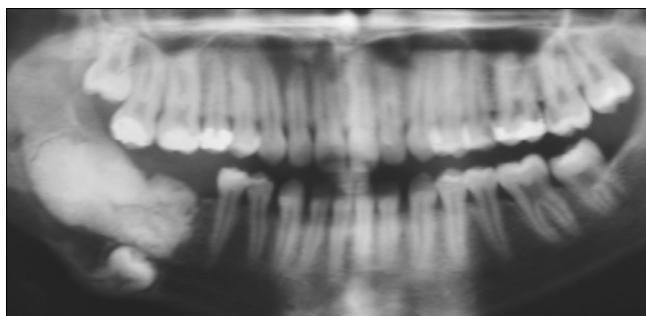
### Epidemiológia

Tanulmányok sokasága vizsgálta világszerte az odontomák epidemiológiáját. Ezekről egységesen elmondható, hogy a kutatások a leggyakoribb odontogén daganatok közé sorolják a fent említett elváltozást: *Hidalgo Sánchez* metaanalízise az első, *Taghavi*, *Olgac* és *Fernandes* tanulmánya a második, *Jing* pedig a harmadik leggyakoribb odontogén daganatként említi az odontomákat [20, 44]. Életkori megoszlás tekintetében a fiatal kortól idős korig megjelenhetnek, de legfőképpen a fiatal felnőtt korosztály érintett [8, 19, 20, 44]. A két nem közötti előfordulás tekintetében a tudományos cikkek többsége nem talált eltérést, nőkben és férfiakban is ugyanolyan gyakran fordul elő [8, 20]. Ettől eltérő eredményre jutott *Taghavi*, aki szerint a nőkben gyakoribb az elváltozás (59,3%) [44]. Az odontomák típusaival is foglalkoztak a kiadványok: a compound odontoma előfordulása kétszer olyan gyakori volt, mint a complex odontomáé [19, 20].

### Patológia

Az odontomák az odontogén daganatok, azon belül pedig a jóindulatú daganatok közé sorolhatók [32]. Különböző fejlettségű fogszövetet: zománcot, cementet és dentint tartalmaznak. Többféleképpen csoportosíthatjuk az odontomákat: a felosztás évtizedenként és könyvenként változik.

*Thoma* öt alcsoportra osztotta az elváltozást: az odontoma compositum geminatumra, melyben két vagy több egybeolvadt fogat figyelhetünk meg; a compound composite odontomára, mely csökevényes fogakból áll; a complex composite odontomára, amely rendezetlen megjelenést mutat; az odontoma dilatatumra, mely nagyon ritka és amelyben vagy a korona vagy a gyökér



1. kép: Odontoma compositum complexum a mandibula jobb oldali moláris területén

jelentősen megnagyobbodott; és végül a cisztás odontomára, ahol az odontoma vagy a cisztában vagy a ciszta falában jelenik meg [45].

*Ferenczy* a Fogászati radiológia című könyvben egy *Thomáéhoz* hasonló felosztást használ: megkülönbözteti az odontoma compositum conglobatumot, az odontoma compositum complexumot (1. kép), az odontoma compositum geminatumot, és az odontoma compositum dilatatumot. Ötödik csoportként azonban az előzővel ellentétben nem a cisztás odontomát, hanem az odontoma compositum gestatumot említi, ahol a fog belsejében egy fogszerű képlet van [11].

*Gorlin* három alcsoportot különböztet meg: a complex és a compound odontomát és az ontoameloblastomát. Az utolsó csoport ameloblastoma és odontoma egy idejű jelenlétét mutatja [16].

*Szabó György* is három alcsoportot mutat be: az odontoma compositum conglobatumot, az odontoma compositum complexumot és az odontoma compositum cysticumot [43].

A legelterjedtebb besorolás azonban a fentiekkel ellentétben a WHO klasszifikáció, amely két típusra osztja az odontomákat: compound odontomákra és complex odontomákra. A compound odontomákra jellemző, hogy a bennük lévő szövetek nem térnek el jelentősen az egészséges fogszövetektől, de azok mérete és formája jelentősen különbözik a normálistól. Az elváltozás kis fogak halmazára hasonlít. Sokkal gyakoribb elváltozás, mint a complex odontoma és a maxilla elülső régiójában fordul elő leggyakrabban. Ezzel szemben a complex odontomában a fogszövetek rendezetlenül helyezkednek el, amorfi képet adva az elváltozásnak, semmilyen anatómiai egyezést nem mutatnak a fogakkal. Leggyakoribb előfordulási helye a mandibula hátsó régiója, de előfordul a maxilla elülső régiójában is [32, 48].

A fent említett klasszifikáción kívül más szempontok szerint is osztályozhatjuk az elváltozásokat. Csoportosíthatjuk őket eredetük szerint: vannak epithelialis, composite (epithelialis és mesodermális) és kötőszöveti formák is. Állcsontban való elhelyezkedésük alapján pedig két alcsoportot különböztethetünk meg: intraossealis típust, mely a csonton belül helyezkedik el és elő is törhet a szájüregben, illetve az extraoralis vagy perifériás típust, ahol az odontoma lokalizációja a lágyszövetben van [38].

### Diagnosztika

#### Anamnézis, klinikai vizsgálat

A páciensek anamnézisének tekintve általában nem találunk szignifikáns eltérést, nagy részük teljesen egészséges, panaszmentes. Genetikai szindrómák részeként is jelentkezhet az elváltozás, gyakran előfordul *Gardner*-, *Gorlin-Goltz*-, *Hermann*- és otodentális szindrómában szenvedő páciensekben.

Az odontomák diagnosztikája nehéz, nincsen specifi-

kus tünetük, jelentős panaszokat nem okoznak. A fogzat rendellenességei (impakció, retenció, malocclusio, foghiány) és a nyálkahártya elszíneződése utalhat a jelenlétükre [14, 18, 36, 38, 47]. Gyakran palpációval is tapasztalhatjuk az elváltozást: általában csontkemény tapintatú terimét érzékelhetünk [31], cysticus odontoma esetén azonban fluktuáció jelentkezhet [6]. Ritka esetben az odontoma transmucosalis áttörést mutat a szájüregbe: sárgás-barnás fogszövet szerű elváltozást láthatunk, ami torz fogakra emlékeztet [1, 4].

A betegek egy része fájdalom miatt keresi fel kezelő orvosát, gyakori még a rágóképesség csökkenése is. Nagyobb méretű odontomák az állcsontot felfújják, deformációt okoznak, amelynek hatására az arc aszimmetrikussá válik, bőre megfeszül [18, 22, 31, 36, 47].

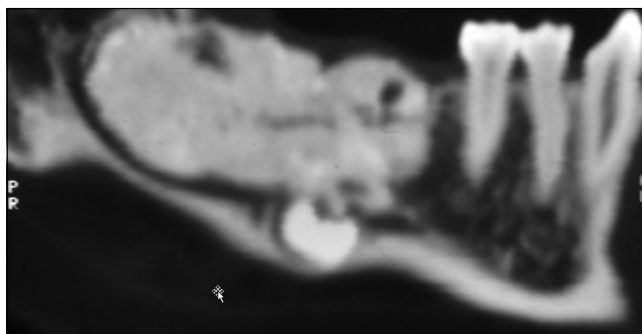
Ritka esetben az odontoma ectopiás elhelyezkedést is mutathat. Írtak le már például odontomát az orrüregben is, a páciens orrfolyásról, orrjárat-elzáródásról, kellemetlen szagokról panaszkodott, szélsőséges esetben rhinosinuszitishez is vezetett az elváltozás [30].

### Röntgen

Az odontomák többsége más okból elvégzett röntgenvizsgálat során, véletlenszerűen kerül felismerésre. Ezzel az olcsó és széles körben elterjedt noninvasív eljárással viszonylag egyszerűvé válik az odontomák diagnosztikája, sőt típusainak elkülönítése is. Leggyakoribb felvétel a panorámafelvétel (OP), de intraorális felvételt is készíthetünk, ha nagyobb felbontású, részletesebb képre van szükségünk. Compound odontoma röntgenképén viszonylag szabályos elrendeződést figyelhetünk meg: torz fogakat vagy fogszerű képleteket láthatunk. Az elváltozás fejlődési stádiumának elkülönítésére is van lehetőség. A teljesen kifejlődött laesiót legtöbbször elég könnyű diagnosztizálni, azonban a fejlődő odontoma detektálása már lényegesen nehezebb feladat. Korai állapotban csak egy jól elhatárolt osteolysis figyelhető meg, később már láthatóvá válnak a fogszerű elemek, széles radiolucens zónával körülvéve. A késői stádiumokban már csak egy keskeny radiolucens zónát látunk, ami kevésbé jól elhatárolt. Ezzel szemben a complex odontoma rendezetlen, ovális alakú, radiopaque elváltozásként jelentkezik radiológiai vizsgálat során, melyet vékony, határozott radiolucens zóna vesz körül. Ez a forma is tartalmaz minden alapvető fogszövettypust, csak nem rendezetten, hanem amorf massa képét mutatva [33].

### CT/CBCT (Cone Beam Computed Tomography)

Napjainkban modern radiológiai eljárásokat is alkalmaznak az odontomák pontosabb diagnosztikájához. Ezek azonban legtöbbször csak térítés ellenében vehetők igénybe és az elváltozások pontosabb lokalizációjában (pl. műtét tervezésében) játszanak szerepet. Az odontomák a CT-n, illetve a CBCT-n is radiopaque megjelenést mutatnak, körülöttük radiolucens szegély figyelhető meg (2. kép). A CT hazánkban ingyenes, azonban kevésbé részletgazdag, főként az alsó áll-



2. kép: A CT felvételen jól látható az odontoma, a diszlokált moláris fog és a canalis mandibulae lefutása

csonton. A CBCT modernebb, gyorsabb, kisebb sugárterheléssel járó technika, ami nagyon hasznos lehet a sebészi eltávolítás megtervezésében. Hátránya azonban, hogy Magyarországon az eljárás nem térítésmentes [35, 39, 40].

Új lehetőségeket kínálhat a micro-CT, amely háromdimenziós analízist tesz lehetővé. Szövetani vizsgálat-hoz hasonlóan lehet vele az elváltozásokat értékelni, anélkül, hogy a mintát előkészítettük volna. Ez a technológia azonban gyakorlatban még nem terjedt el, egyelőre csupán kutatásokban használják. További fejlesztéssel a micro-CT a jövő fontos diagnosztikus eszköze lehet [37, 42].

### Hisztológia

Az eltávolított odontomát minden esetben szövettani vizsgálatnak kell alávetni. Sokszor csak ez alapján tudunk egy-egy elváltozásról pontos diagnózist adni. Az odontomákból vékony szeleteket képeznek, megfelelően előkészítik, így a metszeteket mikroszkóppal vizsgálhatóvá teszik [50].

Mikroszkópos vizsgálat során a complex odontomák körül egy fibrosus tokot figyelhetünk meg. Maga az elváltozás zománcból, cementből és dentinből áll, ezek a szövetek egy kiterjedt képletet hoznak létre, aminek az elrendeződése eléggé szabálytalan. A zománc egy része teljesen kalcifikált, azonban egy-két részen látni lehet a zománcmátrixot is. A zománcprizmák könnyen felismerhetők, látni lehet a Retzius-féle vonalakat, zománclemezeket, zománcorsókat és zománcrojtokat is. Az odontomákban a legnagyobb arányban előforduló szövet a dentinszövet. Felépítése általában megegyezik a fogakban lévő dentinszövettel: felismerhetők a tubulusok, a primer és secundaer dentin, az interglobularis dentin és a Tomes'-féle szemcsés réteg. Az Ebner-féle növekedési vonalakat is észrevehetjük. Pulpszövethez hasonló szövet és cement is jelen van az elváltozásban.

A compound odontoma is fibrosus tokban helyezkedik el, benne számos különálló fogat vagy fogszerű képletet találunk fibrosus szövetbe ágyazva. Gyakran a fogacsák körül csontszöveti trabeculákat is láthatunk. Mind makroszkóposan, mind mikroszkóposan rendkí-

vüli hasonlóságot mutatnak a fogakhoz: alakjuk a fogakhoz hasonló és zománcból, dentinből, cementből, pulpából állnak, csak kismértékben térnek el a normális szövetektől [9, 12, 17, 24, 27, 41].

Modern szövettani vizsgálati módszerek is egyre jobban elterjedtek a diagnosztikában. Confocalis Laser Scanning Mikroszkóppal (CLSM) is vizsgálták az odontomákat. Ezzel a módszerrel autofluoreszcencia alapján elkülöníthetők a fog szövetei: a dentin magasabb fluoreszcenciával rendelkezik mint a zománc, a dentin magasabb kollagéntartalma miatt. A szellemsejtek kimutatása is könnyű ezzel a módszerrel [25, 28].

Pásztázó elektronmikroszkóp használatára is volt példa az odontomák vizsgálata során: a technika előnye, hogy segítségével láthatóvá válnak a zománcprizmák, a perikymaták és *Tomes'* nyúlványok lenyomatai [23].

### Differenciáldiagnózis

Az odontomák tünetszegény és aspecifikus megjelenésük miatt számos más betegségtől kell elkülönítenünk. Néha teljesen más jellegű betegséghez hasonló képet is mutathatnak, ezért csak alapos vizsgálatok után mondhatjuk ki a végső diagnózist. El kell különítenünk a fibro-osseus laesióktól, a kalcifikáló odontogén tumortól, a fibrosus dysplasiától és a krónikus osteomyelitistől. Számos más odontogén daganat is mutat odontomához hasonló képet: ilyen az ameloblastos fibróma, az ameloblastos fibroodontóma, az odontoameloblastoma és a kalcifikáló odontogén tumor. Differenciál diagnosztikai szempontból fontos még megemlíteni a jóindulatú daganatok közül az osteomát, az osteoblastomát és a cementomát is. A számfeletti fogak és az impaktált fogak odontomáktól való elkülönítése is néha meglehetősen bonyolult lehet [1, 5, 8, 14].

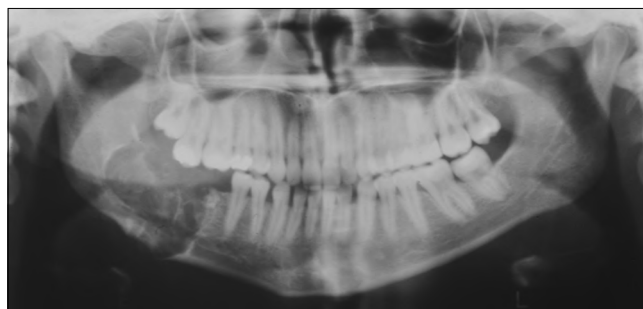## Terápia

### Műtéti technikák

Az odontomák terápiája minden esetben a sebészi eltávolítás. Tünetszegény esetben dönthetünk a sebészi eltávolítás mellőzése mellett is, azonban célszerű a páciens időközönként kontrollra visszahívni.

### Konvencionális eljárások

Az odontomák eltávolítása kétféle módon történhet: intraorális megközelítésből, illetve, ha az elváltozás a mandibulában nagy kiterjedést mutat, akkor az extraorális megközelítés a megfelelő hozzáférés érdekében előnyösebb lehet. A legtöbb enucleatio gyors folyamat és nem igényel speciális előkészítést: a fogorvosi rendelőben, helyi érzéstelenítésben végrehajtható. Azonban kiterjedtebb elváltozásoknál már célszerű általános érzéstelenítés mellett végrehajtani a beavatkozást, majd kórházi ellátásban részesíteni a páciens. Az elváltozások eltávolítása után a kialakult üreget körültekintően át kell vizsgálni, meg kell győződni arról, hogy a tumorszövet teljes egészében eltávolításra került. Ennek



3. kép: Kontroll OPG. A képlet eltávolítását követően a csontdefektust spongiosa forgáccsal töltötték fel.

érdekében röntgenfelvétel készítése is célszerű lehet (3. kép). Ha a műtét intraorális feltárásból történt, akkor a mucoperiosteális lebenyt visszafektetjük a helyére. Kiterjedt defektusok esetén csontpótló eljárásokat is alkalmazhatunk, végül suturával zárjuk a műtéti sebet. Extraorális feltárást esetén a sebszélek réteges zárása javasolt, nyomókötés felhelyezése is célszerű lehet [46].

### Modern technikák

A konvencionális eltávolítás mellett egyre elterjedtebbé válik a modern technika, ami számos előnnyel rendelkezik. Alkalmazása során egyszerűbbé és gyorsabbá válhat a műtét kivitelezése, kevésbé traumatizál, csökkentheti a kezelés utáni szövődeményeket. Hátrányai közé elsősorban a készülék magas árát soroljuk.

Az egyik ilyen technika az ultrahangos (piezo-)sebészet, amely jelentősen csökkenti a környező szövetek károsodásának esélyét. Használatával minimalizálhatjuk az erek, a fogszövetek és a nervus alveolaris inferior sérülését. A technika lehetővé teszi a csontszövet szelektív vágását, nagyfokú precizitással, vérszemenyesen végezhetjük a műtéteket [7, 13].

A lézer alkalmazása is egyre elterjedtebb a szájszövetben, odontomák eltávolítására is használható. A leggyakrabban használt lézerek az Er:YAG (erbium-doped yttrium aluminium garnet laser) és az Er,Cr:YSGG (erbium, chromium: yttrium-scandium-gallium-garnet laser) [2, 29].

### Posztoperatív teendők

A műtét után a páciens utasítani kell a seb tisztántartására, öblögetők rendelése kötelező. Jelentős arcduzzanat 3-4 napos hideg borogatással, jegeléssel megelőzhető, megszüntethető. Láz esetén lázcsillapító adása javasolt, azonban felmerül a felülfertőződés esélye is, ezért általában antibiotikumot is írunk fel a betegnek. Extraorális feltárásból végzett műtét esetén a sebüreget Redon-draint hagyunk a haematomaképződés megelőzésére [46].

A pácienseknek az előírt diétát kell tartaniuk (intraorális műtétek esetén tejmentes étrend), kerülni kell az erőteljes rágást igénylő ételeket, illetve vitamin- és proteindús ételek fogyasztása javasolt [46].



### Szövődmények

Odontoma eltávolítása után ritkák a szövődmények. Felülfertőződésre lehet esetleg számítani, amit antibiotikus terápiával, illetve lokális irrigációval gyógyítunk. Egy másik szövődmény az állcsont törése, amely a csont meggyengülése miatt következhetik be, akár kisebb mozdulatok hatására is. A törést intermaxillaris fixációval vagy az állcsont minilemezes osteosynthesisével látjuk el. Ha az odontomák gyermekkorban jelennek meg, akkor azok eltávolítása után előfordulhat, hogy az odontoma helyén előtörő maradó fog rendellenes megjelenésű lesz. Egy követéses vizsgálatban moláris tejfoggal összefüggő odontoma eltávolítása után a később előtörő premoláris maradó fog tejmoláriszerű alakot vett fel [46].

### Megbeszélés

Az odontomák a leggyakoribb odontogén daganatok közé tartoznak. A WHO a benignus daganatok közé sorolja, azonban elterjedtebb az a nézet, hogy inkább fejlődési rendellenességnek tekinthetők. Főleg a fiatalabb korosztályt érinti a megbetegedés, legtöbbször a 20-40 éves korosztály érintett. Nagyon fontos az elváltozásokat helyesen és időben diagnosztizálni. A klinikai vizsgálat során általában lényeges eltérést nem találunk, nagy többségük csak radiológiai vizsgálattal kerül felismerésre. Legbiztosabb diagnózist azonban a szövettan alapján lehet adni. Az odontomák terápiaja minden esetben a sebészi eltávolítás, ami történhet konvencionális módon vagy modern technikával. Szövődményekre általában nem kell számítani, ritkán felülfertőződés vagy állcsonttörés lehetséges.

Napjainkban is számos tanulmány készül az odontomákkal kapcsolatban. Lassú, folyamatos növekedésük miatt fontos a minél előbbi diagnosztikájuk, ugyanis a nagy méretű odontomák jelentős deformációkat, malocclusiót okozhatnak, akadályozhatják a fogak előtörését. Ezek alátámasztják, hogy jelentőségét nem szabad alábecsülni, mihamarabbi terápia szükséges.

**Anyagi támogatás:** A közlemény anyagi támogatásban nem részesült.

**Érdekeltségek:** A szerzőknek nincsenek érdekeltségeik.

### Szerzői munkamegosztás:

SZJ: a dolgozat elkészítése, irodalomgyűjtés, kézirat megszoëvegezése

NZS: a dolgozat koncepcionális strukturálása, a szöveg végső kialakítása, szupervízió

A szerzők nyilatkoznak arról, hogy ez saját munkájuk, a végleges szövegeztést mindketten elolvasták, jóváhagyták.

### Irodalom

1. AGRAWAL B, GHAROTE H, NAIR P, SHRIVASTAV S: Infected complex odontoma: an unusual presentation. *BMJ Case Rep* 2012; bcr2012006493.
2. ANGIERO F, BENEDICENTI S, PARKER S, SIGNORE A, SORRENTI E, GIACOMETTI E ET AL: Clinical and Surgical Management of Odontoma. *Photomed Laser Surg* 2014; 32: 1, 47–53.
3. ANQI L, MEILING W, XIAOHE G, HAO G, ZHIFEI Z, KEWEN W ET AL: Clinical, pathological, and genetic evaluations of Chinese patient with otodontal syndrome and multiple complex odontoma: Case report. *Medicine* 2017; 96: 5 6014.
4. AVINASH TEJASVI ML, BALAJI BABU B: Erupted Compound Odontomas: A Case Report. *J Dent Res Dent Clin Dent Prospect* 2011; 5 (1): 33–36.
5. BARBA LT, CAMPOS DM, NEVÁREZ RASCÓN MM, RÍOS BARRERA VA, NEVÁREZ RASCÓN A: Descriptive aspects of odontoma: literature review. *Rev. Odont. Mex* 2016; 20/4: 265–269.
6. COSTA V, CARIS AR, LEÓN JE, RAMOS CJ, JARDINI V, KAMINAGAKURA E: Cystic Odontoma in a Patient with Hodgkin's Lymphoma. *Case Rep Dent* 2015; 292819, 5 pages.
7. CRISTALLI MP, LA MONACA G, SGARAMELLA N, VOZZA I: Ultrasonic bone surgery in the treatment of impacted lower third molar associated to a complex odontoma: a case report. *Ann Stomatol (Roma)* 2012; 3 (2): 64–68.
8. CSIBA Á: Jóindulatú odontogén (fog eredetű) daganatok. In CSIBA Á (szerk.): *Szájpatológia*. Medicina Könyvkiadó, Budapest, 1987; 174–188.
9. DAS UM, VISWANATH D, AZHER U: A Compound Composite Odontoma Associated with Unerupted Permanent Incisor: A Case Report. *Int J Clin Pediatr Dent* 2009; 2 (2): 50–55.
10. D'AZEVEDO BARROS L, RUBENS UTUMI E, GREGNANIN PEDRON I, ZAMBON CE, ROCHA AC: Complex Odontoma: Report of a Five-year Follow-up Case. *J Dent Child* 2010; 77: 183–186.
11. FERENCZY K, MARTONFFY K: Patológiai röntgendiagnosztika/Daganatok/Odontoma. In MARTONFFY K (szerk.): *Fogászati radiológia*. Semmelweis Kiadó, Budapest, 2010; 221–223.
12. GALLATZ K: A fogak anatómiája, szövettana, fejlődése, dentitio. In FEHÉR E (szerk.): *Maxillofacialis anatómia*. Medicina Könyvkiadó, Budapest, 2014; 49–77.
13. GÁSPÁR L: A piezoeljárás – ultrasurgery – sztomatológiai alkalmazásának alapvonalai. *Dental Hírek* 2011; 3: 48–53.
14. GEDIK R, MÜFTÜOĞLU S: Compound Odontoma: Differential Diagnosis and Review of the Literature. *West Indian Med J* 2014; 63 (7): 793–795.
15. GIRISH G, BAVLE RM, SINGH MK, PRASAD SN: Compound composite odontoma. *J Oral Maxillofac Pathol* 2016; 20 (1): 162.
16. GORLIN RJ: Odontogenic tumors. In GORLIN RJ, GOLDMAN HM (ed.): *Thoma's Oral pathology* (6th ed.). The C.V. Mosby Company, St. Louis, 1970; 481–515.
17. GOVINDRAJAN S, MURUGANANDHAN J, SHAMSUDEEN S, KUMAR N, RAMASAMY M, PRASAD S: Complex Composite Odontoma with Characteristic Histology. *Case Rep Dent* 2013; 157614.
18. GYULAI-GAÁL SZ, TAKÁCS D, BARABÁS J, TARJÁN I, MARTONFFY K, SZABÓ GY ÉS MTSAI: Fogelőtörési zavarokkal járó vegyes odontogén daganatok. *Fogorv Szle* 2007; 100: 2, 65–69.
19. HASANUDDIN S, REDDY ER: Erupted odontome associated with a primary molar: A unique clinical presentation, 4-year follow-up. *J Oral Maxillofac Pathol* 2017; 21 (2): 322.
20. HIDALGO SÁNCHEZ O, LECO BERROCAL IM, MARTÍNEZ GONZÁLEZ JM: Metaanalysis of the epidemiology and clinical manifestations of odontomas. *Med Oral Patol Oral Cir Bucal* 2008; 1; 13 (11): E730–734.
21. IMRAN A, JAYANTHI P, TANVEER S, GOBU SC: Classification of odontogenic cysts and tumors – Antecedents. *J Oral Maxillofac Pathol* 2016; 20 (2): 269–271.

22. KANEKO M, FUKUDA M, SANO T, OHNISHI T, HOSOKAWA Y: Microradiographic and microscopic investigation of a rare case of complex odontoma. *Oral Surg Oral Med Oral Pathol Oral Radiol Endod* 1998; 86: 1, 131–134.
23. KEREBEL L-M, KEREBEL B: Dysplastic enamel in odontoma: a light microscopic, microradiographic and SEM study. *J Oral Pathol* 1984; 13: 137–146.
24. KULKARNI VK, DESHMUKH J, REDDY BANDA N, REDDY BANDA V: Odontomas—silent tormentors of teeth eruption. *BMJ Case Rep* 2012; bcr2012007666.
25. LACARBONARA M, LACARBONARA V, CAZZOLLA A P, SPINELLI V, CRINCOLI V, LACAITA MG ET AL: Odontomas in developmental age: confocal laser scanning microscopy analysis of a case. *Eur J Paediatr Dent* 2017; 18/1, 77–79.
26. LONE PA, KOUR I, GANDRAL A: Intra Oral Approach for Complex & Compound Odontomas (Large or Small). *MPS* 2014; 4: 35–45.
27. LUCAS RB: Odontoma. In LUCAS RB (ed.): *Pathology of Tumours of the Oral Tissues*. (3rd ed.) Churchill Livingstone, Edinburgh, London, New York, 1976; 81–88.
28. LUCCHESI A, PETRUZZI M, SCIVETTI M, PILOLLI GP, DI BISCEGLIE MB, CRINCOLI V ET AL: Calcifying Odontogenic Cysts Associated with Odontomas: Confocal Laser Scanning Microscopy Analysis of 13 Cases. *Ultrastruct Pathol* 2011; 35: 3, 146–150.
29. MONTEIRO LS, MARTINS M, PACHECO JJ, SALAZAR F, MAGALHÃES J, VESCOVI P, MELETI M: Er:YAG Laser Assisted Treatment of Central Odontogenic Fibroma of the Mandible. *Case Rep Dent* 2015; Article ID 230297, 6 pages.
30. MUSGRAVE B, STAPP R, TORRES F, SCHWEITZER V: Case Report: Ectopic Odontoma of the Nasal Cavity. *Radiol Open J* 2011; 1, 17–19.
31. NÉMETH ZS, BARABÁS J, HRABÁK K, BOGDÁN S, VELICH N: A mandibulában kialakult nagyméretű odontoma: Esetismertetés. *Dental Hírek* 2005; 9: (6) 54–56.
32. NEVILLE BW, DAMM DD, ALLEN CM, CHI AC: Odontogenic Cysts and Tumors. In NEVILLE BW (ed.): *Oral and Maxillofacial Pathology* Elsevier, 2016; 632–689.
33. PASLER FA, VISSER H: Odontogenic Tumors, Hamartoma, Dysplasias/Odontoma. In PASLER FA, VISSER H (ed.): *Pocket Atlas of Dental Radiology* Thieme, Stuttgart, New York, 2007; 264–267.
34. PHILIPSEN HP, REICHAERT PA: Classification of odontogenic tumours. A historical review. *J Oral Pathol Med* 2006; 35: 9, 525–529.
35. ROSSINI CARVALHO VISIOLI A, DE OLIVEIRA E SILVA C, CARLOS MARSON F, MITSUNARI TAKESHITA W: Giant complex odontoma in maxillary sinus. *Ann Maxillofac Surg* 2015; 5 (1): 123–126.
36. SANTOS COSTA F, IWAKI FILHO L, VESSONI IWAKI LC, JACOBUCCI FARAH G, DE ALMEIDA BASTOS MACIEL A, LIMA MACIEL FJ: Complex odontoma: A clinical case report. *Sci J Dent* 2015; 2: 22–26.
37. SANTOS LAN, LOPES LJ, ROQUE-TORRES GD, OLIVEIRA VF, FREITAS DQ: Complex Odontoma: A Case Report with Micro-Computed Tomography Findings. *Case Rep Dent*. 2016; 3584751.
38. SATISH V, PRABHADEVI MC, SHARMA R: Odontome: A Brief Overview. *Int J Clin Pediatr Dent* 2011; 4 (3): 177–185.
39. SCHRAMM A, RÜCKER M, SAKKAS N, SCHÖN R, DÜKER J, GELLRICH N-C: The use of cone beam CT in cranio-maxillofacial surgery. *Int Congr Ser* 2005; 1281, 1200–1204.
40. SHWHEEL M, AMER MIK, EL-SHAMANHORY AF: A comparative study of cone-beam CT and multidetector CT in the preoperative assessment of odontogenic cysts and tumors. *Egypt. J. Radiol. Nucl. Med* 2013; 44: 1, 23–32.
41. SOLUK TEKESIN M, PEHLIVAN S, OLGAC V, AKSAKALLI N, ALATLI C: Clinical and Histopathological Investigation of Odontomas: Review of the Literature and Presentation of 160 Cases. *J Oral Maxillofac Surg* 2012; 70: 6, 1358–1361.
42. SWAIN MW, XUE J: State of the Art of Micro-CT Applications in Dental Research. *Int J Oral Sci* 2009; 1 (4): 177–188.
43. SZABÓ GY: Maxillofacialis daganatok, fej-nyak daganatok/Odontogén jóindulatú daganatok. In SZABÓ GY (szerk.): *Szájsebészet, maxillofacialis sebészet*. Semmelweis Kiadó, Budapest, 2004; 158–160.
44. TAGHAVI N, RAJABI M, MEHRDAD L, SAJJADI S: A 10-year retrospective study on odontogenic tumors in Iran. *Indian J Dent Res* 2013; 24: 2 220–224.
45. THOMA KH: Tumors of odontogenic origin/Odontoma. In THOMA KH (ed.): *Oral Pathology* (4th ed.). The C.V. Mosby Company, St. Louis, 1954; 1223–1233.
46. THOMA KH: Tumors of jaws of odontogenic origin/Odontoma and odontoameloblastoma. In THOMA KH (ed.): *Oral Surgery* (5th ed.). The C.V. Mosby Company, Saint Louis, 1969; 1030–1035.
47. TUCZYŃSKA A, BARTOSIK D, ABU-FILLAT Y, SOLTYSIK A, MATTHEWS-BRZozowska T: Compound odontoma in the mandible—case study and literature review. *Dev Period Med* 2015; XIX, 4484.
48. UMA E: Compound Odontoma in Anterior Mandible—A Case Report. *Malays J Med Sci* 2017; 24 (3): 92–95.
49. XAVIER GM, PATIST AL, HEALY C, PAGRUT A, CARRENO G, SHARPE PT ET AL: Activated WNT signaling in postnatal SOX2-positive dental stem cells can drive odontoma formation. *Sci Rep* 2015; 5: 14479.
50. ZALATNAI A: A patológia tárgya, célja, helye az orvostudományban: Hisztopatológia. In ZALATNAI A (szerk.): *Gyakorlati patológia*. Semmelweis Kiadó, Budapest, 2014; 2–5.

SZÜTS J, NÉMETH ZS

### Diagnosis and treatment of odontomas in the maxillofacial surgery

Odontomas are one of the most common odontogenic tumors. In the WHO classification they are benign tumors, although nowadays they are considered to be hamartomas instead. The aim of the review is to summarize the information of the odontomas based on publications and books, which were released recently and in the last century.

The exact etiology of the odontomas is unknown. There are several theories, which suggest that bacterial and viral infections, trauma, mutations and abnormal genes can lead to the formation of the odontomas. They are also seen in hereditary anomalies such as *Gardner*-, *Hermann*-, *Gorlin-Goltz*- and otodontal syndromes.

Odontomas are common in the second decade of life and they don't show any gender predilections. There are several types of classifications of odontomas, the most common type is the WHO classification, which divides odontomas into two groups: compound and complex odontomas. Odontomas are asymptomatic, only tooth deformations, impaction, retention, swelling, asymmetry can suggest to its presence. They are usually diagnosed during X-ray examination, but the exact diagnosis can be told after histopathological examinations.

The therapy of the odontomas is the surgical enucleation. It can be performed from ontraoral and extraoral approach. Modern techniques such as laser and ultrasurgery can be also used during the surgery. Complications are quite rare after the operation.

**Keywords:** odontoma, odontogenic tumor, benign tumor, complex odontoma, compound odontoma

Semmelweis Egyetem, Fogorvostudományi Kar, Parodontológiai Klinika, Budapest

## A fogágybetegség és a peri-implant betegségek új klasszifikációja

*Az American Academy of Periodontology (AAP)  
és a European Federation of Periodontology (EFP)  
World Workshop on the Classification of Periodontal and  
Peri-implant Diseases and Conditions (2017) konszenzus riportja*

### 1. rész: Az egészséges parodontium és a gingiva betegségei

DR. GERA ISTVÁN

Jelen közlemény célja, hogy a magyar fogorvosok számára magyar nyelven összefoglalja azt az új klasszifikációs rendszert, amelyet az American Academy of Periodontology (AAP) és a European Federation of Periodontology (EFP) által szervezett *World Workshop on the Classification of Periodontal and Peri-implant Diseases and Conditions* dolgozott ki közel kétéves előkészítő munkával. A 2017. november 9–11. között Chicagóban megrendezett záró konferencián a négy munkabizottság által összeállított, 19 elemző közlemény alapján megalkotott négy konszenzus riport foglalja össze a fogágy betegségeinek és az implantátum körüli parodontális szövetek állapotának és betegségeinek legújabb klasszifikációs rendszerét. A teljes anyag a *Journal of Clinical Periodontology*. 2018;45:45(Suppl 20) különszámában került közzésre.

A fogágy és a peri-implantális szövetek állapota és betegségei legújabb klasszifikációjának alapja az elmúlt évtizedben felhalmozódott kutatási eredmények és klinikai megfigyelések rendszerbe foglalása. Ezek alapján értékelték át az AAP 1999-es parodontális klasszifikációt. A két legfontosabb változat az új klasszifikációs rendszerben, hogy pontosan leírja és definiálja az egészséges parodontium különböző stádiumainak kritériumait, valamint részletesen leírja és definiálja a fogászati implantátum körüli kemény- és lágy szövet állapotokat és patológias folyamatokat. Ezen belül számos módosítást hajtottak végre. A magyar verzió első része az AAP–EFP közlemények alapján az egészséges parodontium és a gingiva betegségeinek legújabb klasszifikációját foglalja össze. A második rész a rögzítő apparátus betegségeivel és az implantátum körüli parodontális állapotok rendszerezésével foglalkozik.

**Kulcsszó:** a fogágybetegségek klasszifikációja, az egészséges parodontium, a gingiva betegségei.

### Bevezetés

Az American Academy of Periodontology (AAP) és a European Federation of Periodontology (EFP) *World Workshop on the Classification of Periodontal and Peri-implant Diseases and Conditions* munkacsoportjai 2015-ben kezdték el munkájukat négy szekcióban és a 2017. november 9–11. között Chicagóban tartott konszenzus konferencián született meg a már régóta várt új klasszifikációs rendszer [1]. A munkacsoportok feladata volt az 1999 óta érvényben lévő AAP klasszifikációs rendszer kritikai áttekintése és a legújabb tudományos kutatási és klinikai vizsgálati eredmények alapján egy új, javított parodontális és peri-implantális diagnosztikai és klasszifikációs rendszer megalkotása [1]. Az AAP–EFP munkacsoportokban összesen 19 összefoglaló közlemény készítette elő a 2017. novemberi konferenciát. Ennek alapján végül négy konszenzus közlemény született, amely előreláthatóan hosszú éveket meghatározza a parodontális és peri-implantális beteg-

ségek csoportosítását és diagnosztikai kritériumait [2, 3, 4, 5]. Az összefoglaló közlemények szerzőinek feladata nem csupán az 1999-es klasszifikáció megújítása volt, hanem az ép parodontium definíciója, valamint az implantátumok körüli betegségek klasszifikációja is [1]. Szintén feladatuk volt minden klinikai állapot pontos definíciója és a pontos diagnosztikai kritériumok rögzítése, amelyek egységessé teszik a klinikai vizsgálatok értékelését, és minden klinikus számára is az adott parodontális állapot pontos nemzetközi standardok szerinti rögzítését [1].

### A fogágybetegség osztályozásának történeti áttekintése

A fogágybetegség klasszifikációs törekvései közel másfél évszázadra nyúlnak vissza. Az elmúlt évszázadban több kísérlet történt a fogágybetegség különböző klinikai formáinak rendszerbe foglalására, de valójában

tökéletes és minden szempontból kielégítő osztályozás még a mai napig sem született. Az első publikus klasszifikációk C. G. Davis (1879) megjelent közleményéhez [6], valamint a G. V. Black (1886) és Miller (1890) szerinti osztályozásokhoz fűződnek [7, 8]. A harmincas évektől egészen az ötvenes-hatvanas évekig a Gottlieb-Orban B hisztopatológiai vizsgálatai alapján felállított rendszer határozta meg a parodontális diagnosztikát. Gottlieb-Orban munkássága olyan fogalmakat vezetett be a parodontológiában, mint pl. a *degeneratív fogágybetegség (parodontosis)* és a *parodontális atrophya*, amely közel fél évszázadig alapja volt a parodontális patológiai és terápiás irányelveknek (Orban & Weinmann 1942, Gottlieb 1946) [9, 10]. Ezt az osztályozást a hatvanas években már sokan kritizálták (Glickman 1953) [11], de lényegében érvényben volt 1966-ig, amikor a *World Workshop in Periodontics* először megkérdőjelezte, hogy egyáltalán létezik-e parodontális degeneratív betegség. Az 1977-ben tartott *World Workshop* törölte el véglegesen ezt a diagnózist. 1986-ban az Amerikai Parodontológus Társaság (AAP) klasszifikációja megkülönböztetett: 1. gingivitis, 2. felnőttkori parodontitist, 3. fiatalkori parodontitist, 4. szisztémás betegségekkel társuló parodontitist, 5. necrotizáló ulceratív parodontitist és 6. terápia refrakter parodontitist [12]. Ezt némiképpen módosította az 1989-es *World Workshop in Clinical Periodontics* által megfogalmazott hivatalos klasszifikáció, amely pontosan 10 évig volt irányadó [13]. (1. táblázat)

1. táblázat

1989-es *World Workshop in Clinical Periodontics* által megfogalmazott hivatalos klasszifikáció

- |  |
|--|
| I. Felnőttkori parodontitis,                       |
| II. Korai (early onset) parodontitis               |
| a) Prepubertalis parodontitis                      |
| generalizált                                       |
| lokalizált   |
| b) Juvenil parodontitis                            |
| 1. generalizált                                    |
| lokalizált   |
| c) Rapidan progredialó parodontitis                |
| III. Szisztémás betegségekkel társuló parodontitis |
| IV. Necrotizáló ulceratív parodontitis             |
| Terápia refrakter parodontitis                     |

Már a bevezetések sokan kritizálták az új beosztást, megkérdőjelezték az életkor, vagy a betegség kezdete alapján történő besorolást, és a „rapidan progredialó parodontitis diagnózis” sem állta meg a helyét, tekintettel arra, hogy sokszor nem lehetett felmérni a progresszió sebességét [14]. Ezt a klasszifikációt vál-

totta fel az Amerikai Parodontológus Társaság (AAP) 1999-es *International Workshop for a Classification of Periodontal Diseases and Conditions* beosztása [15]. Ebben a kulcsfontosságú módosítások közé tartozott az, hogy a felnőttkori parodontitist *krónikus parodontitisnek* nevezték el, amely alkalmazható bármely életkorban, A korábban parodontosis, majd rapidan progredialó parodontitis diagnózist felváltotta az *agresszív parodontitis* terminológia [16, 17, 18].

Az Amerikai Parodontológus Társaság (AAP) 1999-es klasszifikációja *International Workshop for a Classification of Periodontal Diseases and Conditions* a fogágy betegségeit nyolc nagy kategóriába sorolta és ezen belül számos alcsoportot különböztetett meg [15]. (2. táblázat)

2. táblázat

AAP Workshop for a Classification of  
Periodontal Diseases and Conditions  
1999-es klasszifikáció

#### Fejlődési és szerzett parodontális defektusok és állapotok

- |   |
|---|
| I. A gingiva betegségei                             |
| II. Krónikus parodontitis                           |
| III. Agresszív parodontitis                         |
| IV. Parodontitis szisztémás háttérrel               |
| V. Necrotizáló fogágybetegség                       |
| VI. Parodontium abscessusai                         |
| VII. Endodontális károsodáshoz társuló parodontitis |

Azonban már bevezetések, megjelenésének pillanatától is sok kritika érte ezt az osztályozási rendszert [19].

#### A fogágybetegség és periimplant-betegségek 2017-es klasszifikációja

Az *American Academy of Periodontology (AAP)* és a *European Federation of Periodontology (EFP) World Workshop on the Classification of Periodontal and Peri-implant Diseases and Conditions* 2018-ban publikált konszenzus közleménye megállapítja, hogy az elmúlt húsz év alatt a parodontális kutatások tükrében sokat változott a szemléletünk, világossá vált, hogy mennyire fontos az egészséges és kóros parodontális állapotok pontos definíciója. Az implantológia térhódítása következtében pedig egyre komolyabb peri-implantális kóros állapotok jelennek meg, amelyek definíciója és pontos diagnózisa legalább ilyen fontos [1]. Ezeket az alapvető szempontokat tükrözi az új klasszifikációs rendszer, amely a parodontális állapotokat négy nagy kategóriába sorolja: 1. egészséges parodontium és a gingiva betegségei/gingivitis, 2. parodontitis, 3. a parodontiumot érintő egyéb állapotok, 4. peri-implant állapotok és betegségek. (3. táblázat)

## A fogágybetegségek és peri-implant-betegségek 2017-es klasszifikációja

A fogágybetegségek és peri-implant-betegségek 2017-es klasszifikációja										
American Academy of Periodontology (AAP) és European Federation of Periodontology (EFP) World Workshop on the Classification of Periodontal and Peri-implant Diseases and Conditions. Chicago 2017. november 9–11.										
Parodontális betegségek és állapotok										
Az egészséges parodontium, a gingiva betegségei és állapotai			Parodontitis			A parodontiumot érintő egyéb állapotok				
Egészséges íny, egészséges parodontium	Dentális biofilm okozta gingivitis	Nem dentális biofilm okozta ínybetegségek	Necrotizáló parodontális betegségek	Parodontitis	Parodontitis mint a szisztémás betegségek manifesztációja	A parodontális rögzítő apparátust érintő szisztémás betegségek és állapotok	Parodontális abscessus és endo-parodontális állapotok	Mucogingivális állapotok és leziók	Traumatózó ocolosios erők	Fogakkal és restaurátumokkal összefüggő állapotok
Peri-implant állapotok és betegségek										
Egészséges peri-implantális szövetek			Peri-implant mucositis		Peri-implantitis			Peri-implantális lágy és keményszövet hiányok		

### Egészséges parodontium és a gingiva betegségei/gingivitis

#### 1. Az egészséges parodontium – egészséges gingiva

Az egészséges parodontium – *Egészséges gingiva*  
Az új klasszifikációs rendszer mint új diagnózist bevezeti az egészséges parodontium fogalmát, pontosan és részletesen definiálja azt. Ennek különös jelentősége van az epidemiológiai vizsgálatok egységesítésénél, a mindennapi klinikai diagnózis során és nem utolsósorban a sebészi és nem-sebészi tasakkezelések eredményességének értékelésekor. A egészséges parodontális státus megelőzheti a betegség kialakulását, de ugyanakkor a gingivitis/parodontitis sikeres kezelése után a parodontális egészség helyreállítható. Gingivitis után teljes gyógyulás és az eredeti parodontális morfológia állhat helyre, tapadásvesztés után egészséges, de maradandó tapadásvesztés mellett áll helyre a gyulladástól mentes állapot. Ezt nevezzük *egészséges, redukált parodontiumnak*. Az egészséges parodontiumnak tehát az új klasszifikáció szerint négy különböző stádiuma van. 1. **Abszolút egészséges** (*pristine*) parodontium strukturálisan és klinikailag teljesen megtartott ép, intakt és gyulladástól mentes parodontális szövetek. 2. **Megtartott egészséges parodontális** állapot strukturálisan és klinikailag ép parodontális szövetek. 3. Parodontális kezelést követő **stabil kontrollált parodontitis**, gyulladástól mentes szövetek. 4. Kezelt parodontitis utáni **részben kontrollált** gyulladástól mentes állapot [20].

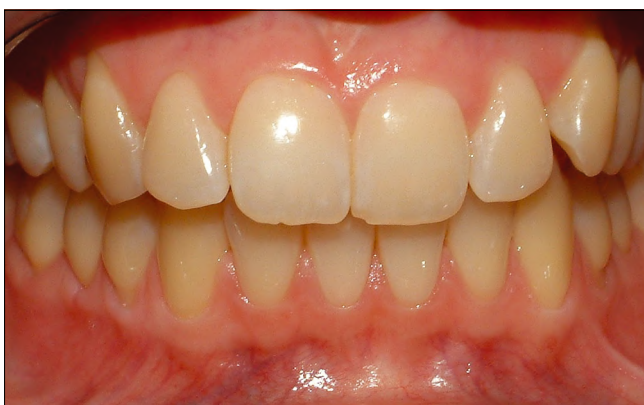#### Az egészséges gingiva hisztológiai paramétereit

A 70-es, 80-as évek kísérletes gingivitis állatmodell-vizsgálatai igazolták, hogy a szuper egészséges gingiva alig tartalmaz sejt infiltrátumot, a gingiva capillaris hálózata egyenes lefutású erekből épül fel. A dentális plakk akkumuláció hatására azonban már négy nap után jelentősen megnő a PMN leukociták száma, csökken az íny kollagéntartalma. Négy hét után a szabad íny szél kötőszövetét nagy mennyiségben plasma-sejtes infiltrátum foglalja el [21, 22]. A dentális plakk eltávolítása után az íny gyógyult, azonban az egyszer már gyulladáson átesett íny szél capillaris hálózata már soha nem nyeri vissza eredeti egyenes lefutását, hanem jelentős kanyarulatokat alkot. Ez a hisztológiai kép az egyszer már lezajlott, de gyógyult gingivitis „ujjlenyomata” [22].

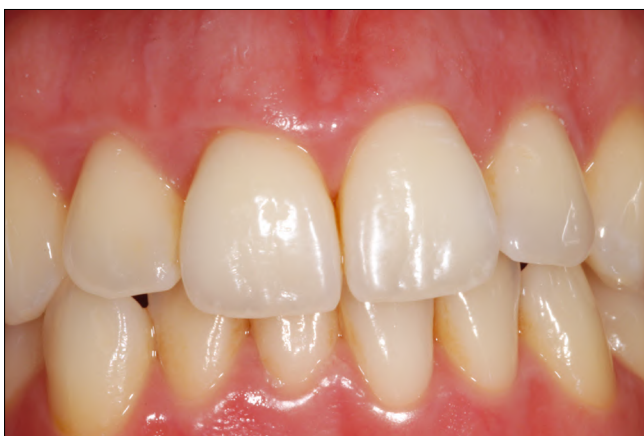#### Humán hisztológiai vizsgálatok

A kísérletes gingivitis modellt alkalmazva a gingivitis különböző stádiumának hisztológiai elemzését végezték el önként jelentkezők körében is. Három hét alatt a gyulladás klinikai paramétereinek fokozódásával párhuzamosan emelkedett a szabad íny szél alatti kötőszövet gyulladástól mentes infiltrátummennyisége és változott annak minőségi összetétele is. A kísérlet során a limfociták aránya 17%-ról 29,9%-ra emelkedett, a fibroblast mennyisége 48,1%-ról 34,9%-ra csökkent, azonban a PMN leukociták számbeli sűrűsége alig változott, 20,8%-ról csak 22,6%-ra emelkedett [23]. Ez a vizsgálat azt látványosan igazolta, hogy a klinikailag teljesen ép állapotban is bizonyos mennyiségű, elsősorban PMN infiltrátum tölti ki az íny szélét, és a PMN leukociták aránya a gyul-

ladás súlyosbodása során alig változik. Egy másik vizsgálatban dán önkéntes dentál-higiénikusan végzett vizsgálatban azt tanulmányozták, hogy hosszú távon az extrém jó supragingivális szájhigiéniával és rendszeres professzionális szájhigiéniás kezeléssel hat hónap alatt milyen mértékben lehet tovább csökkenteni az egyébként klinikailag egészséges gingiva gyulladással infiltrátum mennyiségét. A klinikailag egészséges-től a „szuper egészséges” állapotba négy hónap múlva jelentősen emelkedett a kötőszövet kollagéntartalma 57,7%-ról 71,0%-ra, a limfociták mennyisége 18,4%-ról 5,6%-ra csökkent, viszont a PMN leukociták mennyisége csupán 20,6%-ról 17%-ra csökkent. Ez azt igazolja, hogy még a klinikailag „szuper egészséges” ínyben is jelentős kb. 17–20% PMN leukocita infiltráció van jelen, és ez az arány még manifeszt gyulladásban sem nagyon változik [23, 24]. Tehát a PMN leukocita jelenléte nem a gyulladás fokmérője, hanem az ínyben az orális baktériumokkal szembeni normál védekezés sejtjele, amely nem patológiás, hanem sokkal inkább fiziológiás jelenség. A teljesen ép ínyben kis számban memória B sejtek is jelen vannak, ez szintén a fiziológiás homeosztázis fenntartását biztosítja az orális baktériumok és a szervezet között [21].



1. ábra: 18 éves nő szuper egészséges parodontiuma



2. ábra: 26 éves nő klinikailag egészséges parodontiuma

A szuper egészséges gingiva (amelyre jellemző a BoP 0, és a PPD < 3 érték) nagyon ritka, de bizonyos extrém jó supragingivális plakk-kontroll mellett fenntartható. Ezt az állapotot is hisztológiailag igazolható normál fiziológiás gyulladással infiltrátum, elsősorban PMN leukociták felügyelik [20]. Ez nem patológiás gyulladással infiltrátum, hanem normál szervezeti reakció, hasonlóan a vas-tagból Peyer-plakk rendszeréhez (1. ábra).

A klinikailag egészséges íny jellemzője a gyulladás klinikai jegeinek teljes hiánya, vagy csak minimális subklinikai gyulladás (néhány helyen az íny szél mérsékelt ödémája, színváltozás, egy-egy ponton pozitív BoP érték, és mérsékelt emelkedett sulcus váladék), amely fokozottabb celluláris gyulladással infiltrátummal társul, bár a PMN leukocita-arány alig változik [20] (2. ábra).

A fogágybetegség nem csupán egy bakteriális fertőzés, hanem lefolyását és klinikai manifesztációját számos egyéb lokális és szisztémás faktor határozza meg. Tudnunk kell, hogy a szájhigiéniát csupán 20%-ban felelős a parodontális betegségekért, a másik 80%-ért egyéb befolyásolható és nem befolyásolható tényezők felelősek. Ezért az egészséges parodontális állapotot sem lehet csupán a supragingivális plakkmennyiség alapján meghatározni [20]. A klinikailag egészséges parodontium meghatározó tényezőit foglalja össze a 4. táblázat.

4. táblázat

*A klinikailag egészséges parodontium meghatározó tényezői*

**A klinikailag egészséges parodontium mikrobiológiája**

- 1. Supragingivális plakk összetétele
- 2. Subgingivális biofilm összetétele

**A klinikailag egészséges parodontium meghatározó szervezeti faktorai**

- Lokális predispozíciós tényezők
  - Periodontális tasak
  - Dentális restaurátumok
  - Gyökér-morfológia
  - A fogak helyzete, torlódott fogak
- Szisztémás módosító faktorok
  - A szervezet immunstátusa
  - Szisztémás egészségi állapot
  - Genetika

**A klinikailag egészséges parodontium meghatározó környezeti faktorai**

- Dohányzás
- Gyógyszerek
- Stressz
- Táplálkozás

### Subgingivális biofilm

Az egészséges ínnyben a kommenzális baktériumokból felépülő plakk/biofilm teljes harmóniában élhet a szervezettel, nem váltva ki klinikailag manifeszt gyulladást (*simbiosis*). A gingivitis sem más, mint a szervezet normál, relatívan nem specifikus természetes immunválasza a küszöbértéket meghaladó nem specifikus kommenzális baktériumtömeggel szemben [26]. A környezeti tényezők, így a nem specifikus ínnygyulladás következtében mélyülő sulcus, vagy a biofilm ökológiai rendszerében bekövetkező változás és a szervezet megváltozott immunstátusa hatására a subgingivális biofilm összetétele megváltozik. Ekkor dominánsak lesznek a specifikus patogén baktériumok, ennek következtében a baktériumok és a szervezet közötti harmónia felborul, ún. *disbiosis* jön létre, amely manifeszt szövetpusztulással járó immunreakciókat generál. Ezért az egészséges parodontális állapot visszaállítása érdekében a disbiotikus biofilm összetételét vissza kell irányítani olyan bakteriális flóra irányába, amellyel a szövetek ismét harmóniában élhetnek és visszaállhat az egészséges, gyulladásmentes állapot [26].

### Az egészséges parodontium klinikai paraméterei

**Bleeding on probing (BoP)** Ma már igazolt, hogy az ínyvérzés a gingivitis legkorábbi klinikai jele, sokkal hamarabb manifesztálódik, mint az ínyszéli ödéma vagy színeltározás. Az ínyszél enyhe nyomással (0,25N) történő érintése során fellépő vérzés egyértelműen az ínnygyulladás jele, amely mögött hisztológiailag kimutatott sulcus-hámsérülés, fokozott celluláris gyulladással, infiltráció és csökkent kollagénmennyiség húzódik meg. Ez nem tévesztendő össze a tasak mélyébe bevezetett szonda által provokált vérzéssel. A negatív BoP érték az egészséges gingiva/parodontium biztos jele [27]. Egyébként erős dohányosokban a csökkent gingivális vascularizáció következtében ez fals negatív eredményt szülhet.

**Probing Pocket Depth (PPD)** Logikusnak látszik, hogy minél sekélyebb a sulcus, annál egészségesebb a parodontium. Azonban vannak olyan állapotok, amikor mélyebb, 3–4 mm tasak mellett is fenntartható a gyulladásmentes állapot (*egészséges tasak*). Kimutatott, hogy a gyulladás a parodontium bármely pontján, bármilyen tasakmélység mellett aktivizálódhat, bár a mélyebb sulcus mindig predilekciós hely.

**Radiológiai leletek** Anatómiailag jellemzi az intakt csontszerkezet, megtartott lamina dura mind laterálisan, mind pedig az alveoláris csontszélen. Az alveoláris csontnívó 1,5 max. 3 mm-rel a zománc–cement-határtól apicalisan helyezkedik el, nincs furcatio érintettség. A kezelt és gyógyult parodontitis esetében (*redukált parodontium*) ahol radiológiai evidens tapadásvesztés látató, a parodontium egészséges állapota nehezen diagnosztizálható, bár gyógyult esetben az alveoláris csontszegély kortikalizált.

Az egészséges parodontium legbiztosabb klinikai jele a negatív BoP érték, és a többi paraméter (PPD, CAL,

GR radiológiai csontnívó, fog mozgathatóság) csak ennek tükrében értékelhető. Tehát sem a PPD, sem CAL vagy a csontnívó nem biztos prognosztikai faktor a gyulladás exacerbációjának megjósolásában [20].

Epidemiológiai adatok igazolják, hogy a felnőtt lakosság körében a gingivitis prevalenciája közel 90%, és a 60 év körüli felnőtt lakosság 50–55%-a a fogágybetegség valamilyen stádiumában szenved. A tökéletesen egészséges parodontális állapot igen ritka, és még az aktuálisan gyulladásmentes stádiumban lévő egyének jelentős része is korábban valamilyen gyulladással folyamatosan már átesett [28, 29]. Ezért az aktuálisan gyulladásmentes, egészséges parodontális állapotot az AAP–EFP 2017-es legújabb klasszifikációja a következőképpen definiálja [1, 20].

1) *Szuperegészséges (pristine) egészséges parodontium*: a gyulladás teljes hiánya, teljesen megtartott csont és lágyszövet morfológia és fiziológiás immunvédelem az ínyszélben. Ez az állapot még fiatal korban is csak ritkán észlelhető (1. ábra).

2) *Klinikailag egészséges parodontium*: a gyulladás teljes hiánya vagy legfeljebb egy-két vérző pont. Teljesen megtartott csont és lágyszövet morfológiai és fiziológiás immunvédelem az ínyszélben (2. ábra).

3) *Stabil, gyulladásmentes állapot parodontális kezelés után*: a tapadásvesztés szenvedett (redukált) parodontiumon. Ennek a kritériuma, hogy a parodontális holisztikus kezelés nem csupán a lokális biofilm és egyéb plakk-retenciós faktorokat eliminálta sikeresen, hanem az összes általános és magatartási rizikófaktorok biztos kontroll alatt állnak és a kezelés sikere tartós és kiszámítható (3. ábra a). Ebbe a csoportba sorolhatók a nem gyulladással járó recessziós Miller I–II. esetek is, amelyekben a visszahúzódt ínyszél teljesen gyulladásmentes és az interdentalis csontnívó és papilla tökéletesen megtartott (3. ábra b).

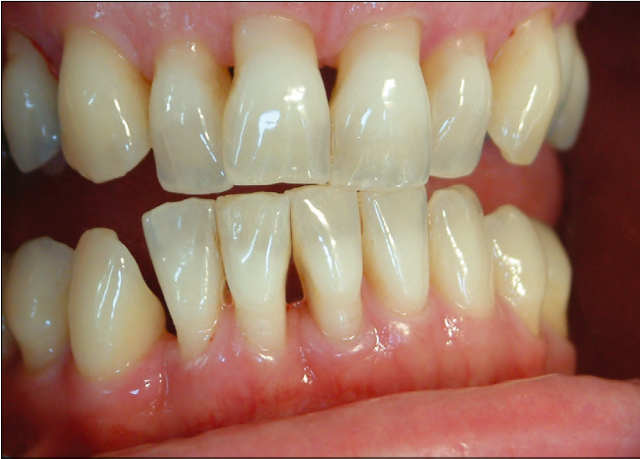4) *Kontrollált parodontitis progresszió*: amikor nem minden rizikófaktor eliminálható és a fő cél a tapadásvesztés további progressziójának lassítása, vagy ideális esetben megállítása [30]. Sokszor, elsősorban genetikai vagy szisztémás rizikófaktorok esetében eredménynek fogadható el a viszonylagosan gyulladásmentes állapot fenntartása, elsősorban nagyon szoros szupportív kezelési programban (4. ábra).

## 2. A gingiva betegségei/gingivitis

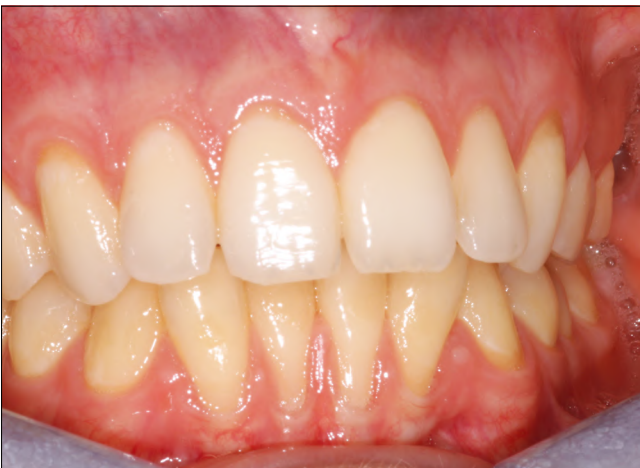### 2.1. Dentális plakk okozta gingivitis

Az ínnygyulladás a supragingivális bakteriális plakk (bakteriális biofilm) baktériumaival szemben kialakuló általános gyulladással járó reakció (5. ábra). A parodontális tapadásvesztés legfontosabb rizikótényezője. Ezért a gingivitis megelőzése vagy gyógyítása kulcsfontosságú a parodontális gyulladás megelőzése és a primer parodontális prevenció szempontjából.

Minden plakk okozta gingivitis klinikai manifesztációjának jellemzői:

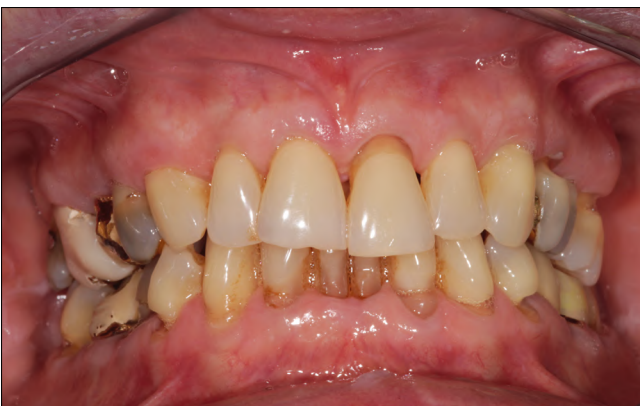

3. ábra a: Parodontális kezelés után teljesen gyulladásmentes redukált parodontium



3. ábra b: Gyulladásmentes ínycessio klinikai képe

a) ínyszélre lokalizálódó gyulladás; b) a dentális biofilm eltávolítása után restitutio ad integrum gyógyul (reverzibilis); c) az egyéni küszöbértéket meghaladó bakteriális terhelés váltja ki a gyulladást; d) szisztémás módosító tényezők súlyosbítják a lefolyását (gyógyszerek, hormonális hatás, immunológiai és egyéb sziszté-

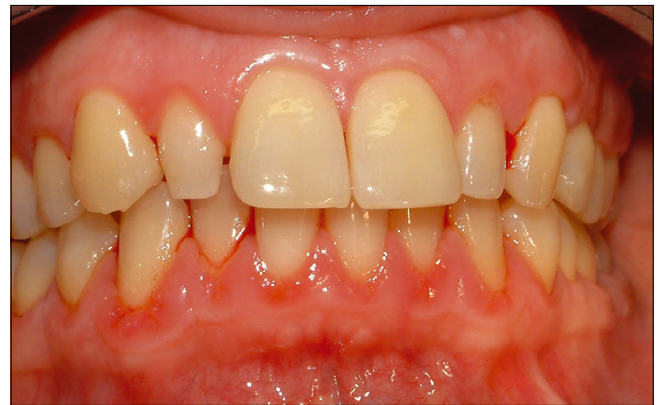

4. ábra: Kontrollált krónikus parodontitis – (szupportív kezelés alatt)

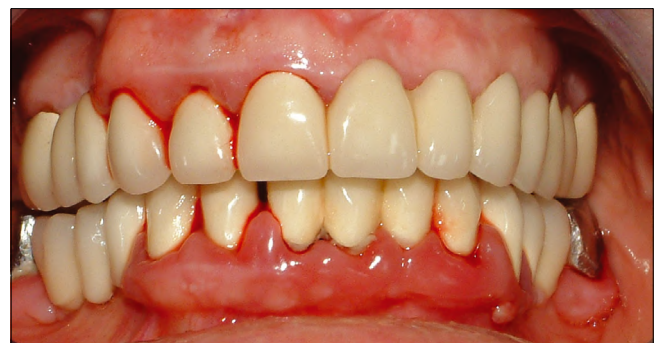más betegségek); e) stabil – nem jár tapadásvesztéssel sem iniciális állapotban, sem pedig a redukált parodontiumon kialakuló másodlagos gingivitisben.

Mint a korábbiakban tárgyaltuk, még extrém jó szájhigiéncia mellett is zajlik bizonyos mértékű fiziológiás gyulladással védekező mechanizmus a klinikailag ép ínyben. Amennyiben a supragingivális plakk napokon át zavartalanul növekszik és érik a fogfelszínen, az addigi bakteriális szimbiózis disbiózisba megy át, és a gingiva iniciális gyulladással válaszreakcióval válaszol. Az egészséges és kezdeti gyulladással stádium közötti átmenet folyamatos, és klinikailag nem is lehet detektálni a legkorábbi patológiás gyulladással válaszreakciót. Így a fiziológiás és patológiás immunválasz közötti küszöb klinikailag nem mutatható ki. Azonban, ha a plakk okozta gyulladással folyamat progrediál és a gingivitis kifejtett stádiumba lép, a klinikai tünetek nyilvánvalóvá válnak. A gingivitis mindig az ínyszélen és a papilla mentén kezdődik és terjed az íny mentén. A legkorábbi tünete a fogmosáskor fellépő ínyszívás, majd követi a véres nyál, ínyszívás, vöröses ínyszél és rossz lehelet.

A plakk okozta gingivitist súlyosbíthatják a fogak anatómiai adottságai, a gyökéranatómia, a restaurátumok minősége, valamint sok szisztémás tényező. A PPD értékek és a radiológiai vizsgálat nem mutat tapadásvesztést, legalábbis a primer gingivitisben. A hisztológiai lelet akantotikus sulcus epitéliumot, a fibroblast és a kollagén csökkenését, kapilláris burjánzást és progresszív celluláris gyulladással infiltráció képét mutatja.



5. ábra a: Plakk okozta gingivitis



5. ábra b: Lokális plakk retenció okozta gingivitis klinikai képe



## 5. táblázat

A plakk okozta gingivitis és a módosító tényezők klasszifikációja

**A. Kizárólag dentális plakk okozta gingivitis****B. Potenciális módosító tényezők a plakk okozta gingivitisben****1. Szisztémás állapotok****a) Szexuális szteroid hormonok**

- Pubertás
- Menstruáció
- Terhesség
- Orális anticonciptensek

**b) Hyperglycemia****c) Leukémia****d) Dohányzás****e) Malnutrition****2. Helyi plakkretenciós faktorok**

- elálló koronaszél, restaurátum minősége
- Hyposalivation

**C. Gyógyszer okozta ínymegnagyobbodás**

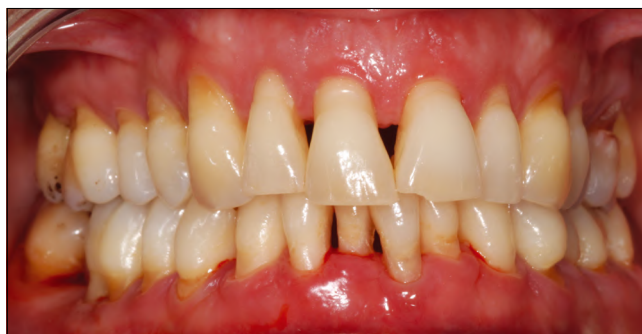Tehát az új klasszifikáció is fenntartja az 1999-ben megfogalmazott tételt, miszerint a gingivitis a dentális plakkal szemben kifejlődő, nem specifikus gyulladás. (5. táblázat)

**2.1.1. A redukált parodontium plakk okozta gingivitis**

A gyógyult, tapadásvesztéssel szenvedett (redukált) parodontiumon kialakuló másodlagos plakk okozta gingivitis. Sikeres parodontális kezelést követően a tasakmélység csökken, az ínyvérzés visszahúzódik, és jó szájhigiénia, valamint megfelelő fenntartó kezelés mellett ez a stabil állapot hosszú ideig fenntartható. A supra-gingivális szájhigiénia romlásával, a redukált parodontium ínyvéle mentén felszaporodó bakteriális biofilm ismét gyulladást vált ki, és az ínyvélen a gingivitis klasszikus tünetei jelennek meg. Amennyiben azt időben nem kezeljük, parodontális gyulladás és további tapadásvesztés lehet a következménye (6. ábra).

**2.2. Potenciális módosító tényezők okozta gingivitis****2.2.1. Szisztémás módosító faktorok okozta gingivitis****a) szexuális szteroid hormonok**

A pubertáskori gingivitis átmeneti jelenség, a vizsgálatok szerint csak nagyon kevés nő mutat a menstruációs ciklusa során változást a gingiva állapotában, és a legújabb fogamzásgátló szerek hormontartalma olyan alacsony, hogy annak már nincs, vagy alig van hatása a gingiva gyulladással szembeni válaszreakciójára.



6. ábra: Parodontális műtéteken átesett, szupportív kezelés alatt álló beteg recidiváló ínygyulladás

**b) egyéb szisztémás betegségek**

Hiperglikémia gyermekben 1-es típusú diabetesben fokozott ínygyulladást okoz, felnőttekben azonban a II-es típusú diabetesben már a fokozott tapadásvesztés egyik legfontosabb rizikófaktora. A spontán ínyvérzés és hirtelen kifejlődő ínyduzzanat gyakran az akut vagy krónikus leukémia egyik korai tünete. Bár jól tudott, hogy a C-vitamin fontos a parodontális egészség megőrzésében, azonban az iparilag fejlett világban valódi skorbut ma nem fordul elő, a mérsékelt C-vitaminhiány hatását a gingiva gyulladással szembeni válaszreakciójára nehéz kimutatni. A dohányzás a krónikus parodontitis egyik vezető rizikófaktora. Azonban a nikotin okozta vasoconstrictio következtében erős dohányosokban az ínyvérzés sokkal csekélyebb, és ez maszkírozhatja a valódi szövetpusztulás tényét.

**2.2.2. Helyi faktorok a gingivitis hátterében**

A fogazati alak és helyzeti rendellenességei mellett a leggyakoribb lokális rizikófaktor az elálló szélű és túlkonturált restaurátumok okozta plakkretenció. Ezért ez a marginális gingivitis egyik leggyakoribb oki tényezője (5. ábra b). A xerostomia is fokozza a plakkképződést.

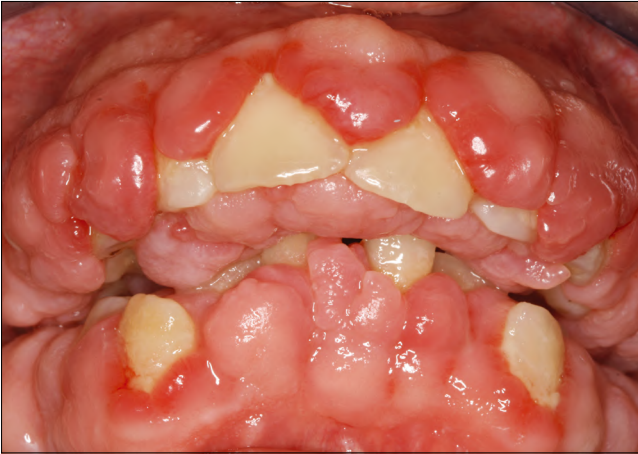**2.3. Gyógyszer okozta ínymegnagyobbodás**

Leggyakrabban az antiepileptikumok (phenytoin, nátrium valporet), a Ca-csatorna blokkolók (nifedipine, verapamil, diltiazem, amlodipine, felodipine), és bizonyos immunoreguláló gyógyszerek (cyclosporin, tacrolimus) okoznak ínymegnagyobbodást (7. ábra). Azonban fontos leszögezni, hogy ínymegnagyobbodás nem minden esetben fejlődik ki, és a dentális plakk okozta ínygyulladás a legfontosabb predilekciós oki tényező.

**Összefoglalás**

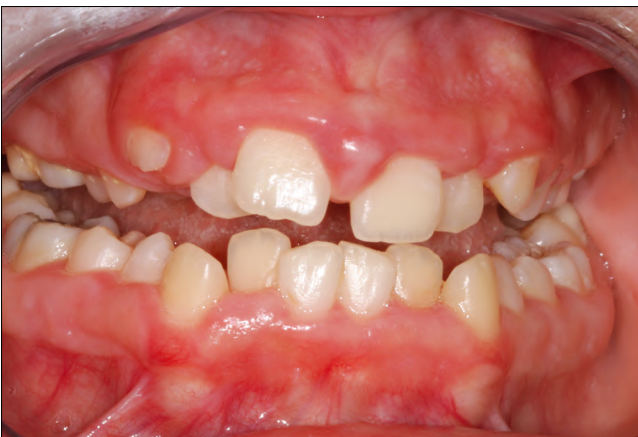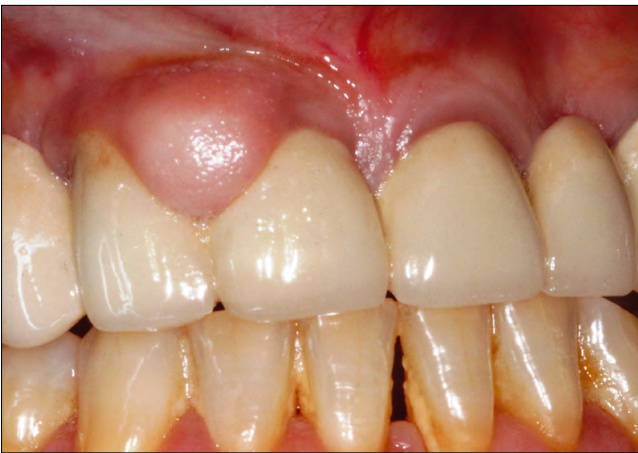Az 1999-es klasszifikáció módosítása a gingivitist illetően a következő négy ponton történt meg: 1. a gingivitis kiterjedésének és súlyosságának leírása, 2. ínyduzzanat kiterjedésének és súlyosságának leírása, 3. az ínybetegség-kategóriák csökkentése és 4. annak elemzése, hogy a gingivitis valódi betegség-e, vagy csak az egészséges parodontium egyik módoszata.

**1. A gingivitis kiterjedésének és súlyosságának le-**



7. ábra: Gyógyszer okozta (cyclosporin) súlyos ínhyperplasia

írása. Hasonlóan a krónikus parodontitishez, beszélhetünk lokalizált és generalizált gingivitisről. Lokalizált, amennyiben 30%-nál kevesebb fog érintett és generalizált, ha 30%-nál több fog körül gyulladt az íny. Javasolt bevezetni az *incipiens gingivitis* diagnózisát, amely alig különbözik a klinikailag egészséges ínytől, csak nagyon kevés fognál észlelhetők az ínygyulladás legkorábbi jelei (enyhe színváltozás és érintésre lassan kialakuló minimális vérzés). Azonban ha ezt nem kezeljük, ma-



8. ábra: Ínymegnagyobbodás: a) lokális – b) generalizált

nifest lokalizált ínygyulladás lehet az eredmény. A gingivitis intenzitásának, súlyosságának leírásában még a mai napig is a klasszikus Loe–Silness gingivális index négy fokozatú beosztása érvényes (0-1-2-3) [31].

2. *Ínyduzzanat kiterjedésének és súlyosságának leírása.* A gingivitis társulhat mérsékelt ínyduzzanattal. Valódi ínhyperpláziáról azonban csak akkor beszélhetünk, amidőn a gingiva terime-nagyobbodása jóval meghaladja azt a fokot, amelyet egy plakk okozta gyulladással folyamatban elvárhatunk. Az ínyduzzanat kiterjedése szerint lehet lokalizált vagy generalizált (8. ábra a, b). Súlyossági fokozatai: 1. enyhe duzzanat, csak az ínypapilla érintett; 2. közepes: az ínypapilla és a margó gingivae is duzzadt; 3. súlyos: amikor a teljes gingiva propria is megvastagodott.

3. *Az ínnybetegség-kategóriák csökkentése.* A mindennapi klinikai diagnosztika megkönnyítése érdekében az új klasszifikáció elhagyta a menstruációs ciklus, orális anticoncipiensek, valamint a C-vitamin-hiány okozta gingivitis diagnózisokat, a fentiekben vázolt okokra hivatkozva.

4. *A gingivitis valódi betegség-e vagy csak az egészséges parodontium egyik módoszata?*

A dentális biofilmmel szemben kialakult gyulladással válaszreakció nem feltétlenül jele a betegségnek, és hasonlóan az ínygyulladás hiánya sem egyértelmű jele az egészséges parodontiumnak. A gyulladással válaszreakció fellángolása az ínyzélben lehet annak a jele, hogy a szervezet annak érdekében aktívan védekezik a felszaporodó biofilm baktériumokkal szemben, hogy elhatárolja azokat és megakadályozza inváziójukat. Bizonyos, súlyos immunhiányos állapotokban éppen a gyulladással válaszreakció hiánya hívja fel a figyelmet a háttérbetegség jelenlétére. Dohányosokban szintén az ínygyulladás hiánya társul súlyos csont rezorpcióval és tapadásvesztéssel. Továbbá az is elfogadott, hogy a nem kezelt gingivitis idővel nem feltétlenül progrediál tapadásvesztéssel járó parodontitisbe. Ebben a minőségi immunválaszban biofilmen kívül nagyon sok rizikófaktor játszik közre. Azonban ma még nem tudjuk megjósolni, hogy melyik gyulladt íny progrediál idővel és melyik maradhat stabil évtizedekig a dentális biofilm és az ínyzéli gyulladás jeleinek ellenére [32]. Ma klinikailag az ínygyulladás jelenlétét és súlyosságát csak nagyon bizonytalan klinikai jelek alapján ítéltjük meg egy fémszonda segítségével. Ugyanakkor a mögöttes zajló immunológiai folyamatokat és azt, hogy kiben és hol alakul ki destruktív folyamat, komoly genetikai és epigenetikai faktorok determinálják. Ezek feltárása a jövőbeli diagnosztikai kutatások fontos témája lesz [33].

### 3. Nem plakk-okozta ínnyléziók

Amíg a plakk okozta gingivitis a leggyakoribb gyulladással betegség, az ún. nem plakk okozta ínnyléziók viszonylag ritkán fordulnak elő, és általában valamilyen szisztémás betegséggel vagy állapottal társulnak, bár

háttérükben előfordulhat specifikus lokális fertőzés vagy ártalom is. Nagyon gyakran desquamativ gingivitis formájában manifesztálódik (9. ábra). Tudni kell, hogy minden gingivaléziót a lokális plakk-akkumuláció súlyosbíthatja. Mivel a legtöbb nem plakk okozta lézió fájdalmas, ezáltal a beteg fogmosási képessége és készsége csökken, ezért mindig kell számolnunk másodlagos plakk okozta gyulladással is.

Az 1999-es AAP klasszifikáció részletesen elemezte és csoportosította a nem plakk okozta ínybetegségeket. A 2017-es klasszifikáció célja volt ezek pontosítása, néhány új diagnosztikai kategória bevezetése és az ICD-10 (BNO-10) diagnosztikai kód megadása [34].

A javasolt klasszifikáció alapja a lézió etio-ptogenezise, ezt foglalja össze a 6. táblázat.

Az új klasszifikáció csupán néhány helyen módosított a korábbi besoroláson. Az alábbiakban a legfontosabb változásokat foglaljuk össze.

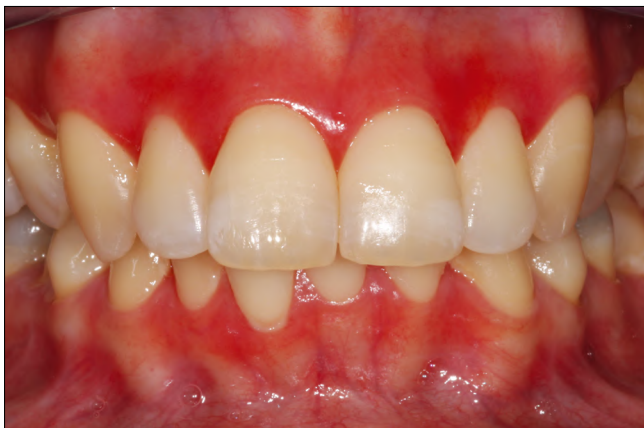### 1. Necrotizáló fogágybetegség

Az új klasszifikáció elhagyja az „ulceratív” jelzőt, mivel sok egyéb, elsősorban vesiculobullozus kórkép társul felületes ulcerációval [34, 35, 36, 37, 38]. Bár a lefolyása legtöbbször rapid, azonban találkozunk lassú, krónikus lefolyással is. A nem kezelt akut folyamat krónikus állapotba megy át, erre hivatkozva a legújabb terminológia elhagyta az *acut* jelzőt is. A necrotizáló gingivitis (NG),

6. táblázat

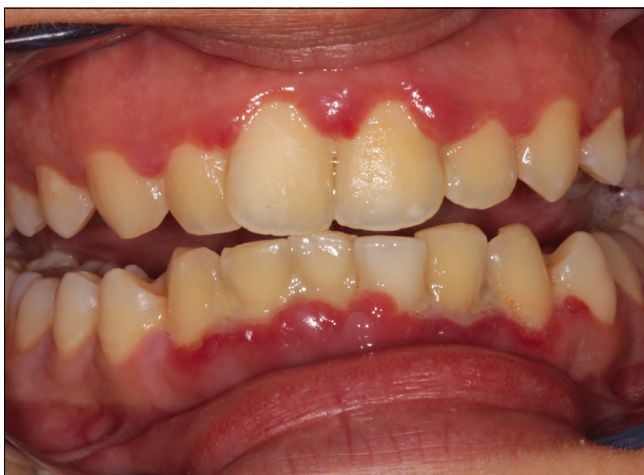Nem plakk okozta ínyléziók. International Classification of Diseases -10 (ICD-10/BNO-10) kódokkal

<p><b>1. GENETIKAI/FEJLŐDÉSI RENDELLENESÉGEK</b> Hereditær fibromatosis gingivae <b>K06.1</b></p> <p><b>2. SPECIFIKUS MIKROBIÁLIS INFEKCIÓK</b></p> <p><b>2.1. Bakteriális</b> Necrotizáló fogágybetegség <b>A69.0</b> (<i>Treponema</i> spp., <i>Selenomonas</i> spp., <i>Fusobacterium</i> spp., <i>Prevotella intermedia</i>), Gonorrhoea <b>A54.8</b> (<i>Neisseria gonorrhoeae</i>) Syphilis <b>A51.2</b> (<i>Treponema pallidum</i>) Tuberculosis <b>A18.8</b> (<i>Mycobacterium tuberculosis</i>) <i>Streptococcus</i> gingivitis <b>K05.01</b></p> <p><b>2.2. Vírus</b> primer gingivitis herpetica <b>B00.2</b> recidiváló intraorális herpes <b>B00</b> (human herpes virus 1,2) hand-foot-and-mouth disease (Coxsackie vírus) trigeminus herpes zoster <b>B02</b> (<i>Varicella-zoster</i> vírus) papilloma, verrucca vulgaris, <b>B07,8</b> focalis epithelialis hyperplasia (Human papilloma vírus HPV)</p> <p><b>2.3. Gomba</b> Candidiasis <b>B37</b> (<i>Candida albicans</i>) Histoplasmosis <b>B39</b> (<i>Histoplasma capsulatum</i>) Aspergillosis <b>B44</b> (<i>Aspergillus</i>)</p>	<p><b>3. IMMUN ÉS AUTOIMMUN BETEGSÉGEK</b></p> <p><b>3.1. Túlérzékenységi reakciók</b> Kontakt allergia <b>K08,55, Z91.01</b> Plasma-sejt gingivitis <b>C90</b> Erythema multiforme <b>L51</b></p> <p><b>3.2. Autoimmun bőr és nyálkahártya betegségek</b> Pemphigus vulgaris <b>L10</b> Pemphigoid <b>L12.1</b> Lichen planus <b>L43.8</b> Lupus erythematosus <b>L93</b> Wegener granulomatosis <b>M31.3</b></p> <p><b>3.3. Orofacialis granulomatosisok</b> Crohn's disease <b>K50</b> Sarcoidosis <b>D86.8</b></p> <p><b>4. REAKTÍV SZÖVETI LÉZIÓK</b></p> <p><b>4.1. Epulis csoport</b> Fibrosus epulis <b>K06.8</b> Calcificalo fibroblas granuloma <b>L92.8</b> Pyogen granuloma <b>L98</b> Giant cell granuloma <b>M27.1</b></p>	<p><b>5. TUMOROK</b></p> <p><b>5.1. Premalignus</b> Leukoplakia <b>K13.21</b> Erythroplakia <b>K13.29</b></p> <p><b>5.2. Malignus</b> Carcinoma <b>44.02</b> Leukemia <b>C95</b> Lymphoma <b>C85.91</b></p> <p><b>6. ENDOCRIN, TÁPLÁLKOZÁSI ÉS METABOLIKUS BETEGSÉGEK</b></p> <p><b>6.1. Vitaminhiány</b> Skorbut <b>E64.2</b></p> <p><b>7. TRAUMÁS ÍNYLÉZIÓK</b></p> <p><b>7.1. Fizikai/mechanikai ártalom</b> Dörzsölés okozta hiperkeratózis <b>K13.29</b> Fogkefe okozta ínyerózió <b>K05.10</b> Rossz szokás okozta sérülések <b>F68.1</b></p> <p><b>7.2. Kémiai ártalom L43.8</b> Savak Chlorhexidin Acetylsalicylsav Cocaine Hydrogen peroxid Fogrémm-összetevők Paraformaldehid</p> <p><b>7.3. Hőártalom</b> égés <b>K13.7</b></p> <p><b>8. GINGIVA-PIGMENTÁCIÓ</b> Melanoplakia <b>L81.9</b> Erős dohányos melanosis <b>K13.24</b> Gyógyszer okozta pigmentáció <b>L83</b> Amalgám tetováció <b>L81.8</b></p>
--	--	--

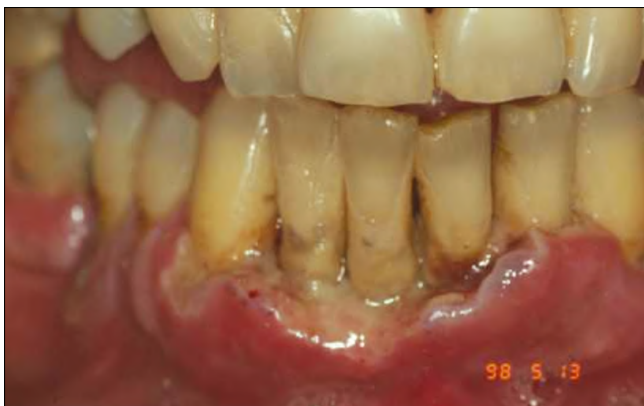

9. ábra: A nem plakk okozta ínylezió leggyakrabban desquamativ gingivitis formájában manifesztálódik

necrotizáló periodontitis (NP) és necrotizáló stomatitis (NS) ugyanannak a súlyos gyulladáshoz vezető immunfolyamatnak a különböző stádiumai. Az új terminológia „Necrotizáló fogágybetegség” („necrotizing periodontal disease”) (NPD) néven foglalja össze a triászt. A háttérben közös specifikus bakteriális infectio (*Treponema*



10. ábra: A necrotizáló parodontális betegség klinikai stádiumai: a) necrotizáló gingivitis (NG)



10. ábra: b) necrotizáló parodontitis (NP)

spp., *Selenomonas* spp., *Fusobacterium* spp., és *Prevotella intermedia*) és több jól ismert szisztémás rizikó-tényező (dohányzás, stressz, fehérjehiányos táplálkozás, immunhiányos állapot /HIV/) húzódik meg [36, 37]. Amennyiben a nekrosis a papilla csúcsára és a marginális gingiva egy milliméteres szakaszára korlátozódik, a diagnózis NG (10. ábra a), amennyiben ez tapadás-vesztéssel párosul, a diagnózis NP (10. ábra b) és ha a nekrosis túlmegy a mucogingivális junctio vonalán és érinti a laza nyálkahártyát is, a diagnózis NS (10. ábra c).

### 2. Human papilloma vírus (HPV)

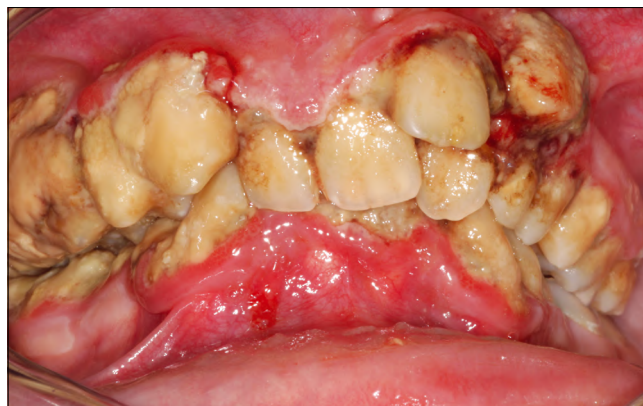Az utóbbi évtizedben a HPV a kutatások középpontjába került. Több benignus gingivalézió hozható kapcsolatba HPV infekcióval, ezek között szerepel a papilloma, verruca vulgaris, focalis epithelialis hyperplasia kórkepe [39].

### 3. Candida infekció

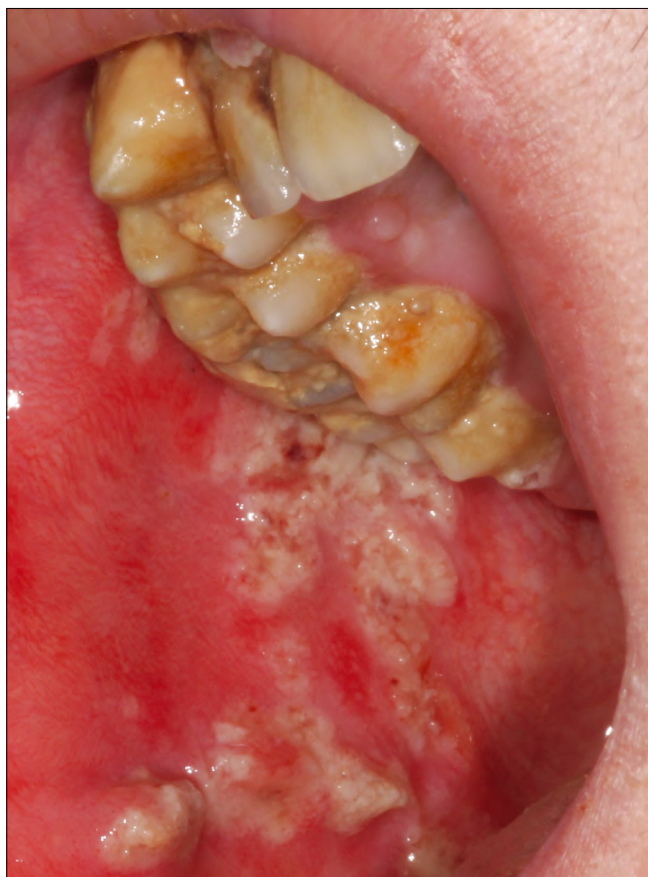Az orális candidiás csak ritkán érinti a gingivát, sokkal gyakrabban a nyelven, palatumon, ajakzugban és buccán manifesztálódik. Amennyiben a gingiva propria érintett, a feszes íny vörös, néha durva felszínű. Immunhiányos egyéneknél (AIDS) a súlyos álhártyás candidiasis manifesztálódhat a feszes ínyen is (11. ábra). Az 1999-es klasszifikáció az immunhiányos egyéneknél kifejlődő egyik ínyleziót *Linear gingival erythema*, névvel írta le. A jelenlegi klasszifikáció ezt krónikus candidafertőzésnek tekinti, és elhagyta a fenti terminológiát [34].

## Összefoglalás

Az új klasszifikációs rendszerben fontos lépés volt az egészséges parodontium pontos definíciója és a különböző gyulladástól mentes parodontális állapotoknak diagnosztika rendszerbe történő integrálása. Elsősorban epidemiológiai és klinika kutatások szempontjából fontos ennek definíciója. Nagyon nagy eltérések vannak még ma is abban, hogy egy klinikai vizsgálat mit tekint eredményes kezelésnek, és mikor minősíti az állapotot gyógyultnak.

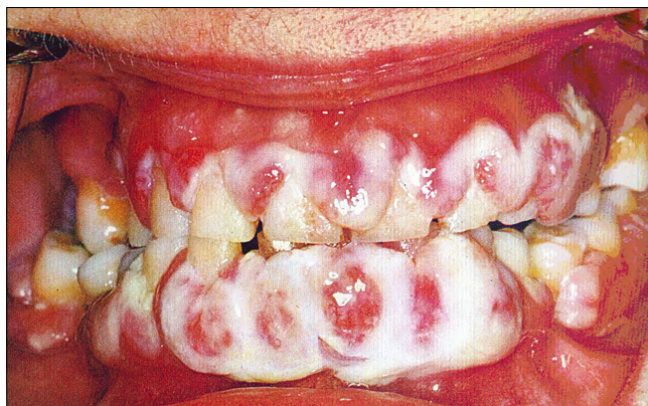


10. ábra: c) necrotizáló stomatitis (NS)



10. ábra: d) Necrotizáló stomatitis (NS) az előző páciens buccalis nyálkahártyáján

A korábbi klasszifikációs rendszerrel szemben az új rendszer a nem plakk okozta csoportba, a speciális bakteriális fertőzések közé sorolta be a necrotizáló paradontális betegségeket is. Korábban ez csak a foggybetegségek kategóriájában szerepelt. Bár mint látni fogjuk, a rögzítő apparátus betegségei csoportban is felsorolja a rendszer a necrotizáló paradontitist. Tény, hogy a NP-nak specifikus bakteriális flórája van és etiológiájában jól körülhatárolható mikroorganizmusok szerepelnek. Ezek egy része tagja a paradontopatogén baktériumok nagy családjának (*Fusobacterium spp.*,



11. ábra: A gingiva álhártyás candidiasis AIDS-es betegben

and *Prevotella intermedia*). Azonban a NP valódi fertőzés, mert házastársak között átírheto, valamint teljesen ép paradontiumon, dentális plakk hiányában is kialakulhat, elsősorban stressz hatására.

## Irodalom

- CATON J, ARMITAGE G, BERGLUNDH T, et al.: A new classification scheme for periodontal and periimplant diseases and conditions – Introduction and key changes from the 1999 classification. *J Clin Periodontol.* 2018; 45 (Suppl 20): S1–S8.
- CHAPPLE ILC, MEALEY BL, et al.: Periodontal health and gingival diseases and conditions on an intact and a reduced periodontium: Consensus report of workgroup 1 of the 2017 World Workshop on the Classification of Periodontal and Peri-Implant Diseases and Conditions. *J Clin Periodontol.* 2018; 45 (Suppl 20): S68–S77.
- PAPAPANOU PN, SANZ M, et al.: Periodontitis: Consensus report of Workgroup 2 of the 2017 World Workshop on the Classification of Periodontal and Peri-Implant Diseases and Conditions. *J Clin Periodontol.* 2018; 45 (Suppl 20): S162–S170.
- JEPSEN S, CATON JG, et al.: Periodontal manifestations of systemic diseases and developmental and acquired conditions: Consensus report of workgroup 3 of the 2017 World Workshop on the Classification of Periodontal and Peri-Implant Diseases and Conditions. *J Clin Periodontol.* 2018; 45 (Suppl 20): S219–S229.
- BERGLUNDH T, ARMITAGE G, et al.: Peri-implant diseases and conditions: Consensus report of workgroup 4 of the 2017 World Workshop on the Classification of Periodontal and Peri-Implant Diseases and Conditions. *J Clin Periodontol.* 2018; 45 (Suppl 20): S286–S291.
- DAVIS CG: Gum and alveolar diseases. *Dental Cosmos.* 1879; 21: 192–201.
- BLACK GV: Diseases of the peridental membrane having their beginning at the margin of the gum. In: *Litch American System of Dentistry Vol. 1.* Philadelphia: Lea Brothers. 1886; 953–979.
- MILLER WD: Original Investigations Concerning Pyorrhea alveolaris. The Micro-Organisms of the Human Mouth Philadelphia: The S. S. White Dental Mfg. Co. 1890; 328–334.
- ORBAN B: Classification and nomenclature of periodontal disease (Based on pathology, etiology and clinical picture). *J. Periodontol.* 1942; 13: 88–91.
- GOTTLIEB B: The new concept of periodontoclasia. *J Periodontol.* 1946; 17: 7–23.
- GLICKMAN I: The classification of periodontal disease. *Clinical Periodontology 1st edn.* Philadelphia: W.B. Saunders Co. 1953: 481–500.
- CATON J: Periodontal diagnosis and diagnostic aids. In: *World Workshop in Clinical Periodontics.* Chicago: American Academy of Periodontology. 1989: I1–I22.
- Consensus report on diagnosis and diagnostic aids. In: *World Workshop in Clinical Periodontics.* Chicago: American Academy of Periodontology. 1989: I23–I31.
- RANNEY RR: Classification of periodontal disease. *Periodontol 2000.* 1993; 2: 13–25.
- ARMITAGE GC: Development of a classification system for periodontal diseases and conditions. *Ann Periodontol.* 1999; 4: 1–6.
- LINDHE J, RANNEY R, LAMSTER I, et al.: Consensus report: chronic periodontitis. *Ann Periodontol.* 1999; 4: 38.
- LANG N, BARTOLD PM, CULLINAN M, et al.: Consensus report: aggressive periodontitis. *Ann Periodontol.* 1999; 4: 53.
- LANG N, SOSKOLNE WA, GREENSTEIN G, et al.: Consensus report: necrotizing periodontal diseases. *Ann Periodontol.* 1999; 4: 78.
- VAN DER WELDEN U: Diagnosis of periodontitis (Letter to the editor). *J Clin Periodontol.* 2000; 27: 960–961.
- LANG NP, BARTOLD PM: Periodontal health. *J Clin Periodontol.* 2018; 45 (Suppl 20): S9–S16.

21. LINDHE J, RYLANDER H: Experimental gingivitis in young dogs. *Scand J Dent Res*. 1975; 83: 314–326.
22. HOCK J: Vascular morphology in noninflamed healed gingiva of dogs. *J Clin Periodontol*. 1979; 6: 37–44.
23. BRECX MC, SCHLEGEL K, GEHR P, LANG NP: Comparison between histological and clinical parameters during human experimental gingivitis. *J Periodontol Res*. 1987; 22: 50–57.
24. BRECX MC, GAUTSCHI M, GEHR P, LANG NP: Variability of histologic criteria in clinically healthy human gingiva. *J Periodontol Res*. 1987; 22: 468–472.
25. MAHANONDA R, CHAMPAIBOON C, SUBBALEKHA K, et al.: Human memory B cells in healthy gingiva, gingivitis, and periodontitis. *J Immunol*. 2016; 197: 715–725.
26. BARTOLD PM, VAN DYKE TE: Periodontitis: a host-mediated disruption of microbial homeostasis. Unlearning learned concepts. *Periodontol 2000*. 2013; 62: 203–217.
27. LANG NP, ADLER R, JOSS A, NYMAN S: Absence of bleeding on probing. An indicator of periodontal stability. *J Clin Periodontol*. 1990; 17: 714–721.
28. LI Y, LEE S, HUJOEL P, et al.: Prevalence and severity of gingivitis in American adults. *Am J Dent*. 2010; 23: 9–13.
29. EKE PI, DYE BA, WEI L, et al.: Prevalence of periodontitis in adults in the United States. *J Dent Res*. 2012; 91: 914–920.
30. BARTOLD PM, VAN DYKE TE: Host modulation: controlling the inflammation to control the infection. *Periodontol 2000*. 2017; 75: 317–329.
31. LÖE H, SILNESS J: Periodontal disease in pregnancy. I. Prevalence and severity. *Acta Odontol Scand*. 1963; 21: 533–551.
32. MURAKAMI S, MEALEY BL, MARIOTTI A, CHAPPLE ILC: Dental plaque-induced gingival conditions. *J Clin Periodontol*. 2018; 45 (Suppl20): S17–S27.
33. TROMBELLI L, FARINA R, SILVA CO, TATAKIS DN: Plaque-induced gingivitis: Case definition and diagnostic considerations. *J Clin Periodontol*. 2018; 45 (Suppl 20): S44–S67.
34. HOLMSTRUP P, PLEMONS J, MEYLE J: Non-plaque-induced gingival diseases. *J Clin Periodontol*. 2018; 45 (Suppl 20): S28–S43.
35. MACCARTHY D, CLAFFEY N: Acute necrotizing ulcerative gingivitis is associated with attachment loss. *J Clin Periodontol*. 1991; 18: 776–779.
36. WILLIAMS CA, WINKLER JR, GRASSI M, et al.: HIV-associated periodontitis complicated by necrotizing stomatitis. *Oral Surg Oral Med Oral Pathol*. 1990; 69: 351–355.
37. HORNING GM, COHEN ME: Necrotizing ulcerative gingivitis, periodontitis, and stomatitis: Clinical staging and predisposing factors. *J Periodontol*. 1995; 66: 990–998.
38. LOESCHE WJ, SYED SA, LAUGHON BE, et al.: The bacteriology of acute necrotizing ulcerative gingivitis. *J Periodontol*. 1982; 53: 223–230.
39. SYRJANEN S: Human papillomavirus infections and oral tumors. *Med Microbiol Immunol*. 2003; 192: 123–128.

ISTVAN GERA

**A new classification scheme for periodontal and peri-implant diseases and conditions  
– First part: Gingival health and gingival diseases**

Based on the *American Academy of Periodontology (AAP) and the European Federation of Periodontology (EFP) World Workshop on the Classification of Periodontal and Peri-implant Diseases and Conditions (2017) consensus reports*

The major goal of this review article is to summarize in Hungarian language for the Hungarian dental community the new periodontal classification system elaborated by the World Workshop on the Classification of Periodontal and Peri-implant Diseases and Conditions organized by the American Academy of Periodontology (AAP) and the European Federation of Periodontology (EFP). The consensus reports have been presented on the conference, held in Chicago on November 9 to 11, 2017, and 19 review papers and four consensus reports covering relevant areas in periodontology and implant dentistry were published in the *J Clin Periodontol*. 2018;45:45(Suppl 20); issue. This volume summarizes the updating of the AAP 1999 classification of periodontal diseases and conditions. The new classification of periodontal and peri-implant diseases was based on the recent achievements of periodontal research and made an attempt to update and improve some definitions of the previous classification. The two relevant improvements of the present classification are to formulate correct definitions for the different stages of periodontal health and also included the peri-implant conditions and disease in the new comprehensive classification system. Although several major and minor changes have also been implemented. The first part of the Hungarian version of the classification includes the summary of the AAP-EFP papers on periodontal health and gingival disease. The second part will deal with the diseases and conditions of the periodontal attachment apparatus and peri-implant conditions.

**Keywords:** periodontal disease classification, periodontal health, gingival diseases

## A Magyar és Olasz Fogorvosok Egyesületének együttműködési megállapodása

2018. május 11-én, pénteken este az MFE tudományos továbbképző konferenciájának gálavacsoráján együttműködési megállapodást írt alá a Magyar és az Olasz Fogorvosok Egyesülete.



*A Perspektívák a Paro-Implantológiában és a Komprehenzív Fogászatban* című nemzetközi kongresszus az idei évben is nagy sikerrel zárult; több mint 700 résztvevőjéből mintegy 210 fő jegyet váltott a gálavacsorára is, ami az eddigi években a legmagasabb szám. Az ünnepélyes gálavacsorára idén először a patinás szegedi régi Hungária szálló épületében, a Hungi Vigadóban került sor, mely kellemes és ünnepélyes helyszínt biztosított az eseménynek.

A gálavacsora megnyitásakor Prof. Dr. Nagy Katalin elnök asszony magyar és olasz zászlók összeolvadásának szimbolikája mögött köszöntötte a résztvevőket és az esemény meghívott vendégeit. Az ünnepélyes aláírást megelőzően nagy megtiszteltetés volt számunkra, hogy őexcellenciája, Massimo Rustico olasz nagykövet útba ejtette rendezvényünket külföldi kiküldetése előtt, és kedves szavaival üdvözölte az együttműködést. Prof. Dr. Pál József tiszteletbeli konzul, valamint Dr. Kollár Andrea, a Szegedi Tudományegyetem Olasz Tanszékének vezetője és Dr. Ezio Bernardelli, az olasz tanszék lektora is röviden üdvözölték a kezdeményezést, majd Prof. Dr. Gera István, az MFE előző elnöke és Dr. Enrico Lai, az olasz egyesület elnökhelyettese ünnepélyesen aláírták a megállapodást. Dr. Lai – aki beszédében közvetítette felénk az olasz egyesület elnöke, Dr. Fausto Fiorile és az FDI elnökének, Dr. Gerhard Konrad Seeberger üdvözlését – és Gera professzor rövid beszéde zárta az eseményt. A gála-

vacsorán résztvevő vendégek ezt követően olasz hallgatók közreműködésével fogorvostan-hallgatókból álló csapatok rövid zenei előadását hallgathatták meg, majd svédasztalos vacsora felett erősíthették tovább szakmai és személyes kapcsolataikat.

Az együttműködési szerződés létrejötte többéves szoros kapcsolat eredménye volt. Mintegy tíz éve, a konferencia első igazán nemzetközi eseményére négy neves olasz előadó is meghívást kapott, és azóta minden évben szerepelnek Szegeden a szakma legkiválóbb olasz képviselői. Olyan előadók váltották egymást az évek során, mint Francesco Mangani, Angelo Putignano, Gianfranco Politano, Alberto Fonzar, Egon Euwe, Marco Ferrari, Massimo DeSanctis vagy Camillo D'Arcangelo, Giovanni Zucchelli. Ezenkívül már négy magyar fogorvostanhallgatónak volt lehetősége a Jules Allemand Trophy esztétikai fogászati verseny keretein belül három hónapot eltölteni az olasz Chieti egyetemen, kettőjük ösztöndíj bűszke tulajdonosa is lett.

A megkötött együttműködési megállapodás a második a jövőre tervezett hosszú sorban, a 2017 májusában aláírt izraeli egyesülettel kötött szerződést követően. A megállapodásban az egyesületek biztosítják egymást, hogy a továbbiakban még erősebb együttműködésre kerül sor közöttük tudományos, oktatási és szakmai téren: hallgatók, oktatók cseréjére, közös szakmai egyeztetésekre, és az érdekek közös kialakítására kerülhet sor, egymás tudományos előrehaladását is tovább segítve.

Várakozással nézünk elébe a további együttműködésnek, és köszönjük kedves vendégeink megtisztelő szavait.

Magyar Fogorvosok Egyesülete



## Collaboration Agreement between the Hungarian and the Italian Dental Associations

The Hungarian Dental Association (HDA) and the Italian Dental Association (IAO) has signed a collaboration agreement. The ceremonial event took place on 11. May 2018, at the festive gala dinner of the international scientific conference *Perspectives in Perio-Implantology and Comprehensive Dentistry*. The conference, as usual, attracted a wide audience with its renowned speakers from all over the globe. The gala dinner itself was more special than usual: over two hundred dinner tickets were sold, meaning that all seats were sold out one week before the event.

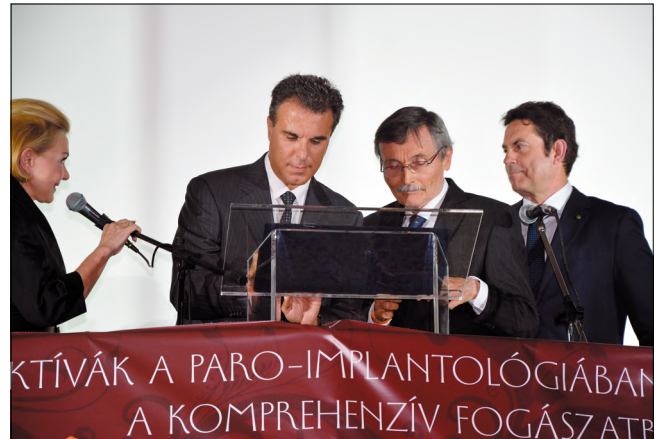From this date, the Hungarian and Italian associations are not merely closely by the other in the alphabet and in the circles of FDI, as past HDA president Professor Istvan Gera pointed out, but also connected by this professional bond.

Some ten years ago, half a dozen Italian lecturers arrived to Szeged, Hungary to present at our conference, and ever since that time we have kept the tradition of always inviting more and more renowned Italian speakers, such as Francesco Mangani, Angelo Putignano, Gianfranco Politano, Alberto Fonzar, Egon Euwe, Marco Ferrari, Massimo DeSanctis or Camillo D'Arcangelo. Apart from this, in the last five years, four Hungarian dentistry students had the honour to spend months in Chieti, Italy thanks to esthetic dentistry competition Jules Allemand Trophy.

It is a primary goal of the Hungarian Dental Association to establish well-founded, great relationships with fellow organisations from other countries. This year's agreement is the second following one signed with the Israeli Dental Association in 2017. As we were informed, our agreement is merely the third to be signed by the Italian Association as well.

The Italian Dental association represents more than 8000 dentists, and today, 35 years following its birth, AIO has become the number one provider of continuing education in Italy, strongly upholding professional ethics while maintaining its primary mission of protecting the rights of dentists through jurisdiction and legislation. Just recently AIO has earned the honored distinction of becoming the only provider in Italy and only one of three providers in Europe authorized by the American Dental Association to award continuing education credits.

We were pleased to have the honour to welcome for this event His Excellency Massimo Rustico, Ambassa-



dor of Italy to Hungary, Dr. Enrico Lai, the vice president of the Italian Dental Association, Prof. József Pál, honorary consul of Italy, Dr. Andrea Kollár, head of the Italian Institute at the University of Szeged and Dr. Ezio Bernardelli, Italian lecturer. Following the heartwarming welcome speeches the collaboration agreement was signed by Professor István Gera, HDA past president and Dr. Enrico Lai, IAO vice-president. The audience could enjoy the rest of the evening over buffet dinner and accompanied by some pleasant Italian musical performances by dentistry students.

We are grateful for the possibility and for the warm welcome of our invited guests.

Hungarian Dental Association





## A 2018. évben végzett fogorvostan-hallgatók doktorrá avatása

### Semmelweis Egyetem Fogorvostudományi Kar

Az Egyetem Szenátusa 2018. július 7-én, a Madách Színházban ünnepélyes doktorrá avató ülést tartott, amelyen az alábbi fogorvostan-hallgatókat avatták fogorvosdoktorrá:

Bakucz Márton, Balogh Enikő, Bernáth Róbert Tibor, Bodor Alexandra, Borsányi Gyöngyi, Csüllög Bettina, Dankó Mariann, Dányi Dominika, Diviaczky Artemisz, Dobó Imola Krisztina, Dr. Lendvai Dávid, Dr. Nagyné Varga Judit, El-Hage Majed Viktor, Fábián Viktória, Feder Ben, Fekete Zsuzsanna Réka, Hanyik Richárd, Havrilik Viktor Richárd, Heinrich Kevin, Herczeg Fanni, Horváth Dániel, Horváth Dominik, Huszta Brigitta, Iványi Dóra, Joó Ádám, Juhászová Veronika, Kapás Dániel Ferenc, Kapui Cintia, Kedves Noémi, Király Atilla, Kiss Lilla, Kiss Vivien, Knap Tímea, Koroknai Rita, Kovács-Sipos Luca, Kovács Petra, Kőműves Karolina Mária, Kulin Réka, Kunszt Alexandra, Lédeczi Zsófia, Licskai Krisztina, Luterán Veronika, Macsali Réka, Maiyaleh Petra Júlia, Major Martin, Malasics Gábor, Markgruber Bence, Márta Zsolt, Máthé Melinda, Moldován Antal, Molnárné Szűcs Petra, Nagy László, Németh Réka, Nghiem Lien Pegg, Oláh Gergely, Papp Zsófia Krisztina, Polcz Dorina, Polyák Melinda Zsanett, Réthy Laura Anna, Rikk Eszter, Róth Ivett, Sánta Gábor, Schuber Dóra, Sebestyén Vera, Sinkovits Dániel Péter, Sipos Lili, Sólyom Eleonóra, Szabó Szilvia, Szalontai Dóra, Székely Dóra Edit, Szerencse Csilla, Szőnyi Dóra, Szűts Judit, Szvoboda Balázs, Tejeda Tamás Márk, Tóth Máté, Török Fanni, Üveges Ottilia, Varga Mónika, Végvári Fanni Zsuzsa, Vinár Gábor

Al Amri Asim, Ali Hussin, Ali Tasadduq, Bahd Rajpriya, Budak Simon, Chugh Vineet Sunil, Cohen Orel, Davami Seyed Mohammadhosein, Domiján Alexander, Elfersy Nimrod, Gboor Mulham, Goodarzia Omid, Hovorka Flora, Huang Wen-Hao, Hunsrod Lotte, Javad Sadaf, Jeon Dae Il, Ji Sudong, Junio Calvin Jorel Salgado, Kadoury Lina, Kazerooni Mohammadhosein, Kor Sivan, Kristoffersen Pál, Kuppan Hansinee, Ling Angela Chui Teng, Meshcheryakova Irina, Moghaddamnejad Gelareh, Palje Rhys-Davies Elina Sylvia, Sabir Kamal, Steemers Elizabeth, Vinee Mathias, Weiss Matan Shmuel, Zaidi Alay, Zilburg Michal

Andebili Niki, Askari Nezhad Arash, Behrend Felix, Büel Christian Markus, Daryan Hossein, Dietz Katharina Susanne, Gschwindt Sebastian Andreas, Heidt Matthias, Knaus Isabella Natalie Christine, Körner Phillip, Pahl Georg, Quaß Tamara Rebekka, Miriam Natalie, Schneiderhan Felix-Maximilian, Strasser Alina, Thedens Cedric

### A Debreceni Egyetem Fogorvostudományi Kar

A 2018-ban végzett fogorvostan-hallgatókat 2018. június 29-én avatták fogorvosdoktorrá:

Aashish Devesh Gundecha, Abdolhamid Sadeghi, Abed El Rahim Samara, Abeed Khalid, Ábrám Noémi Lilla, Adindu Uzoma Etugo, Afnan Fahdawi, Ali Ghodrati pour, Amrinder Singh Baidwan, Aneeta Thankachan, Antonietta Niola, Aqsa Bagha, Astrid Candice Lendrum, Atieh Rezaei, Avraj Singh Sohanpal, Baji-Gál Fanni, Bakács Iván Attila, Bakos Boglárka, Bartha Kristóf István, Bedő Zsombor, Berta Boglárka, Bertóthy Zoltán Szabolcs, Bhumika Upreti, Biacsko Csilla, Bijan Samy Salib Soliman, Bodzay Laura Lujza, Bohács Judit, Bóka Viktória, Budaházi Fanni, Czímre Tünde, Csizmarik Emese, Daniel Asso Hedayeti, Deborah Chiamaka Mbanaso, Dhanraj Singh Ghataure, Dienes Barbara, Durst Kitti, Eckbauer Anita, Elmira Abkhezr, Farkas Georgina, Francz Dániel, Fülöp Zsanett Nikola, Gecse Flóra, Gerzsenyi Krisztián, Gólics Tamás, Gönczi Dorottya, Hadházi Ágota, Haseeb Ahmed Khokhar, Havrest Khaffaf, Hidi Erika, Hoang Tran Ho, Janda Marcell Zoltán, Jenei Szabolcs, Kabir Singh Bhogal, Kállai Réka, Kartik Abhimanyu Datla, Katona Nikoletta, Katona Vivien, Khatija Nafisa Siddique, Kiss Erika, Kovács Dávid, Kovács Nikoletta, Kőrösi Tamás, Lakshmanareddy Padala, Mag Ildikó, Mahan Mohaghegh Montazeri, Mahsa Korki, Maria Pekri, Mehdi Dehgani, Meysam Torabi, Minh Tu Tran, Mirk Ákos Dávid, Molnár Hajnalka, Moneef Korem R. Alshammre, Mustafa EL-Hayani, Neda Davoodi, Negin Nematollah, Németh Mónika, Nirmal Jayantibhai Valand, Nishma Malde, Parth Mahesh Patel, Plés Tamás Gergő, Pour Birgani Arsham Ali, Rida Maqsood Khawaja, Rishi Brahmabhatt, Salma Mohammed Yahya Alnoami,

Sarah Khosravani, Sárkány Soma,  
Seyed Amir Reza Adel, Shahryar Khosravi,  
Shaun Samy Salib Soliman, Shiva Shadmazyadi,  
Simon Éva, Sophie Khosravani, Stekkelpach Jennifer,  
Stief Márta, Szép Alexandra, Szilágyi Tímea,  
Taraneh Tadayyon Tahmasbi, Tashwinder Singh Moti,  
Tóth Ildikó, Tóth Veronika, Tüske Nóra, Vajda Noémi,  
Viral Chhatralia, Vishal Hitesh Parmar,  
Visnyei Bernadett, Yu-Tung Wang, Zahra Ehsani

**Pécsi Tudományegyetem**  
**Általános Orvostudományi Kar**  
**Fogászati és Szájsebészeti Klinika**

Az 2018-ban végzett fogorvostan-hallgatókat 2018. július 7-én a Pécsi Tudományegyetem Általános Orvostudományi Kar, Dr. Romhányi György Aulájában avatták fogorvosdoktorrá:

Bartha Balázs, Csupecz Fruzsina, Dergez Márk,  
Endrész Ádám, Fagyas Petra, Farkas Dávid,  
Fekete Katalin, Gábrriel Dóra Valéria, Galántai Laura,  
Gazdag Dávid, Gelencsér Emőke,  
Heidl Anna Rebeka, Horváth Johanna,  
Horváth Marcell, Horváth Viktória,  
Juhász Adrienn Vivien, Kanizsai Andrea dr.,  
Kiss Adél, Kosztándi-Molnár Arnold, Kozma Kitti,  
Lénárt Julianna Lilla, Maász Máté, Magyar Cecília,  
Mátyás Márk László, Mihalecz Zsófia,  
Miklós Krisztina Petra,  
Mohammed Saleh Abdullah Ali Ahmed,  
Nagy Brigitta Panna, Nagy Olivér, Nagy Roxána,  
Nagy Szilvia, Nagy Veronika, Nyuzó Brigitta,  
Pabst Viktória Alexandra, Pap Mónika, Penteli Zsófia,  
Pentz Nóra, Pósz Bernadett, Rózsa Fanni Rebeka,  
Rózsás Diána, Sas Réka, Szabó Dóra,  
Szántó Zsolt József, Székelyhidi Annamária,  
Toma Bence Péter, Tóth Péter

Aghababaei Khouzani Jalil, Asif Furqan,  
Faour Omar Márk, Li Lin,  
Ojetunde Alarape Tanimowo, Rahbari Ali,  
Rahimi Seyedeh Anis, Sharma Gaurav Kumar,  
Tzirtzipi Areti, Zakeri Elahe

Angerhausen Viktoria, Dirr Valerian Alexander,  
Dördelmann Katharina, Grandi Vittorio Marco,  
Ide Maya, Kaisler Christina Theresa,  
Koehler Christian, Post Susanna, Schlager Florian Jörg

**Szegedi Tudományegyetem**  
**Fogorvostudományi Kar**

A Tudományegyetem Tanácsa 2018. június 29-én az Egyetem József Attila Tanulmányi és Információs Központjában Fogorvosdoktor Avató Ünnepi Szenátusi Ülést tartott. Az ülés keretében az alábbiakat avatták fogorvosdoktorrá:

Annus Péter, Augusztin Lilla Éva, Balaj Róbert,  
Beghdadi Younes, Bosnyák Katalin Andrea,  
Bozóki Klaudia, Breier Nikolett, Buknicz Dalma,  
Csida Fanni, Dankó Dániel Donát, Érszegi Krisztina,  
Farkas Péter Zoltán, Garai Gréta, Gönczi Dóra,  
Gyurinovits Vanessza, Hajsz Márton Dávid,  
Hocz Nikoletta, Jordán Janka Mária,  
Karácsonyi Bence Sándor, Kiscsatári Ramóna,  
Kiss Zsófia, Koch Éva, Kocsis Anna,  
Koltay Miklós Jenő, Komlósi Laura,  
Kóródy László Gábor, Kovács Dóra,  
Lengyel Zsófia Laura, Majorosi Péter Károly,  
Marosi Barbara, Matiashvili Irakli, Megyeri Csilla,  
Molnár Áron Ágoston, Molnár Janka,  
Ónodi Beatrix Dóra, Rácz Attila,  
Salamon-Branis Karin, Sárai-Szabó Regina,  
Tombácz Dóra Mária, Tóth Zoltán,  
Vadász Anna, Veres Csilla

Oluwadamilola Oluwatofunmi Adeboye, Nina Astare, El Islam Diabi Nour, Ohiomaje Okhmede Edeki,  
Lea Enayat, Ben Frederick Furtenhofer,  
Philipp Christofer Furtenhofer, Donghwan Go,  
Richard Christian Lippai, Niklas Loof, Maisa Mattar,  
Mohammad Haris Mazhar, Luise Maria Paeßens,  
Eda Tosyali, Hala Touchan, Melanie Tscharnke

## Kinevezések

### SEMMEIWEIS EGYETEM FOGORVOSTUDOMÁNYI KAR

---

2018. július 1-jétől

**Dr. Hermann Péter** egyetemi tanár rektorhelyettesi megbízást kapott.

2018. július 1-jétől a Fogorvostudományi Karon

**Dr. Gerber Gábor** egyetemi docens dékáni megbízást kapott.

2018. július 1-jétől

**Dr. Kivovics Péter** c. egyetemi tanár  
igazgatói megbízást kapott

a Fogorvostudományi Kar Fogászati és Szájsebészeti Oktató Intézetében.

A 2017/2018-as tanévben  
habilitációs képesítést szerzett

**Dr. Rózsa Noémi** egyetemi docens,  
a Gyermekfogászati és Fogszabályozási Klinika igazgatója.

### DEBRECENI EGYETEM FOGORVOSTUDOMÁNYI KAR

---

A Debreceni Egyetem Fogorvostudományi Kar vezetősége 2018. július 1-jétől:

**Dr. Bágyi Kinga**

egyetemi docens, dékán

**Dr. Varga István**

egyetemi docens, általános dékánhelyettes

**Dr. Szentandrásy Norbert**

egyetemi docens, oktatási dékánhelyettes

Docensi kinevezést kaptak:

**Dremákné Dr. Tar Ildikó**

**Dr. Szabó Adrienne**

**Dr. Szentandrásy Norbert**

### SZEGEDI TUDOMÁNYEGYETEM FOGORVOSTUDOMÁNYI KAR

---

2018. július 1-jétől

a Fogorvostudományi Karon

**Dr. Baráth Zoltán Lajos** egyetemi docens dékáni megbízást kapott.

2018. január 1-jétől

**Dr. Fráter Márk** egyetemi adjunktus  
tanszékvezetői megbízást kapott a Konzerváló és Esztétikai Fogászati Tanszéken.

## Beszámoló az Oral Reconstruction Global Foundation Szimpóziумról




Idén tavasszal, április 26–28. között került megrendezésre Rotterdamban a Camlog implantációs rendszer által szponzorált 2018-as Oral Reconstruction Global Foundation Szimpóziум. A kongresszus a „Fogászati implantológia művészetének jövője” címet viselte, mely kiválóan jellemezte az implantációs fogászat legfontosabb témáit, valamint az előadások tematikáját. Az Oral Reconstruction Foundation (alapítvány) elkötelezett a tudomány és a szakmai képzések iránt, támogatja az interdiszciplináris tudáscserét, valamint elősegíti a fogorvosi implantológiához és társterületeihez kapcsolódó továbbképzéseket. Rotterdam Hollandia második legnagyobb városa, amely rendkívül innovatív és inspiráló is egyben. Számos megkülönböztethető építészeti stílus és multikulturális légköre élénkíti a várost, és teszi egyre népszerűbb turisztikai célponttá. Lenyűgöző, ahogy a tradicionális tengeri elemek és hagyományok találkoznak a futurisztikus építészettel. A kultúra és az éjszakai élet vonzó keveréke emeli ki Rotterdambot a városok tömegéből. Köszönhetően a város kiváló közlekedési kapcsolatainak, a kongresszus helyszíne könnyen elérhető, gyorsvonattal az amszterdami Schiphol repülőtértől a rotterdami központi vasútállomásig 27 perc az út. Innen a „De Doelen” konferencia-központ, ahol a szimpóziум zajlott, csak öt perc séta. Érdekes, hogy a konferenciával egy időben április 27-én tartották Hollandia talán legnagyobb nemzeti ünnepét, a király napját (King’s Day). Ezen a napon van Willem Alexander király születésnapja, amikor a király a családjával együtt az országon keresztülutazik, az emberek hagyományosan „oranje-ba” öltöznek, a királyt zenével éltetik, utcai karneválokat tartanak, bolhapiacokkal és vásárokkal ünnepelnek.

Átérve a szakmai programra, 2006 óta nyolcadik alkalommal kerül megrendezésre ez az esemény, amely korábban a nemzetközi CAMLOG Kongresszus nevet viselte. Számos színvonalas tudományos előadás mellett remek alkalom volt a külföldi fogorvosokkal és a szak-

ma kiemelkedő kollégáival történő kapcsolatépítésre, hiszen az eseményen több mint 1200 résztvevő volt 39 országból. A kongresszuson 3 nap alatt 57 előadó tartotta meg előadását, amelyeket egyszerre 6 nyelven szinkrontolmácsolnak. A résztvevőknek 12 hands-on kurzuson volt lehetőségük gyakorlati és elméleti tudásukat elmélyíteni különböző témakörökben. Az egész kongresszust jellemezték a színvonalas programok, magas presztízsű társasági események és a rendkívül pontos szervezés. Újdonságként került bemutatásra egy telefonos applikáció, az INSIGHTS Dental. Az ingyenes szoftvernek megfelelő platformról történő letöltése után több funkciója van. Többek között egy „élő” személyre szabható tudásbázis, melynek anyagai folyamatosan bővülnek, de emellett megtekinthetők voltak a kongresszus szakmai programjai, az absztraktok és a poszterek. A program használatával az előadások alatt, chatelés formájában élőben lehetett megvitatni a felmerülő szakmai kérdéseket a többi résztvevővel, illetve kérdéseket intézni a tudományos előadókhöz. A kongresszuson a két nap alatt az implantációs fogászat legfontosabb témáit 8 különböző szekcióra osztották. Az első napon, az első szekcióban megbeszélésre kerültek az aktuális *lágyszövet menedzsment technikák* és azok kiemelt szerepe a hosszú távon sikeres implantációs fogpótlások elkészítésében. A második szekciót *a legújabb digitális irányvonalaknak szentelték*, amely magában foglalta a digitális munkamenet teljes bemutatását az elejétől a végéig, a 3D tervezést – mind sebészi, mind protetikai szempontok alapján. A szimpóziум során az egyik legnagyobb érdeklődést kiváltó szekció volt. Ez mind a résztvevő hallgatóság számából, mind pedig az elhangzott kérdések mennyiségéből érezhető volt. Összeségében megállapítható volt, hogy ugyan a digitalizálás irányában haladunk mind a fogászat, mind az implantológia területén, azonban még vannak gyermekbetegségei a teljesen digitális munkamenetnek. Az előadók bizakodók, és elmondásuk alapján ezen hibá-





kat hamarosan sikerül majd teljes mértékben kiküszöbölni. A *kezelési lehetőségek* témakörében szó volt az implantátumok műtéti behelyezésének lehetséges időzítéséről, azok előnyeiről és hátrányairól. Egy előadásorozat szólt a CAMLOG implantátum-rendszerrel elérhető és kivitelezhető legújabb sebészi és fogpótlástani eljárásokról, valamint az iSy implantátumok használatának előnyeiről az esztétikai régióban. Bemutatásra került a CAMLOG és a BioHorizons közös, új implantátuma, amely a két rendszer eddig megismert előnyeit ötvözi. Ezt követően a negyedik szekcióban az *Oral Reconstruction Foundation által támogatott kutatások* eddigi eredményeiről, tapasztalatairól számoltak be az előadók. A nap végét *a poszter szekció* prezentálása zárta.

Azon kollégák számára, akik ennyi izgalmas és érdekes előadás után is rendelkeztek megfelelő indíttással, egy jelenleg is aktív templomban került megrendezésre a díszvacsora, amit a megszokott színvonalú, legendásan jó Camlog party követett.

A szombati nap a hatodik szekcióval indult, melynek fő témája a *kerámia implantátumok* voltak mint lehetséges alternatívák a titánimplantátumok helyett az esztétikus régióban. Ismertetésre kerültek a titán-, cirkónium-implantátumok eltérő biológiai és szöveti tulajdonságai, előnyeik, hátrányaik. Bemutatásra kerültek sikeres esetek a Camlog CERALOG® implantációs rendszer használatával négyéves utánkövetés viszonylatából. Az előadók egybefüggő véleménye az volt, hogy a kerámia típusú implantátumok indikációs felhasználási területe igen szűk, és számos további tapasztalat szükséges sikeres felhasználásuk érdekében. A hetedik és nyolcadik szekció a *Restaurációk és esetbemutatók* címet kapta, ebben a két szekcióban az idősödő, fogatlan páciensek számára elérhető, hosszú távon sikeres fogpótlástípusokat mutatták be. Továbbá megbeszélésre kerültek olyan problémás és sikertelen esetek, melyek ellátása során nehézségek merültek fel. Kiemelték a kezelés közbeni kulcsfontosságú lépéseket, azoknak hibaforrásait, illetve ezekre lehetséges alternatív megoldásokat ajánlottak.

A következő Oral Reconstruction Global Foundation Szimpózium 2020-ban Amerikában, New York Cityben kerül megrendezésre, érdemes ellátogatni, aki teheti ne hagyja ki!

Fénykép hivatkozások:

1. [https://symposium2018.orfoundation.org/#iLightbox\[startseite\]/3](https://symposium2018.orfoundation.org/#iLightbox[startseite]/3) (2018.07.02.)
2. [https://symposium2018.orfoundation.org/gallery-symposium/#iLightbox\[startseite\]/106](https://symposium2018.orfoundation.org/gallery-symposium/#iLightbox[startseite]/106) (2018.07.02.)
3. [https://symposium2018.orfoundation.org/gallery-party/#iLightbox\[gallery\]/63](https://symposium2018.orfoundation.org/gallery-party/#iLightbox[gallery]/63) (2018.07.02)
4. [https://symposium2018.orfoundation.org/gallery-symposium/#iLightbox\[startseite\]/77](https://symposium2018.orfoundation.org/gallery-symposium/#iLightbox[startseite]/77) (2018.07.02.)

Köszönetnyilvánítás: Köszönettel tartozunk Dr. Hermann Péternek, aki a Semmelweis Egyetem oktatási rektor-helyettese és a Fogpótlástani Klinika intézetvezetője, amiért minket tisztelt meg a lehetőséggel. Valamint szeretnénk köszönetet mondani közvetlen munkahelyi vezetőnknek Dr. Joób-Fancsaly Árpádnak, aki a Semmelweis Egyetem Arc-, Állcsont-, Szájsebészeti és Fogászati Klinika Ambulanciájának osztályvezetője, amiért az oktatási idő alatt nélkülözött minket.

**Anyagi támogatás:** Köszönettel tartozunk a Logintech Magyarország Kft. ügyvezető igazgatójának, Farsang Erikának, valamint az Oral Reconstruction Foundationnak, amiért lehetőséget nyújtottak a konferencián való részvételre. Külön köszönet Michéle Schaub Jacksonnak, aki az Oral Reconstruction Foundation programszervező részlegének vezetője, amiért biztosította, hogy a sajtótájékoztatón is részt vehettünk.

Dr. Kálmán Fanni Sára  
Dr. Göndöcs György

