

FOGORVOSI SZEMLE

Stomatologia Hungarica

A MAGYAR FOGORVOSOK EGYESÜLETÉNEK (MFE) HIVATALOS LAPJA

Alapította: Dr. Körmöczy Zoltán 1908-ban

110. évfolyam 1. sz. 2017. március

Főszerkesztő:

DR. FEJÉRDY PÁL

Szerkesztő:

DR. HERMANN PÉTER

A szerkesztőbizottság tagjai:

DR. BARABÁS JÓZSEF, DR. BÁNÓCZY JOLÁN,
DR. DOBÓ NAGY CSABA, DR. DIVINYI TAMÁS, DR. FABIÁN GÁBOR,
DR. FAZEKAS ANDRÁS, DR. FAZEKAS ÁRPÁD, DR. FÁBIÁN TIBOR,
DR. GERA ISTVÁN, DR. HEGEDŰS CSABA, DR. KAÁN MIKLÓS,
DR. KOCSIS S. GÁBOR, DR. MÁRTON ILDIKÓ, DR. NAGY ÁKOS,
DR. NAGY GÁBOR, DR. NAGY KATALIN, DR. NÉMETH ZSOLT,
DR. OROSZ MIHÁLY, DR. PIFFKÓ JÓZSEF, DR. RADNAI MÁRTA,
DR. SCHIFF TAMÁS, DR. SCULEAN ANTON, DR. SPIELMAN ANDREW,
DR. TARJÁN ILDIKÓ, DR. TÓTH ZSUZSANNA, DR. VARGA GÁBOR,
DR. VÁGÓ PÉTER, DR. WINDISCH PÉTER, DR. ZELLES TIVADAR

Szerkesztőség:

1088 Budapest, Szentkirályi u. 47.
Fogpótlástani Klinika
Tel./fax: +36-1-317-1094

Kiadja: A MAGYAR FOGORVOSOK EGYESÜLETE

Megrendelhető a Magyar Fogorvosok Egyesülete Titkárságán
1088 Budapest, Szentkirályi u. 47.

Előfizetésben terjeszti

a Magyar Posta Zrt. Postacím: 1900 Budapest.

Előfizetésben megrendelhető az ország bármely postáján,
a hírlapot kézbesítőknél,

www.posta.hu WEBSHOP-ban (<https://eshop.posta.hu/storefront/>),
e-mailen a hirlapelofizetes@posta.hu címen,
telefonon +36-1-767-8262 számon,
levélben a MP Zrt. 1900 Budapest címen.

Belföldi előfizetési díjak: 1000 Ft/1 db szám

Külföldre és külföldön előfizethető a Magyar Posta Zrt.-nél:
www.posta.hu WEBSHOP-ban (<https://eshop.posta.hu/storefront/>),
1900 Budapest, +36-1-767-8262, hirlapelofizetes@posta.hu

Online elérhetőség:

A Fogorvosi Szemle korábbi számai,
az „Útmutató a Fogorvosi Szemle szerzői számára”
és a „Fogorvosi Szemle szerzői jogi nyilatkozata”
megtalálhatók az MFE honlapján: <http://mfe-hda.hu/>

Index: 25 292 HU-ISSN 0015-5314

Nyomta az Argumentum Kiadó nyomdaüzeme

TARTALOM

DR. NAGY RÓBERT, DR. SZABÓ KATALIN, DR. SZÜCS ATTILA, DR. RUSZIN TAMÁS, DR. JOÓB-FANCSALY ÁRPÁD A rheumatoid arthritis hatása a szájsebészeti és implantológiai ellátásban a szakirodalom alapján	3
DR. PERCZEL-KOVÁCH KATALIN ERZSÉBET, DR. FARKASDI SÁNDOR, KÁLLÓ KAROLA, DR. HEGEDŰS ORSOLYA, DR. KERÉMI BEÁTA, DR. CUISINIER FREDERIC, DR. BLAZSEK JÓZSEF, DR. VARGA GÁBOR Fogból eredetű összegek hatása a titánimplantátumok összeintegrálódására patkány farokcsigolya-modellben	7
DR. BÉRCZY KINGA, DR. LŐRINCZ ÁDÁM, DR. FÓNYAD LÁSZLÓ, DR. PRINZ GYULA A sinus maxillaris mucormycosis fertőzésének diagnosztikai problémái. <i>Esetbemutató</i>	15
DR. BARRAK IBRAHIM ÁDÁM, DR. URBÁN EDIT, DR. TURZÓ KINGA, DR. STÁJER ANETTE Streptococcus mutans kolonizációja különböző fluoridot tartalmazó profilaktikus szerek alkalmazása után titán felszínen – in vitro vizsgálatok	20
DR. KISS FRUZZINA, DR. FÜLÖP GÁBOR, DR. OBERNA FERENC, DR. BATTYÁNI ZITA Fej-nyak régió primer melanómája: irodalmi összefoglaló és öt eset ismertetése	25
Semmelweis Egyetem Fogorvostudományi Kar. Pro Universitate-díjak	30
Beszámoló az Európai Fogászati Népegészségügyi Társaság 21. kongresszusáról	31
Útmutató a <i>Fogorvosi Szemle</i> szerzői számára	34

MEGHIVÓ



Tisztelt Doktornő/Doktor Úr!

Szeretettel meghívjuk Önt

2017. május 13-án, szombaton 12 órakor a MAFIT Vezetőségválasztó Közgyűlésére,

mely a Magyar Fogorvosok Egyesülete által támogatott
Perspektívák a paro-implantológiában és az esztétikai fogászatban
szegedi programján belül kerül megrendezésre.

Helyszín:

Szegedi Tudományegyetem József Attila Tanulmányi és Információs Központja
(6722 Szeged, Ady tér 3.)

Tervezett napirendi pontjai:

- Beszámoló a Társaság hároméves működéséről
- Javaslat alapszabály-módosításra
- A MAFIT költségvetési egyenlegének ismertetése
- Elnök- és vezetőségválasztás

Ha a közgyűlés a kiírt időpontban nem lesz határozatképes, a gyűlést 30 perc elteltével, ugyanazon a helyen megismételjük.

Megjelenésére számítunk!

Budapest, 2017. február 22.

Tisztelettel:

Dr. Joób-Fancsaly Árpád
elnök



Helyszín: **Debrecen**, Kölcsey Konferencia Központ (Hunyadi u. 1–3.)

2017. szeptember 28–30.



XXI. Magyar Arc-Állcsont és Szájsebészeti Kongresszus

XI. Danubius Nemzetközi Kongresszus

Magyar Fogorvosok Egyesülete Fogpótlástani Társaságának
XXII. kongresszusa és továbbképző tanfolyamai



Szent Lukács Spa Dental, Budapest*
 Szent Margit Kórház, Budapest**
 Semmelweis Egyetem, Fogorvostudományi Kar, Arc-, Állcsont-, Szájsebészeti és Fogászati Klinika, Budapest***

A rheumatoid arthritis hatása a szájsebészeti és implantológiai ellátásban a szakirodalom alapján

DR. NAGY RÓBERT*, DR. SZABÓ KATALIN**, DR. SZÚCS ATTILA***,
 DR. RUSZIN TAMÁS*, DR. JOÓB-FANCSALY ÁRPÁD***

A rheumatoid arthritis ismeretlen etiológiájú, krónikus gyulladás, amely az ízületet alkotó felszínek destrukciója mellett súlyos csontpusztuláshoz vezethet. A csont regenerációját és átépülését az oszteoblaszt és oszteoklaszt sejtek közötti összehangolt működés biztosítja, melyet citokinek által mediált bonyolult folyamatok szabályoznak. A proinflammatorikus citokinek túlsúlya esetén a csont homeosztázisa felborul, és lebontó folyamatok kerülnek előtérbe. A rheumatoid arthritis és a parodontitis között fennálló patobiokémiai hasonlóságról igen sok publikáció jelent meg, azonban a csontregenerációban és az oszeointegrációban betöltött szerepével viszonylag kevés szerző foglalkozik. A nemzetközi irodalom alapján a betegséggel összefüggésben lévő gyakori parodontitis, nyálszekréció csökkenés, az alkalmazott gyógyszerek, valamint a csont regeneratív potenciáljának csökkenése miatt a rheumatoid arthritis a fogászati implantáció relatív kontraindikációjának tekinthető. Irodalmi adatok alapján azonban, megfelelő preoperatív előkészítéssel (parodontális státusz rendezése, antibiotikus védelem, rheumatológiai konzílium, gyógyszerelés módosítása) beavatkozásaink biztonsággal elvégezhetők. A sikertelenség nagyobb kockázatáról és az alapbetegséggel való összefüggéséről, jelentőségéről a pácienseket feltétlenül tájékoztatni kell.

Kulcsszó: fogászati implantátumok, csontintegráció, rheumatoid arthritis

Bevezetés

A rheumatoid arthritis (továbbiakban RA) egy, főleg az ízületeket érintő krónikus, ismeretlen etiológiájú gyulladásos megbetegedés. Kialakulásában genetikai (HLA és egyéb gének), környezeti tényezők (fertőzések, dohányzás, táplálkozás) és autoimmun jelenségek egyaránt részt vesznek. Annak ellenére, hogy sokat tudunk a RA-ról, etiológiájának és kórlelettanának számos kérdése még nem tisztázott [5, 19]. A betegség a populáció körülbelül 0,5–1,1%-át érinti, és a legtöbb autoimmun betegséghez hasonlóan nőknél háromszor gyakrabban fordul elő [18]. A betegek 80%-a 33–50 év közötti életkorba tartozik [8, 13]. A kórkép elnevezése *Sir Alfred Garrod* nevéhez fűződik, aki 1859-ben publikálta a betegséget [12]. A folyamat hátterében különböző citokinek, faktorok, enzimek és egyéb molekulák működése áll, melyek közül számos a csontregeneráció, illetve az oszeointegráció folyamatának inhibitora [6].

A RA kialakulásában szerepet játszó molekulák:

- aktivált T-sejtek termékei: IL-2, IL-6, TNF- α , IFN- γ
- makrofágok termékei: IL-1, IL-6, TNF- α , GM-CSF, M-CSF, RANK-L

- B-sejtek által termelt molekulák: RF, ANA, ACPA, complement
 - egyéb mediátorok: kinin, PGE₂, enzimek (pl. MMP)
- A RA-re ízületi duzzanat, fájdalom és a szinoviális felszínek pusztulása miatt funkcionális eltérések jellemzőek. Az ízületi gyulladás klasszikusan kétoldali, azonos ízületi csoportok közül legtöbbször a végtagok kisebb ízületeit érinti. A synovitis következtében elsősorban az ízületi felszínek, illetve a szomszédos csontállomány pusztul. A tüneteket és a deformációt súlyosítja, hogy a gyulladásos folyamat az ízületet alkotó szalagokat is érinti. A betegek nagy részénél általános tünetek, mint fáradékonyság, étvágycsökkenés, gyengeség és muszkuloszkeletális fájdalom tarkítják a klinikai képet. Ezen felül a RA-t összefüggésbe hozták bizonyos malignus hematológiai kórképekkel, kardiovaszkuláris és vesebetegségekkel is. Extraarticularis tünetei közé tartoznak az úgynevezett RA-csomók, rheumatoid vasculitis, episcleritis, pericardialis és a tüdő állományát érintő betegségek. Kezelése tehát multidiszciplináris együttműködést igénylő feladat [14].

Fontos azt is tudni, hogy viszonylag gyakran kombinálódik az alábbi három szindrómával.

1. A nyálmirigyek szekréciócsökkenésével járó *Sjögren*-szindrómában kialakuló hátrányos fogászati és immunológiai vonatkozások jól ismertek. A remineralizációs készség sérülése, a dentális plakk akkumuláció növekedése, illetve a szekretoros IgA, mucin, laktoferrin, lysosym mennyiségének csökkenésével a nulladik védelmi vonal károsodása kezeléseink kockázatát növelik [3].
2. A *Felty*-szindróma a RA súlyos formája, amely a sokízületi gyulladás mellett splenomegáliával, illetve leukocytopeniával, ritkán anémiával és thrombocytopeniával, ezzel együtt súlyos fertőzésekkel járhat, különösen a szájüregben. A RA betegek kb. 1-2 százalékában fordul elő [4, 10].
3. A *Caplan*-szindróma progresszív, masszív tüdőfibrozissal járó kórkép, melynek hátterében különböző anyagok inhalációja áll. Jellegzetes, 0,5–5 cm átmérőjű tüdőárnyékokkal jár. Tipikusan a RA-ben szenvedő szénbányászok betegsége [11].

Dolgozatunk megírásának célja, hogy egyrészt megismertessük a kollégákat a rheumatoid arthritis tünettanával, kezelési lehetőségeivel, másrészt felhívjuk a figyelmet a betegség jelentőségére szájsebészeti és implantológiai beavatkozások tervezésekor és kivitelezésekor. Tekintettel arra, hogy az irodalomban hiányoznak a kísérleti és klinikai evidenciák, valamint nagyon kevés publikáció áll rendelkezésünkre a kórkép elhelyezésére a mindennapi sebészeti gyakorlatunkban, ezért így szeretnénk iránymutatást adni a RA-ban szenvedő betegek szájsebészeti kezelésének biztonságos lehetőségeiről.

A RA fogászati és szájsebészeti vonatkozásainak összefoglalása

Molekuláris patológiai szinten a parodontális szövetpusztulásért és a RA-ben zajló gyulladásért szinte azonos molekulák és folyamatok felelősek. Ezek a patológiás folyamatok egymás rizikótenyezői, az egyik jelenlétében a másik gyakrabban, illetve súlyosabb lefolyással jelentkezik. Ezen szabályozó molekulák jelentős része a csontgyógyulásban, az oszeointegrációban, és a csontképzésben is a csont leépítő folyamatainak irányába hat. Amennyiben a rheumatoid arthritis révén a szervezet egyensúlya a proinflammatorikus citokinek túlsúlya felé billen, az könnyen a csontszövet regeneratív potenciáljának csökkenéséhez is vezethet, ami a csontot érintő műtétek, beleértve az implantátumbehelyezést, a gyógyulás kudarcát okozhatja [2, 7].

A RA hosszú távú gyógyszeres kezelést igényel. A használt gyógyszereket 4 csoportra oszthatjuk.

1. A nem szteroid gyulladáscsökkentők (NSAID: **Nonsteroidal anti-inflammatory drug**) közül azok, amelyeket szuszpenzió formájában alkalmaznak, a készítményekben lévő cukortartalom miatt magasabb caries-incidenciát eredményezhetnek.

2. A szteroidok intraartikuláris injekció formájában alkalmazva hatékonyak, szisztémás mellékhatással kevésbé kell számolni, azonban a szisztémás szteroidkezelésnek súlyos mellékhatásai lehetnek. Ezek: csökkent immunitás; ateroszklerózis; GI fekély; hiperkoleszterinémia; hiperglikémia; Cushingoid megjelenés; akne; cataracta; a csípőcsont avaszkuláris nekrozisa; súlyos, szekunder oszteoporózis.

3. A másodlagos oszteoporózis megelőzésére gyakran alkalmaznak biszfoszfonátokat. Használatuk a biszfoszfonát okozta állcsont nekrozis (BRONJ: **Bisphosphonate-Related Osteonecrosis of the Jaw**) miatt relatív kontraindikációja lehet a csontot érintő kezeléseknél, mint ahogy maga a szekunder oszteoporózis is az [9].

4. A DMARDs (**Disease Modifying Antirheumatic Drugs**) gyógyszercsoportba tartozó gyógyszerek alkalmazásának jelentős immunszuppresszív hatása van, mindemellett néhány gyógyszer a szájüregi nyálkahártyán jellegzetes ulceratív, pemphigoid, illetve hiperplastikus tüneteket okoz. A biológiai terápiás szerek a gyulladást sejtokra és fehérjékre közvetlenül hatnak, megakadályozzák ezek termelődését és működését. Alkalmazásuk mellett az infekciók és a tumorképződés veszélye fokozódik. Leggyakrabban és elsőként választott szer a metotrexát (MTX), amelyet a 60-as évek óta alkalmaznak RA betegek esetében. Megfelelő dózis esetén (low dose) csökkentik a csontsejtek számát, és azok mitokondriális aktivitását [20].

A fogászati és szájsebészeti beavatkozások tervezésekor a RA kezelésében szerepet játszó gyógyszerek hatásait és mellékhatásait is figyelembe kell vennünk, valamint a kórképpel társuló egyéb betegségeket is szem előtt kell tartanunk (pl. BRONJ) [21].

A RA-nak a fejlődésre gyakorolt hatásai közül érdemes megemlíteni, hogy a temporomandibularis ízület érintettségével szájnyitási korlátozottság alakulhat ki, juvenilis formában a mandibula fejlődése zavart szenvedhet, melynek következménye a hátsó arcmagasság csökkenése, mandibularis retrognathia, jellegzetes madárcarc kialakulása. Ennek kezelése bonyolult állcsontortopédiai, sebészeti feladat, melyben a fejlődés követése, orthognathiai irányítása kiemelt jelentőséggel bír. További orofaciális tünetek közé tartoznak a már említett gyógyszerelés (NSAID-szuszpenzió) miatti magas caries-incidencia, illetve a csökkent motoros funkcióból adódó szájhygiénés nehézségek. A nyál mennyiségében és összetételében bekövetkező változásokról korábban szóltunk (remineralizációs készség sérülése, a plakk akkumuláció növekedése, illetve a szekretoros IgA, mucin, laktoferrin, lysosym mennyiségének csökkenése) [1, 6].

A hazai és nemzetközi irodalom megkülönböztet izolált autoimmun eredetű RA-t és úgynevezett kísérő kötőszöveti betegséggel járó (CTD: **Connective Tissue Disorder**) RA-t [7]. Ez utóbbiba tartoznak a *Sjögren*-szindrómával, sclerodermával vagy dermatomyositisz-szel kombinált RA egyes formái.

A kórkép implantológiai vonatkozásai az elmúlt tíz évben keltettek érdeklődést, ami nem is meglepő annak ismeretében, hogy az összeintegráció elmaradásának egyik oka (anatómiai okok, genetikai deformítások és immunológiai problémák mellett) a kemény és lágy-szövetek gyógyulásának részleges vagy teljes hiánya. A RA mind a kemény, mind a lágy-szövetek betegségét okozhatja [15, 16]. Az izolált RA a csont és a porc fejlődését, újjáépülését, regenerációját akadályozza meg, míg a CTD-vel kombinált RA a lágy-szövetek betegségeit okozhatják.

Krenmair és mtsai [7] összehasonlították az izolált RA-ben és a CTD-vel kombinált RA-ben szenvedő betegek gyógyulási sajátosságait implantátum beültetése után: 7 év alatt 34 nő páciensnek 126 darab Camlog implantátumot ültettek be. A 34 páciensből 25 izolált RA-ben szenvedő, míg 9 CTD-vel kombinált RA-es páciens volt. Retrospektív módon mérték a marginális csontvesztést és a tasakmélységet az implantátum mellett, plakk és vérzési indexeket. A 7 éves vizsgálati periódus lezárásakor 100%-os túlélési értéket és 93,8%-os sikerességi rátát mértek. Konklúzióként megállapították, hogy a betegek csontintegrációs képességét a kórkép egyik formája sem rontotta. A gyógyszerek átállítását nem tartották szükségesnek.

Alsaadi és mtsai [17] vizsgálták a helyi és szisztémás elváltozások – többek között a RA jelenlétében is – késői implantátumvesztésre kifejtett hatását. Azt találták, hogy a RA nincs hatással a dentális implantátumok hosszú távú stabilitására, integrációjára.

Összefoglalás

A szakirodalom áttekintése alapján úgy véljük, hogy bár számos hasznos közlés jelent meg a témában, azonban további tapasztalatok és ezek összegzése szükséges a rheumatoid arthritis kockázati jelentőségéről a szájsebészeti kezelések során. A rheumatoid arthritist az említett patológiai és patobiokémiai jellemzői, illetve a kezeléssel járó mellékhatások miatt joggal tekinthetjük relatív kontraindikációnak szájsebészeti, implantológiai beavatkozásaink során. Fontosnak tartjuk ezt a megállapítást a szakmánkban hangsúlyozni, mert a dentális implantológiáról szóló hazai kiadványokban, ajánlásokban a relatív kontraindikációk között a RA nem szerepel. Az áttekintett irodalom alapján javasolhatjuk, hogy ne tartsuk a rheumatoid arthritist – azért mert autoimmun eredetű megbetegedés, vagy mert sokszor párosul csontritkulással és annak kezelése következtében biszfoszfonát ártalomnak tekinthető állapottal – az implantáció abszolút kontraindikációjának. Elengedhetetlen, hogy a tervezett beavatkozásról, kezelési tervről rheumatológiában jártas szakorvossal konzultáljunk, és ennek tükrében az esetleges kontraindikációról, gyógyszeréről, azok módosításáról, antibiotikum profilaxis

szükségességéről szakvéleményt kérjünk. Nagyon fontosnak tartjuk a RA-ben szenvedő betegek esetében a radiológiai és klinikai-parodontológiai vizsgálatot is magába foglaló szoros kontrollt.

Irodalom

- ALAMANOS Y, VOULGARIS PV, DROSOS AA: Incidence and prevalence of rheumatoid arthritis, based on the 1987 American College of Rheumatology Criteria: A systematic review. *Semin Arthritis Rheum* 2006; 36: 182–188.
- ALAMANOS Y, DROSOS AA: Epidemiology of adult rheumatoid arthritis. *Autoimmun Rev* 2005; 4: 130–136.
- ANNUSSEK T, KLEINHEINZ J, THOMAS S, JOOS U., WERMKER K: Short time administration of antirheumatic drugs – Methotrexat as a strong inhibitor of osteoblast in vitro. *Head Face Med* 2012; 8: 26–35.
- ALSAADI G, QUIRYNEN M, KOMAREK M, VAN STEENBERGHE D: Impact of local and systemic factors on the incidence of late oral implant loss. *Clin Oral Implants Res* 2008; 19: 670–676.
- BARR T, CARMICHAEL NM, SÁNDOR GKB: Juvenile Idiopathic Arthritis: A Chronic Pediatric Musculoskeletal Condition with Significant Orofacial Manifestation. *J Can Dent Assoc* 2008; 74: 813–821.
- BERTHELOT JM, LE GOFF B: Rheumatoid arthritis and periodontal disease. *Joint Bone Spine* 2010; 77: 537–541.
- CONTE-NETO N, BASTOS AS, MARCANTONIO RAC, MARCANTONIO JE: Epidemiological aspects of rheumatoid arthritis patients affected by oral bisphosphonate-related osteonecrosis of the jaws. *Head Face Med* 2012; 8: 36–46.
- GERA I (szerk.): *Parodontológia. A szervezet szerepe a gyulladásban és a gyulladásos fogágypusztulásban*. Semmelweis Kiadó, Budapest, 2005; 74–75.
- GRIDLEY G, KLIPPEL JH, HOOVER RN, FRAUMENI JF: Incidence of cancer among men with Felty syndrome. *Ann Intern Med* 1994; 120: 35–39.
- HARRIS ED Jr: Rheumatoid arthritis: pathophysiology and implications for therapy. *N Engl J Med* 1990; 322: 1277–1289.
- HAUGEBERG G, ØRSTAVIK RE, KVIEN TK: Effects of rheumatoid arthritis on bone. *Current Opinion Rheumatol* 2003; 15: 469–475.
- KRENMAIR G, SEEMANN R, PIEHSLINGER E: Dental implants with patients with rheumatoid arthritis: clinical outcome and periimplant findings. *J Clin Periodontol* 2010; 37: 928–936.
- LIPSKY PE: Rheumatoid arthritis. In: WILSON JD, BRAUNWALD ED, ISSELBACHER KJ, et al. (eds.): *Harrison's principles of internal medicine*. 14th ed. McGraw-Hill, New York, 1997; 1880–1888.
- MOMBELLI A, CIONCA N: Systemic diseases affecting osseointegration therapy. *Clin Oral Imp Res* 2006; 17: 97–103.
- ROSENSTEIN ED, KRAMER N: Felty's and pseudo-Felty's syndromes. *Semin Arthritis Rheum* 1991; 21: 129–142.
- SCHREIBER J, KOSCHEL D, KEKOW J, WALDBURG N, GOETTE A, MERTGET R: Rheumatoid pneumoconiosis (Caplan's syndrome). *Eur J Intern Med* 2010; 21: 168–172.
- SHORT CL: The antiquity of rheumatoid arthritis. *Arthritis Rheum* 1974; 17: 193–205.
- VAN STEENBERGHE D, QUIRYNEN M, MOLLY L, JACOBS R: Impact of systemic diseases and medication on osseointegration. *Periodontology* 2000; 2003; 33: 163–171.
- VEHEMENTE VA, CHUANG SK, DAHER S, MUFTU A, DODSON TB: Risk factor affecting dental implant survival. *J Oral Implantol* 2002; 28: 74–81.
- WOLFE F: The natural history of rheumatoid arthritis. *J Rheumatol Suppl* 1996; 44: 13–22.
- YELIN E, CALLAHAN LF: The economic cost and social and physiological impact of musculoskeletal conditions. *Arthritis Rheum* 1995; 38: 1351–1362.

NAGY R, SZABÓ K, SZÜCS A, RUSZIN T, JOÓB-FANCSALY Á

Impact of rheumatoid arthritis in oral surgery and implantology treatment based on literature

Rheumatoid arthritis (RA) is an autoimmune disease that results in a chronic, systemic inflammatory disorder that principally attacks synovial joints. The pathology of the disease process often leads to the destruction of articular cartilage and the bone. Normal bone remodeling cycle requires the balance between bone resorption and bone deposition which is determined by the activities of two principle cell types, namely, osteoclasts and osteoblasts. Osteoblasts and osteoclasts, coupled together via cytokine mediated cell signaling. The dominance of pro-inflammatory cytokines in bone homeostasis leads to osteolysis. Many articles have been published about the pathobiochemical similarity between rheumatoid arthritis and periodontitis, whereas the role of the disease in bone regeneration and osseointegration is less proven. According to the international literature in rheumatoid arthritis, due to frequent periodontitis, decreased salivary secretion, medication, as well as a decrease in bone regenerative potential, rheumatoid arthritis is considered as relative contraindication in implantology. In daily practice, we face more frequently with rheumatoid arthritis which makes the topic so important in oral surgery and implantology. It can be said that adequate preoperative preparation (healthy periodontal status, antibiotic protection, consultation with the rheumatologist to modify medication) interventions can be done more safely. The risk of failure is higher in patients suffering from rheumatoid arthritis of the underlying disease which fact is important to be communicated before surgical intervention.

Key words: dental implants, osseointegration, rheumatoid arthritis

Semmelweis Egyetem, Orálbiológiai Tanszék*
 Semmelweis Egyetem, Fogászati és Szájsebészeti Oktató Intézet**
 LBN, Université Montpellier, Montpellier, France***
 2015-ben elhunyt.****

Fogbél eredetű őssejtek hatása a titánimplantátumok összeintegrálódására patkány farokcsigolya-modellben

DR. PERCZEL-KOVÁCH KATALIN ERZSÉBET*, **, DR. FARKASDI SÁNDOR*, KÁLLÓ KAROLA*, ****,
 DR. HEGEDŰS ORSOLYA*, DR. KERÉMI BEÁTA*, DR. CUISINIER FREDERIC***,
 DR. BLAZSEK JÓZSEF*, DR. VARGA GÁBOR*

Az elmúlt évtizedben számos reménykeltő, sikeres kísérlet történt nagyobb kiterjedésű csonthiányok gyógyítására őssejtek alkalmazásával. Az implantátumok összeintegrációjának őssejtekkel történő elősegítését illető ismereteink ugyanakkor sporadikusak. Kutatócsoportunk számos korábbi munkájában foglalkozott fog eredetű őssejtkultúrák jellemzésével, elsősorban in vitro körülmények között. Emellett patkány farokcsigolyában a közelmúltban kifejlesztettünk egy kvantitatív módon követhető összeintegrációs modellt. Jelen vizsgálatunk célja volt megismerni, hogy az implantátumok összeintegrációját hogyan befolyásolják az implantátum és csont közé bejuttatott patkányfog eredű mesenchymalis őssejtek (DPSC) differenciálatlan, illetve oszteogén irányba elődifferenciált állapotban. Eredményeink szerint az implantátum és csont közé beékelődött differenciálatlan pulpasejtek lassítják az implantátum integrációját. Ezzel szemben az oszteogén irányba elődifferenciált DPSC sejtek már nem rontják az összeintegrációt. Eredményeink arra utalnak, hogy a mesenchymalis őssejtek alkalmazásának sikere nagyban függ az alkalmazás körülményeitől, különösen is a vivőanyagok és oszteogén komponensek együttes alkalmazásától.

Kulcsszó: fogbél, patkány, őssejt, implantáció, farokcsigolya, összeintegráció, differenciálódás, sejt kultúra, szövetépítés

Bevezetés

A keményszövetek funkcionális helyreállítása komoly kihívás a humán orvoslás területén. A forradalmi átörökés akkor kezdődött, amikor vizsgálatai során Per Ingvar Bränemark professzor direkt kapcsolatot tudott kimutatni az alkalmazott titánimplantátum és a csontszövet között, megvalósítva az ideális tartós rögzülést eredményező összeintegrációt [7]. Bränemark professzor volt az, aki a kellő stabilitást és a hosszú távú optimális funkciót a titánoxid felszínhez közvetlen kötésekkel kapcsolódó csontos rögzüléshez vezette vissza. A két komponens közé ékelődő kötőszövet, vagy egyéb nem csontosodó anyag az implantátum stabilitását csökkenti, majd annak funkcionális elvesztéséhez is vezet. A csavarmentes implantátum behelyezésekor elért primer mechanikai rögzülés csontátépülés révén szekunder biológia kapcsolattá alakul. Ha augmentációs extra anyag kerül a csontszövet és a titán közé, akkor a szöveti primer kapcsolat gyengül, bár a csont, biológiai átépülése közben erősödik. Így csontképzésnél jelentős mennyiségi előnnyel járhat az augmentáció. Ezzel ellentétesen romlás tapasztalható az implantátum primer rögzülésénél és az

összeintegrációjánál, mely gyengül, és időben elhúzódóvá válik. Exogén mesenchymalis őssejtek adása mellett az hidroxil-apatit augmentáció szervülése javulhat [30]. Az összeintegráció javítására in vivo mások is eredményesen alkalmaztak fogbél eredetű őssejteket [25].

Kutatócsoportunk korábbi munkáiban részletesen foglalkozott a fogbél és parodontális ligamentum eredetű sejt kultúrák jellemzésével [15, 17, 19, 28]. Emellett a közelmúltban kifejlesztettünk egy csontregenerációs (OSSI) modellt [5], amellyel kvantitatív módon követhető az összeintegráció folyamata az állcsont-hoz sok tekintetben nagyon hasonló farokcsigolyákban. Jelen munkánkban azt vizsgáltuk, hogy a titánimplantátum összeintegrációját hogyan befolyásolják az implantátum és csont közé bejuttatott fog eredű mesenchymalis őssejtek differenciálatlan és oszteogén irányba differenciált állapotban. Eredményeink szerint az implantátum és csont közé beékelődő pulpasejtek rontják az implantátum integrációját, és ez a rögzülés lelassulásával jár együtt. Ezzel szemben az oszteogén irányba elődifferenciált sejtek már egy csontképzésre „hangolt” populációt képeznek, így az összeintegráció nem romlik.

Vizsgálati anyag és módszerek

Kísérleti állatok

A Semmelweis Egyetem NET akreditált állatházából származó Charles River eredetű 350–400 g testsúlyú, Crl(Wi)Br Wistar patkányokat használtunk. Az állatokat a kísérleti periódusban légkondicionált állatházban gondoztuk, életritmusuknak megfelelő fényciklusban, ad libitum folyadék és táplálék biztosításával. A kísérleti anesztéziát intraperitoneálisan adott (ip.) sodium pentobarbital (Nembutal 40 mg/tskg) injekcióval biztosítottuk. A kísérleti periódus végén az állatokat altatásban, az artéria abdominalis átvágásával elvégeztettük. A kísérleti módszer etikai engedélyszáma 1799/003/2004.

Fogpulpa eredetű őssejtek izolálása, tenyésztése és oszteogén differenciálása

Felnőtt páciensekből impaktált humán bölcsességfogakat gyűjtöttünk a Semmelweis Egyetem klinikáin. A humán DPSC izolálása és tenyésztése a korábban leírtak alapján történt [15, 18, 19]. Ehhez hasonlóan a korábban leírt izolálási módszereinket alkalmaztuk patkány metszőfog pulpasejtjeinek izolálása során is [15, 17, 19]. Mindkét sejtizolálásnál steril körülmények között dolgoztunk, a pulpakamra feltárása után a mechanikus aprítást ollóval és szikével óra-üvegen végeztük. A kezdő emésztést α -MEM tápoldatban 1 mg/ml koncentrációjú kollagenáz-I enzimmel végeztük (Sigma) 37 °C-on 1 órán át, 10 percenkénti intenzív rázás (Vortex) mellett. A sejteket 250 g × 5 perc centrifugálással koncentráltuk. Az üledéket tápoldattal tenyésztőedényekbe mostuk. A sejtenyészítő-tápoldat (α -MEM medium) összetétele a következő volt: 10%-os fetal bovin serum (FBS-Gibco), 2 mM L-glutamin (Sigma), 100 μ g/ml streptomycin (Sigma), 100 U/ml penicillin (Sigma), 50 μ g/ml aszkorbinsav-2-foszfát. A sejtek tenyésztése 5% CO₂ standard thermostat gáztér környezetben, 37 °C hőmérsékleten történt. Tápcseréje heti 2x, valamint passzálás hetente 1x: 0,05% Tripszin-EDTA (Gibco) oldattal. Oszteogén-tápoldatot a fogpulpa mesenchymalis őssejtek oszteogén irányú differenciálására használtunk [15, 17, 19]. Az α -MEM tenyészítő médiumot 1%-osra csökkentett FBS-el valamint: 10⁻⁸ M Dexametazon, 50 μ g/ml L-aszkorbinsav-2-foszfát, 10 mM β -glicerofoszfát anyagokkal egészítettük ki. A sejteket hetente passzáltuk, közben morfológiai változásait fáziskontraszt mikroszkópos fényképezéssel rögzítettük. A beültetéshez különböző sejtszámokat használtunk. A beültetés előtt a sejtek vagy nem részesültek előkezelésben, vagy 4 órán át oszteogén médium alkalmazásával végeztük el az elődifferenciálást.

Patkány farokcsigolya (OSSI-modell) műtétechnika

Speciális mini implantátumokat használtunk. Grade 3 típusú titán-szálból esztergált-homokfúvott csavarok 1,0 mm mag átmérővel és lapított 2,5 mm átmérőjű fejvel, melyen centrálisan 1,0 mm átmérőjű lyuk szolgál

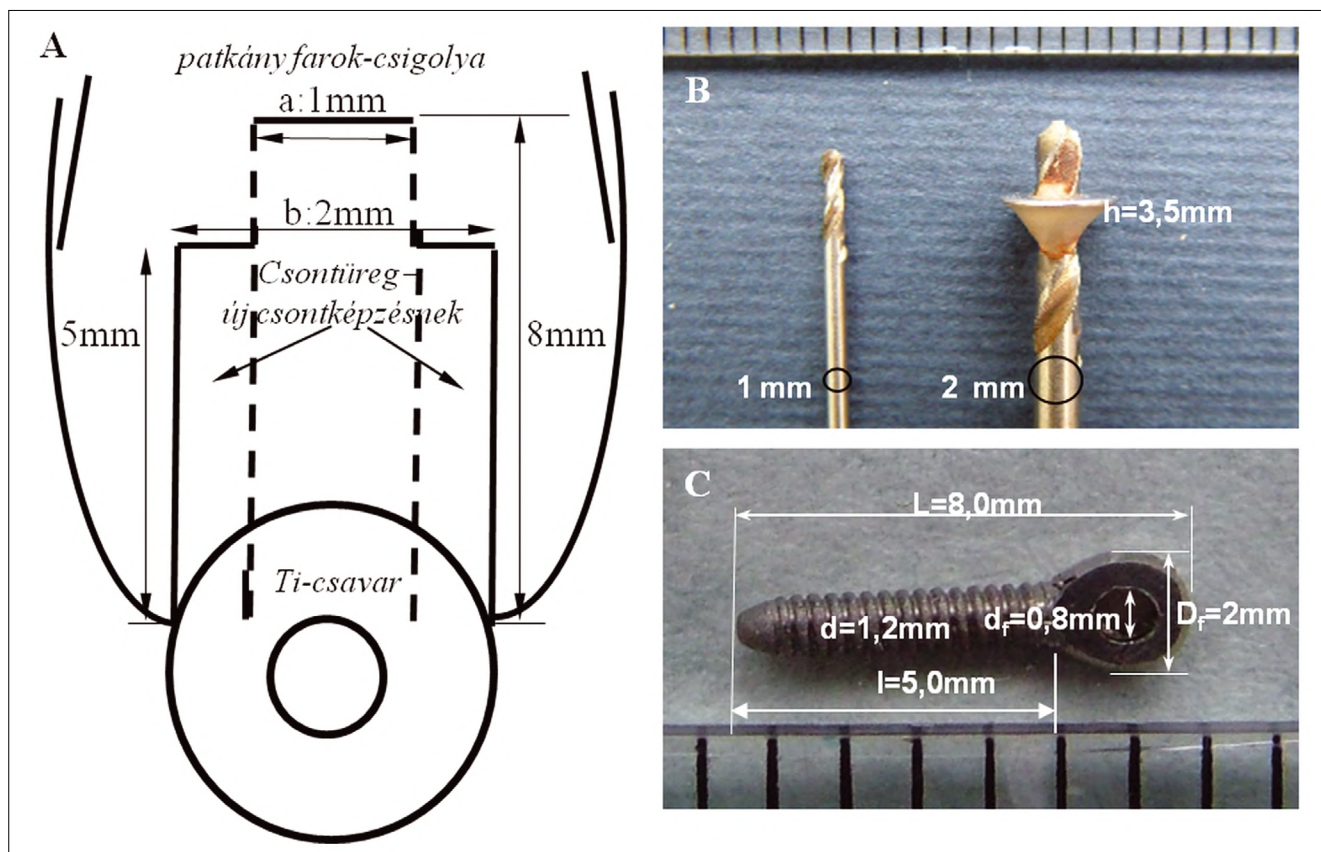
a kitépési erőmérő csatlakoztatására (gyártó: Full-tech Kft.). (1. ábra)

A patkányfarok bőrfelületét vizes lemosással tisztítottuk, majd 3 × 15 perces dezinficiáló oldatos (Clara-sept-derm, Uniclean Kft., Budapest) áztatással fertőtlenítettük. Vérzéscsillapítás végett a farok tövével kettős ligatúrát alkalmaztunk a műtét idejére. Steril, egyszerűhasználatos takarókendővel történt a műtét terület izolálása. Állatonként külön-külön sterilizált eszközkészlettel dolgoztunk. A farki 4–5. csigolya ízesülésétől disztálisan 6–8 mm-re körmetszéssel szétválasztottuk a bőrt – ezt kissé visszahúzával –, a csigolyákat egymástól az ízületnél elválasztottuk. A porcfelülettel borított, szabaddá váló csigolyatestet tengely irányban centrálisan 1,0 mm átmérőjű fúróval 8 mm mélyen előfúrtuk, majd egy következő, 2,0 mm átmérőjű fúróval 5 mm mély kavitássá tágítottuk. Ez adja a standard határokkal bíró 5 mm mély 2 mm átmérőjű csontosodási kazettát (1. ábra). Ez a művi csontüreg lehetőséget ad a csontosodási folyamat morfológiai nyomon követésére, valamint intraosseális implantátum in situ behelyezését követően az implantátum összeintegrációs folyamata biofizikai erőméréssel is vizsgálható. Ugyancsak a csontüreg és az implantátum közötti tér ad lehetőséget különböző vizsgálati anyagok, úgymint sejteket tartalmazó médiumok behelyezésére az összeintegráció modifikálásának vizsgálatára (1. ábra). A farokcsigolya centrális furatába helyeztük az implantátumot, melyet első harmadában a csontszövet rögzíti. A behelyezés mélységi kontrollját, a stift feje, illetve a rajta lévő furat adta. A fej csavartest felőli válla a furat szélén felfekszik, így centrálizálva a csavart annak mélységi standardját is beállítja, melynek kontrollja a fején kialakított furat, amelynek egy síkba kell kerülnie a porcfelülettel.

A farokbőrt ráhúzával az implantátumra, zsákoltással atraumatikusan, de áteresztésmentesen zártuk, a bőrfelületet Braunol oldattal fertőtlenítettük és egy vékony fedőhártyával izoláltuk (Plastubol®, methylmethacrylat-butylacrylat-butylmethacrylat, diisooctyl phtalate – Pannonpharma Kft., Magyarország). Az állatokat ébredésig testhőmérsékleten tartottuk. A kísérleti periódus első két hetét az állatok egyedi ketrecekben töltötték, fokozott higiénia biztosításával.

A farok sebgyógyulása után a szocializációs igények helyreállítására visszahelyeztük állatainkat közös csoportjukba, ahol még 6 hétig tartottuk állatainkat. A csontregeneráció vizsgálatára előzetes eredményeink alapján [5] nyolchetes intervallumot választottunk.

A kísérleti csoportok összeállítása a következő volt: valamennyi csoportban azonos körülmények között előkészített patkányfarok összeintegrációs rendszerben (OSSI modell) a csigolyába fúrt csontosodási kazettába kerültek a 10–10 μ l-es médiumok, különböző összetételben: B csoport sejtmentes α -MEM tápoldat, C csoport 15 ezer patkány DPSC őssejt (kis sejtszám), D csoport 100 ezer DPSC őssejt (nagy sejtszám), E csoport sejtmentes α -MEM oszteogén tápoldat, E2 csoport



1. ábra: A patkány farokcsigolyába történő implantáció műtéti megoldásai.

A: A csigolya-reparálás sematikus ábrája, feltüntetve az új csont képződésére szolgáló csontüreg, B: üregformáló eszközök: 1 mm Ø előfúró és 2 mm Ø kazettafúró, mélység korlátozóval, C: Titáncsavar paraméterei.

100 ezer DPSC sejt, 4h oszteogén tápoldatos in vitro elődifferenciációt követően.

A csontkazetta centrális tengelyébe a médiumok bepipettázása után kerültek behelyezésre az implantátumok.

A Ti-implantátumok rögzülési erejének biomechanikai vizsgálata


Az implantációt követően 8 hét után biomechanikai vizsgálattal mértük az összeintegráció előrehaladását. Az elaltatott állatokból 2-2 csigolyát magába foglalóan begyűjtöttük a mintákat. A bőr feltárása után a Ti-stiftek kiszakítási maximum erejének (Newton) mérésével (Tenzi TE 18.1 típusú speciális készülékkel, TENZI Kft., Magyarország) meghatároztuk az összeintegrációra jellemző rögzülésierő adatokat, melyek iránya a dentális implantátumok terhelésével ellenkező (2. ábra). A mérés menete a következő volt: (1) A csavar disztális végén lévő perforáción átfűzött acélszállal csatlakozunk egy külön erre a célra kifejlesztett digitális végpont-erőmérő műszerrel. (2) A csigolyatest rögzítése és a műszer 0 értékre állítása után csavarmentet előtolással, egyenletes húzóerő fokozással a csavart kimozdítottuk. A műszeren kijelzett maximum érték a rögzülési erővel azonos Newton (N) értéket adta.

Keményszöveti struktúra vizsgálata és fotódokumentáció

Digitális röntgenfelvételeket a disszekált 3–4. farokcsigolyákról az implantátum kitépése előtt vagy után készítettünk saggitális irányból, arra alkalmas Gendex DENS-O-MAT (KaVo Dental, Gendex Dental Systems) röntgenkészülékkel 65 kV gyorsító feszültség mellett 2,5 sec idejű exponálással. A vizsgálat során a Gendex digitális szenzort rögzítettük, hogy a mintát a szenzorra fektetve, a szenzorra párhuzamosan érkező röntgensugarakkal radiológiai képet kapjunk. A felvételeket archiváltuk. Az elkészített radiológiai képeket egymással összevetettük. A minták makroszkópos képének digitális archiválását mind intakt állapotban, mind a sebési feltárás után és a kiszakítási mérés után fényképezéssel végeztük, a kísérleti sorszámozás feltüntetésével.

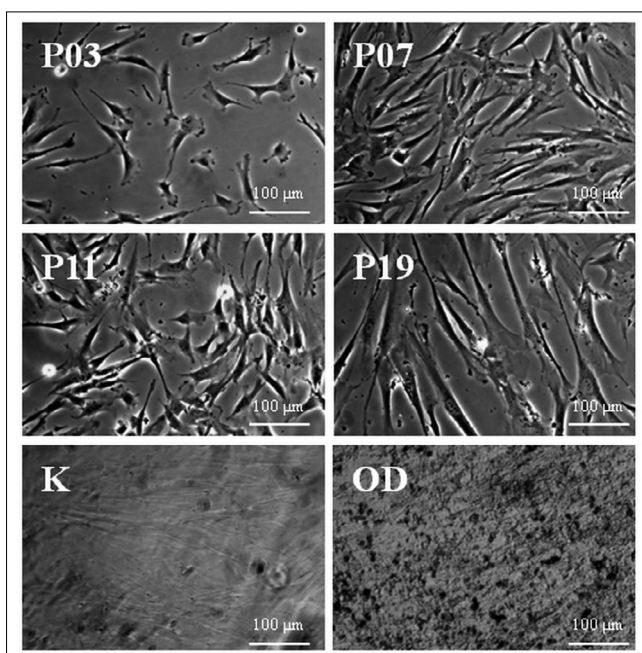
Statisztikai értékelés

Az ábrákon az eredményeket átlag \pm SEM-ként adtuk meg, az elemszámokat feltüntettük. A kapott vizsgálati erőértékeket a csoportok szerint a jelen felállásban alkalmazható varianciaanalízist követő Bonferroni-teszttel értékeltük.



2. ábra: Maximális kitépési erő mérése.

A: Maximum kitépési erő-mérést végző biomechanikai extrakciós egység, speciális fejlesztés a mini implantátumok kimozdítási erejének mérésére (TENZI Kft., Magyarország), B: extrakciós rész és befogó egység, C: szekcionált patkány farkcsigolya



3. ábra: Humán DPSC sejtek in vitro vizsgálata fázis-kontraszt mikroszkóp segítségével.

A–D: a sejtek morfológiája nem változik a passzázsszámmal morfológiájának vizsgálata fázis-kontraszt mikroszkóp segítségével a passzázsszám növekedése folyamán (3, 7, 11 és 19 passzázás).

A tenyészetek tápcseréje hetente kétszer történt, heti egyszer történt passzázás. A sejtek egészséges, fibroblaszt-szerű morfológiát mutatnak,

ami a passzázsszám emelésével sem változik. P = passzázás.

OD inszert: Az oszteogén differenciáló médiumban 21 nap után fekete szemcsézetség formájában kalcium depozitok jelennek meg, ami oszteogén aktivitásra utal.

K inszert: A kontrollcsoportban ilyen mineralizációs góccok nem láthatók.

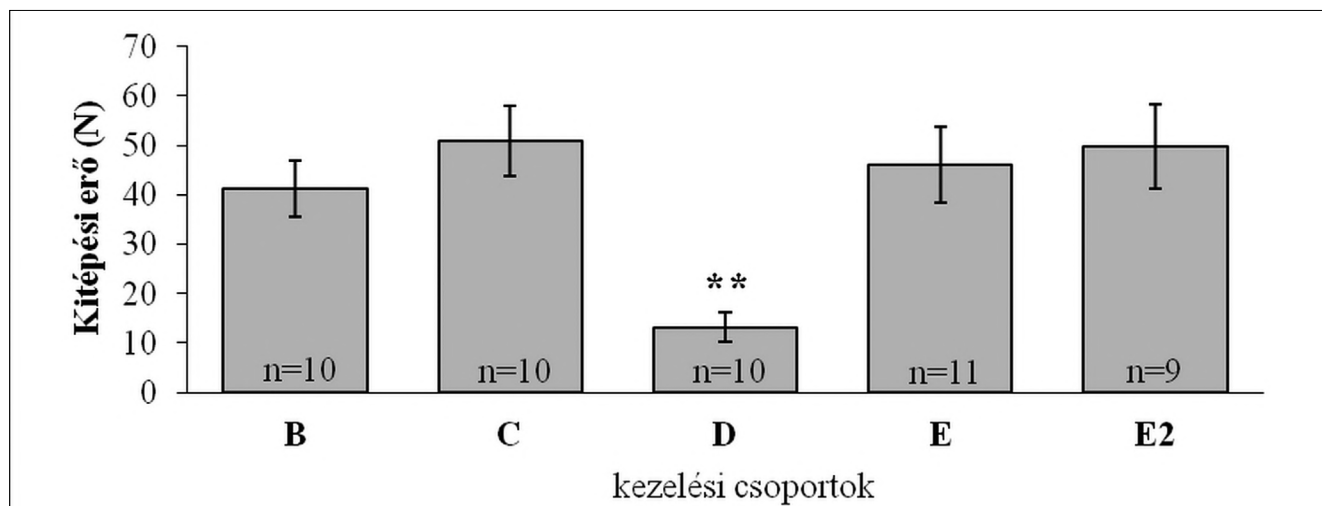
Eredmények

In vitro vizsgálatok

Az emberi bölcsességfogakból származó DPSC sejtek az izolálást követően várokozásainknak megfelelően 24 órán belül letapadtak a tenyésztőedény felületére, majd osztódásnak indultak. Ezek a primer sejt kultúrák 10 napon belül T25-ös tenyésztőflaskában elérték a konfluens állapotot. Ezt követően hetente passzáva a sejteket a 19. passzázig jutottunk el, anélkül, hogy a sejtek morfológiája vagy proliferációs képessége megváltozott volna (3. ábra), mindvégig fibroblaszt-szerű morfológiát mutattak. Oszteogén differenciáló médiumban 21 nap inkubáció után jól megfigyelhető fekete szemcsézetség formájában kalcium depozitok jelentek meg (OD inszert), ami oszteogén aktivitásra utal. A hasonló módon tartott, de oszteogén indukciós faktorokat nem tartalmazó kontrollcsoportban ilyen mineralizációs góccok nem láthatók (K inszert) (3. ábra). Hasonló eredményeket kaptunk mind a sejt morfológiára, mind a differenciálódási potenciál esetében patkány pulpális sejteken is. Az in vivo implantációs kísérleteinkhez alacsony passzázsszámú (P2) tenyészetekből származó DPSC sejteket használtunk fel.

Osszeintegrációs megfigyelések

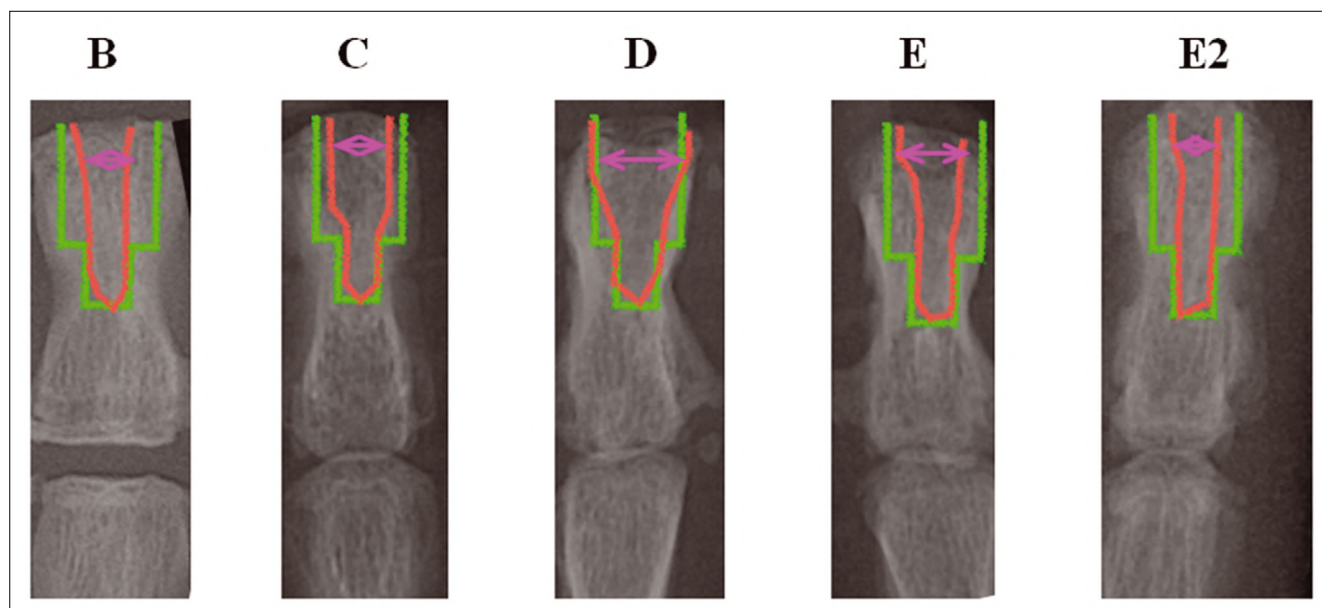
Osszeintegrációs vizsgálataink azt mutatják, hogy a sejtekkel nem kezelt esetekben a kitépési erővel jelzett rögzülés jelentős értékeket ért el, akár normál tápoldatot ($41,1 \pm 5,69$ N), akár in vitro körülmények oszteogén differenciálódást előidéző médiumot ($46,9 \pm 7,68$ N) juttatunk a farkcsigolyán kialakított üregbe az implantátum behelyezése előtt, csakúgy, mint a kis számú



4. ábra: Titánimplantátumok összeintegrációs rögzülési erejének változása humán DPSC sejtek alkalmazása esetén 8 héttel a beültetés után.

B: α -MEM sejtmentes tápoldat, C: kis sejtszám (15 ezer DPSC/üreg).

D: nagy sejtszám, nem differenciáltot sejtekkel (100 ezer DPSC/üreg), E: α -MEM sejtmentes oszteogén tápoldat, E2: 4h α -MEM oszteogén tápban elődifferenciáltot DPSC, nagy sejtszám (100 ezer oszteoindukált DPSC/üreg), átlag \pm SEM, ** $p < 0,01$ vs B (α -MEM sejtmentes tápoldat).



5. ábra: Egyedi röntgenfelvételek az implantátumok stabilitásvizsgálatát követően.

Zöld vonallal jelöltük a sebészeti eljárás során képzett peri-implantális defektus geometriáját (primer kavitás), piros vonallal pedig az újonnan képződött csont kiterjedését (szekunder kavitás).

B: A kontrollcsoportban széleskörű új csontképződés ment végbe a csontüregben.

C: Kis DPSC sejtszám injektálása esetén hasonló az eredmény.

D: Nagy DPSC sejtszám alkalmazása esetén nem csak a csontszövet regenerálási kapacitása csökkent, de lágyszöveti proliferáció is megfigyelhető.

E: Oszteogén elődifferenciáltot médium kontrollképet eredményezett.

E2: Ehhez hasonló képet látunk oszteogén irányba elődifferenciáltot DPSC sejtek alkalmazása esetén.

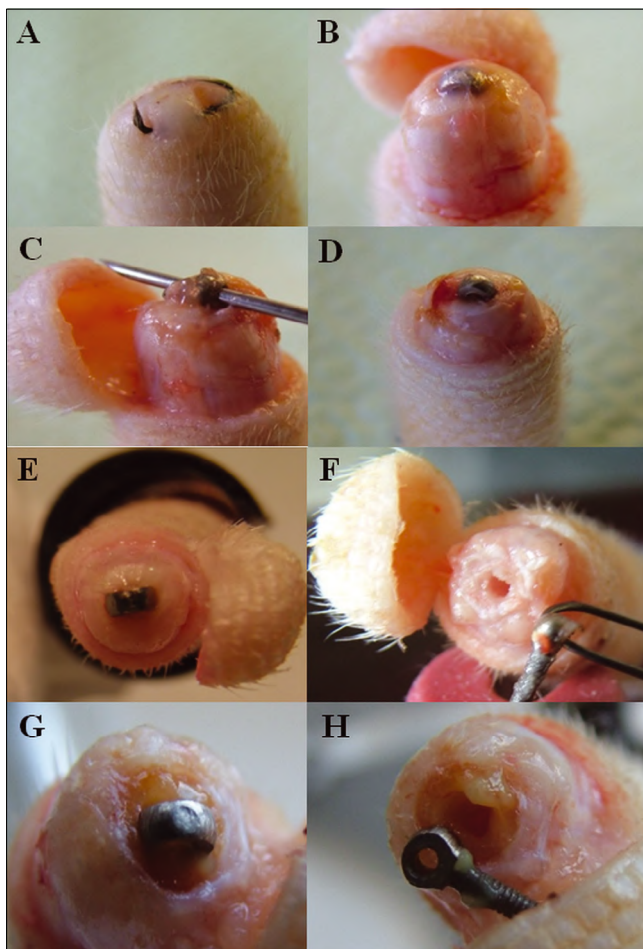
(15 ezer DPSC/üreg) nem elődifferenciáltot sejt beadása mellett ($50,9 \pm 7,19$ N). Ugyanakkor a nagy számú nem-differenciáltot sejt (100 ezer DPSC/üreg) jelenléte jelentősen és szignifikánsan lecsökkentette az összeintegrációt ($13,22 \pm 3,02$ N). Amennyiben oszteogén differenciáló tápoldattal elődifferenciáltot

a sejteket a beültetést megelőzően, ez a jelenség elmaradt (4. ábra).

Egyedi felvételek radiológiai elemzése során kapott megfigyelések alapján kijelenthetjük, hogy a nem differenciáltot sejtek alkalmazása esetén csökken, vagy legalábbis lelassul a csontszövet regenerálódása

a kontroll kezeléshez és az elődifferenciáltatott sejtek alkalmazásához képest. A lassabb csontszövet-regenerálódás radiológiai képein a primer és a szekunder kavitások összehasonlítása támasztja alá a fent leírtakat (5. ábra).

A patkány farokcsigolyák gyógyulását, gyulladással állapotát, illetve az implantátumok makroszkópos rögzülését fényképsorozatokkal is rögzítettük. Eredményeink szerint az általunk alkalmazott módszerek következményeként normál gyógyult farokvégeket, a feltárás után gyulladástól mentes, konzolidált szövetállományt ta-



6. ábra: Egyedi titánimplantátumok és farokcsigolyák képe 8 héttel a beültetés után.

A: normál gyógyult farokvég,

B: feltárás utáni gyulladástól mentes, konzolidált szövetállomány az implantátum feje körül,

C, D: az implantátumfejen lévő átjárható lyuk, az extrakciós erőmérőhöz történő kapcsolódás céljából.

E: Kontroll, sejtmentes α -MEM médium bevitel nem zavarja az oszeointegráció menetét, az implantátumfej körül kemény csontszövet fejlődik ki.

F: az implantátum kitépése után a regenerációs üregben jól látható a szabaddá váló csontél, ami a 8 hét kísérleti periódus alatt alakult ki.

G: α -MEM médiumban szuszpendált nagyszámú (100 ezer DPSC/üreg) differenciálatlan DPSC sejt jelenlétében a 2 mm átmérőjű csontkazettát az implantátumfej körül lágy szövet tölti ki. A műteti terület gyógyult, gyulladástól mentes.

H: Ugyanabban a mintában az implantátum kitépése után még jobban látható a kissé kocsonyás szövet, amely az implantátumot körülvette.

láltunk az implantátumok feje körül. Az implantátum-fejben lévő, extrakciós erőmérésre szolgáló lyuk valamennyi esetben átjárható volt (6. ábra). Vizsgálataink szerint a kontroll, sejtmentes α -MEM médium, illetve a differenciálódást elősegítő tápoldat vagy a kis sejt-számú DPSC bevitel nem zavarja az oszeointegráció menetét. Ugyanakkor az α -MEM médiumban szuszpendált nagyszámú differenciálatlan DPSC sejt jelenlétében a kialakított csontkazettát az implantátum-fej körül lágy, kocsonyás állományú szövet töltötte ki. A műteti terület ebben az esetben is gyógyult és gyulladástól mentes volt (6. ábra).

Megbeszélés

Definíció szerint az őssejtek korlátlan önmegújító képességgel rendelkeznek, és képesek differenciált sejtekké érni. A fejlődési és differenciálódási potenciáljuk alapján megkülönböztetünk totipotens, pluripotens, multipotens és unipotens sejteket, vagy eredetük alapján embrionális, magzati, posztnatális (más néven felnőtt) és indukált őssejt kategóriákat. Az embrionális őssejtek (ESC) nagy közfigyelmet kaptak és technikailag előnyösek a pluripotenciájuk miatt. Az utóbbi időben számos állatkísérlet bizonyította, hogy az ESC sejtek differenciáltatott származékai képesek beteg szövetek funkcionális pótlására, például Parkinson-kór esetében [3], és jelenleg folyamatban vannak olyan klinikai vizsgálatok is, melyekben humán ESC sejteket használnak fel a makuladegenerációk és a gerincvelői sérülések terápiájában [1]. De komoly jogi és etikai kérdések is felmerülnek használatuk kapcsán, továbbá a beültetett ESC sejtek in vivo immunválaszt [6, 10, 11] és teratómát is indukálhatnak [6].

Jelenleg a regenerációs terápiák számára a felnőtt őssejtek (ASC) közül a legígéretesebbek a mesenchymalis őssejtek (MSC). Ezt a multipotens őssejtcsoportot eredetileg a csontvelőben fedezték fel [2, 26]. Nagyfokú fejlődési rugalmasságuk, azzal együtt, hogy a felnőtt szervezetben is jelen vannak, igen vonzó jelölté teszi őket a klinikai alkalmazásra. A nagy mennyiségű célszövet létrehozásához viszont még szükség van a standardizált, megbízható differenciálási protokollok kifejlesztésére [13, 29]. Amióta felfedezték a MSC sejteket a csontvelőben, hasonló populációkat leírtak más szövetekben is. Ilyen sejteket izoláltak különböző szervekből, többek között csontvelőből, agyból, bőrből, vázizomból és a gyomor-bél rendszerből [14, 20, 21]. Friss kutatások – beleértve a miénket is – kimutatták, hogy jelen vannak az emberi fog pulpájában és a foggyökér hártájában is [12, 15, 16, 19, 23, 27]. Az MSC sejtek rendkívüli plaszticitására is fény derült. Például míg a csontvelői őssejtek izom-, máj- és idegszövet létrehozásához [4, 8, 9], addig a neurális őssejtek a vér és a vázizom regenerációjához járulhatnak hozzá [4, 8, 9]. E potenciál hasznosításához fontos, hogy további betekintést nyerjünk a MSC sejtek jellemzőibe,

valamint megvizsgáljuk teljes fejlődési potenciáljukat először in vitro, majd in vivo. Jelen vizsgálataink egyértelműen megerősítik a korábbi megfigyeléseket. Az emberi fogbélből izolált, őssejt tulajdonságokkal is rendelkező kultúránkban legalább 19 passzázsig, átültetésig, a sejtek szaporodási képessége nem csökkent, s ugyanazt a fibroblaszt jellegű morfológiát mutatták, mint az alacsony passzázsszámú tenyészetek, hasonlóan a patkány fogbélből készült tenyészetekben.

Mivel a fog eredetű őssejtek mesenchymalis eredetű őssejt jellemzőket mutatnak [12, 27], differenciálthatóságuk és lehetséges hasznosításuk egyik legkézenfekvőbb irányát a csont jelenti. Valóban, a megfelelő farmakológiai indukció hatására a humán fog eredetű MSC sejtekből in vitro oszteogén/odontogén fenotípusú sejtek differenciálthatók, melyek polarizált sejttestekkel és mineralizációs gócok felhalmozódásával jellemezhetők [12, 15, 16, 19, 23, 27]. Jelen tanulmányunk is egyértelműen mutatja, hogy a humán DPSC sejtek in vitro körülmények között, oszteogén irányban könnyen differenciálthatók, az ilyen módon kezelt kultúrákban 21 napos kezelést követően jelentős mennyiségű minerális depozit figyelhető meg, míg szokványos tenyésztő médium alkalmazásával ez a változás nem történik meg.

A dentális implantátumok széleskörű elterjedésével megnőtt az igény a minél gyorsabb és minél hatékonyabb rögzülést biztosító, jól kontrollálható eljárások iránt. Ebben a tekintetben fontos megfigyelésünk, hogy korábbi vizsgálati eredményeinket [5] megerősítve kimutattuk, a patkány farokcsigolyába ültetett implantátumok jól rögzülnek, s ez a rögzülés a kitépési erő mérésével jól reprodukálhatóan, kis szórással nemcsak minőségi, de mennyiségi tekintetben is jól követhető.

Az őssejtekkel történő szövetregenerációs eljárások sikerei a szervezet különböző szöveti sérüléseinél alkalmazva biztató lehetőségeket vetítenek elő a fogászati implantológia irányában is. Jelen kísérleti felállításban kapott eredményeink között kiemelkedik az az megfigyelés, hogy a nagy mennyiségű, nem-differentiált DPSC sejtek nem segítik hanem inkább hátráltatják a titán implantátumok oszteointegrációját ebben a kísérleti modellben. Az a megfigyelésünk viszont biztató, hogy oszteogén elődifferenciálással ez a hátráltató tényező kiküszöbölhető. Ez egyúttal azt is jelenti, hogy állatkísérletes modellünkben az oszteogén tényezők egyértelműen az oszteointegráció elősegítése irányában hatnak. Bár az irodalomban számos megfigyelés fellelhető a DPSC sejtek, fogbél eredetű sejtek csontképződést elősegítő hatása mellett [25, 30], azt is meg kell figyelni, hogy ezek a hatások nagy mértékben függenek a sejtforrás fajtától, a sejtek állapotától, a bevitt sejt mennyiségtől, illetve a párhuzamosan alkalmazott oszteogén szerkezeti elemek és bioaktív anyagok alkalmazásától [22, 24, 28].

Köszönetnyilvánítás

Vizsgálataink elvégzéséhez a Magyar–Francia Államközi TÉT-Balaton Program (TÉT_12_FR-2-2014-0010) és az OTKA–NKTH CK80928 kutatási támogatás nyújtott fedezetet.

Irodalom

1. ABOODY K, CAPELA A, NIAZI N, STERN JH, TEMPLE S: Translating stem cell studies to the clinic for CNS repair: Current state of the art and the need for a Rosetta Stone. *Neuron* 2011; 70: 597–613.
2. BIANCO P, RIMINUCCI M, GRONTHOS S, ROBEY PG: Bone marrow stromal stem cells: Nature, biology, and potential applications. *Stem cells* 2001; 19: 180–192.
3. BJORKLUND LM, SANCHEZ-PERNAUTE R, CHUNG S, ANDERSSON T, CHEN IY, McNAUGHT KS és mtsai: Embryonic stem cells develop into functional dopaminergic neurons after transplantation in a Parkinson rat model. *Proceedings of the National Academy of Sciences of the United States of America* 2002; 99: 2344–2349.
4. BJORNSON CR, RIETZE RL, REYNOLDS BA, MAGLI MC, VESCOVI AL: Turning brain into blood: A hematopoietic fate adopted by adult neural stem cells in vivo. *Science* 1999; 283: 534–537.
5. BLAZSEK J, DOBO NAGY C, BLAZSEK I, VARGA R, VECSEI B, FEJERDY P és mtsai: Aminobisphosphonate stimulates bone regeneration and enforces consolidation of titanium implant into a new rat caudal vertebrae model. *Pathology oncology research: POR* 2009; 15: 567–577.
6. BLUM B, BAR-NUR O, GOLAN-LEV T, BENVENISTY N: The anti-apoptotic gene survivin contributes to teratoma formation by human embryonic stem cells. *Nature biotechnology* 2009; 27: 281–287.
7. BRANEMARK PI, ADELL R, BREINE U, HANSSON BO, LINDSTROM J, OHLSSON A: Intra-osseous anchorage of dental prostheses. I. Experimental studies. *Scandinavian journal of plastic and reconstructive surgery* 1969; 3: 81–100.
8. CLARKE DL, JOHANSSON CB, WILBERTZ J, VERESS B, NILSSON E, KARLSTROM H és mtsai: Generalized potential of adult neural stem cells. *Science* 2000; 288: 1660–1663.
9. GALLI R, BORELLO U, GRITTI A, MINASI MG, BJORNSON C, COLETTA M és mtsai: Skeletal myogenic potential of human and mouse neural stem cells. *Nature neuroscience* 2000; 3: 986–991.
10. GRINNEMO KH, KUMAGAI-BRAESCH M, MANSSON-BROBERG A, SKOTTMAN H, HAO X, SIDDIQUI A és mtsai: Human embryonic stem cells are immunogenic in allogeneic and xenogeneic settings. *Reproductive biomedicine online* 2006; 13: 712–724.
11. GRINNEMO KH, SYLVEN C, HOVATTA O, DELLGREN G, CORBASCIO M: Immunogenicity of human embryonic stem cells. *Cell and tissue research* 2008; 331: 67–78.
12. GRONTHOS S, MANKANI M, BRAHIM J, ROBEY PG, SHI S: Postnatal human dental pulp stem cells (dpSCs) in vitro and in vivo. *Proceedings of the National Academy of Sciences of the United States of America* 2000; 97: 13625–13630.
13. HIPP J, ATALA A: Sources of stem cells for regenerative medicine. *Stem cell reviews* 2008; 4: 3–11.
14. JAVAZON EH, BEGGS KJ, FLAKE AW: Mesenchymal stem cells: Paradoxes of passaging. *Experimental hematology* 2004; 32: 414–425.
15. KADAR K, KIRALY M, PORCSALMY B, MOLNAR B, RACZ GZ, BLAZSEK J és mtsai: Differentiation potential of stem cells from human dental origin – promise for tissue engineering. *Journal of physiology and pharmacology: an official journal of the Polish Physiological Society* 2009; 60 Suppl 7: 167–175.
16. KADAR K, PORCSALMY B, KIRALY M, MOLNAR B, JOBBAGY-OVARI G, SOMOGYI E és mtsai: Humán fogbél eredetű őssejtek izolálása,

- tenyésztése és jellemzése. *Fogorvosi Szemle* 2009; 102: 175–181.
17. KÁLLÓ K, GÁNTI B, KERÉMI B, STIEDL P, NAGY Á, VARGA G és mtsai: Patkány fogbél eredetű őssejtek tenyésztése és differenciálata a szövetépitési kutatások megalapozására. *Fogorvosi Szemle* 2014; 107: 43–49.
 18. KIRALY M, KADAR K, HORVATHY DB, NARDAI P, RACZ GZ, LACZA Z és mtsai: Integration of neuronally predifferentiated human dental pulp stem cells into rat brain in vivo. *Neurochemistry international* 2011; 59: 371–381.
 19. KIRALY M, PORCSALMY B, PATAKI A, KADAR K, JELITAI M, MOLNAR B és mtsai: Simultaneous pkc and camp activation induces differentiation of human dental pulp stem cells into functionally active neurons. *Neurochemistry international* 2009; 55: 323–332.
 20. KUEHNLE I, GOODELL MA: The therapeutic potential of stem cells from adults. *Bmj* 2002; 325: 372–376.
 21. LE BLANC K, PITTENGER M: Mesenchymal stem cells: Progress toward promise. *Cytotherapy* 2005; 7: 36–45.
 22. LU J, DAI J, WANG X, ZHANG M, ZHANG P, SUN H és mtsai: Effect of fibroblast growth factor 9 on the osteogenic differentiation of bone marrow stromal stem cells and dental pulp stem cells. *Molecular medicine reports* 2015; 11: 1661–1668.
 23. MOLNAR B, KADAR K, KIRALY M, PORCSALMY B, SOMOGYI E, HERMANN P és mtsai: Emberi foggyökérhártya eredetű őssejtek izolálása, tenyésztése és jellemzése. *Fogorvosi Szemle* 2008; 101: 155–161.
 24. MORAD G, KHEIRI L, KHOJASTEH A: Dental pulp stem cells for in vivo bone regeneration: A systematic review of literature. *Archives of oral biology* 2013; 58: 1818–1827.
 25. PONS C, PANAYOTOV I, RENAUD M, COLLART DUTILLEUL P, YACHOUH J, CUISINIER F: Osseo-integration potential of dental pulp stem cells spray-deposited on poly-ether-ether-ketone surface for facial reconstruction. *Clinical Oral Implants Research* 2014; 25: 510.
 26. PROCKOP DJ: Marrow stromal cells as stem cells for nonhematopoietic tissues. *Science* 1997; 276: 71–74.
 27. SEO BM, MIURA M, GRONTHOS S, BARTOLD PM, BATOULI S, BRAHIM J és mtsai: Investigation of multipotent postnatal stem cells from human periodontal ligament. *Lancet* 2004; 364: 149–155.
 28. VARGA G, BORI E, KALLO K, NAGY K, TARJAN I, RACZ GZ: Novel possible pharmaceutical research tools: Stem cells, gene delivery and their combination. *Current pharmaceutical design* 2013; 19: 133–141.
 29. VEMURI MC, CHASE LG, RAO MS: Mesenchymal stem cell assays and applications. *Methods in molecular biology* 2011; 698: 3–8.
 30. XIAOHUA Y, ZHENJIANG Y, WEIDONG L, PENGCHENG X, SIDONG C: The non-linear threshold association between aspirin use and esophageal adenocarcinoma: Results of a dose-response meta-analysis. *Pharmacoepidemiology and drug safety* 2014; 23: 278–284.

PERCZEL-KOVÁCH KE, FARKASDI S, KÁLLÓ K, HEGEDŰS O,
KERÉMI B, CUISINIER F, BLAZSEK J, VARGA G

Effect of stem cells of dental pulp origin on osseointegration of titanium implant in a novel rat vertebra model

During that last decade a large number of experiments showed the successful application of stem cells in achieving large bone volume regeneration. On the contrary, our knowledge about the promotion of implant osseointegration by stem cell is sporadic. Recently, our research group has carried out an array of studies aiming the characterization of postnatal stem cells of dental origin. In addition, we have developed a novel quantitative model for implant osseointegration in rat tail vertebrae. In the present work we aimed to study how the implant osseointegration process is affected by mesenchymal stem cells of rat dental pulp origin (DPSC) when cells are undifferentiated or predifferentiated into osteogenic direction. Our results show that undifferentiated pulp cells inserted between the implant and the bone slow down the osseointegration process. On the other hand, pre-differentiated DPSCs do not have a similar adverse effect any more. Our data suggest that the success of mesenchymal stem cell application to promote implant osseointegration is highly dependent on the applied conditions, particularly on the parallel application of scaffolds and osteogenic components.

Key words: rat, pulp, stem cell, implant, tail vertebra, osseointegration, differentiation, culture, tissue engineering

Semmelweis Egyetem, Fogorvostudományi Kar, Arc-, Állcsont-, Szájsebészeti és Fogászati Klinika*
 Department of Oral Surgery, Dental Institute, King's College, London (Anglia)**
 Semmelweis Egyetem, Általános Orvostudományi Kar, I. sz. Patológiai és Kísérleti Rákkutató Intézet***
 Egyesített Szent László és Szent István Kórház-Rendelőintézet, I. Infektológiai Osztály****

A sinus maxillaris mucormycosis fertőzésének diagnosztikai problémái

Esetbemutató

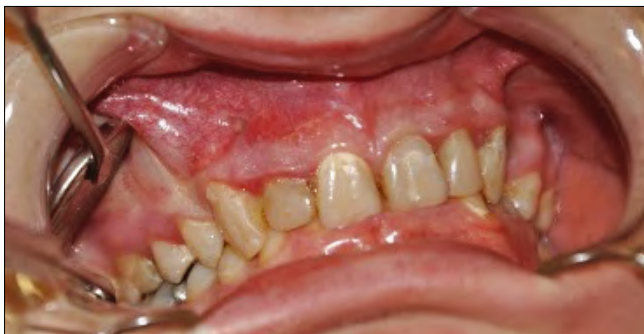DR. BÉRCZY KINGA*, DR. LŐRINCZ ÁDÁM**,
 DR. FÓNYAD LÁSZLÓ***, DR. PRINZ GYULA****

A mucormycosis fulmináns oportunista fertőzés, amely fogékony szervezetben jelentős mortalitással rendelkezik. A mortalitás különböző irodalmi adatok alapján 30 és 100% közötti. Hajlamosító betegségek: diabetes mellitus, alultápláltság, hematológiai betegségek, neutropénia, égési sérülések, műtéti eljárások, antibiotikus kezelés, hosszú távú szteroid kezelés, és immunosuppresszív terápia. Megkülönböztetünk rhino-maxillaris és rhino-oculocerebralis formákat, utóbbira jellemző a magas halálozási arány. A prognózis gyors diagnózis felállításával, a terápia gyors megkezdésével és az alapbetegség kezelésével javítható. Bár a kórkép felismerésében, kezelésében elsősorban nem fogorvosoknak, szájsebészeknek van szerepe, de a betegség lokalizációja miatt differenciál diagnosztikai szempontból szükséges ismerni, valamint interdiszciplináris együttműködésre szükség lehet a komplex kezelésben. Célunk a mucormycosis bemutatása saját esetünkön keresztül.

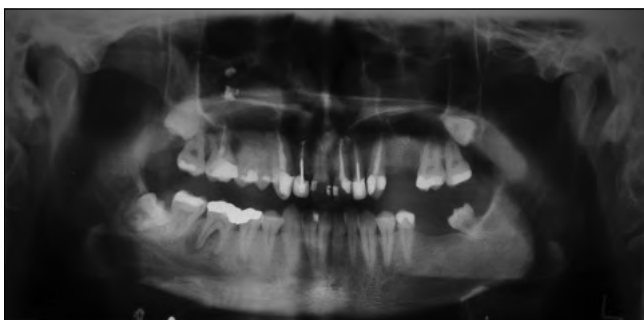Kulcsszó: mucormycosis, sinusitis, invazív gombafertőzés

A mucormycosis ritka, invazív és agresszív oportunista gombafertőzés. A kórképet a *Zygomycota* (járomspórás gombák) törzsébe tartozó *Zygomycetes* osztályhoz tartozó *Mucorales* rend, *Mucoraceae* családjának gombafajai okozzák. A családon belüli nemzetségek: *Absidia*, *Mucor*, *Rhizomucor*, *Rhizopus*, *Apo-physomyces*. Ezek közül is a *Rhizopus* fajok felelősek a legtöbb mucormycosis fertőzésért [11, 14]. Első leírója *Paltauf* volt, 1885-ben [10], az első ezzel kapcsolatos publikáció 1940-ben jelent meg. 1940 és 2003 között 929 esetet írtak le az angol nyelvű irodalomban [12], az első gyógyult esetről 1955-ben számoltak be [3]. Az Egyesített Szent István és Szent László Kórház-Rendelőintézetben 1992 és 2003 között 15, igazoltan mucormycosisban szenvedő beteget kezeltek [7]. A mortalitási mutatók az irodalmi adatok alapján [5, 9] széles skálán mozognak (30–100%), azonban napjainkban a komplex terápiának köszönhetően, központi idegrendszeri (KIR) érintettség nélkül a túlélési arány 50–80%. KIR érintettség esetén viszont a halálozási arány 80% feletti [15]. Hajlamosító tényezők: diabetes mellitus, alultápláltság, hematológiai betegségek, neutropénia, égési sérülések, műtéti eljárások, antibiotikus kezelés, hosszú távú szteroid kezelés, és immunosuppresszív terápia. Mucormycosis időnként előfordul immunkompetens egyének esetében is [16]. Az incidenciát illetően ellentmondásos adatokat talál-

hatunk az irodalomban. A malignus hematológiai betegségben szenvedőknél az előfordulási arány nő [2, 6], de ugyanakkor a diabeteszes betegek között, azok számának emelkedése ellenére számuk nem növekszik. Ennek hátterében vélhetően az szerepel, hogy ezen betegek nagy része valamilyen statin terápiában is részesül. Ismert, hogy a statinok in vitro számos *Zygomycetes* osztályba tartozó faj növekedését gátolják [1, 5]. A mucormycosisnak különböző klinikai formái vannak, leggyakoribb a rhino-maxillaris, illetve a rhino-oculocerebralis forma. Főleg inhaláció útján kerülnek a szervezetbe, a saprophyta *mucor* fajok gyakran megtalálhatók a felső légutakban, de egészségesek esetében többnyire nem patogének. A spórák bejuthatnak még percutan módon is traumák, bőrsérülések, rovarcsípés útján, injekcióval (például intravénásan drogot használók) vagy a tápcsatornán keresztül, fertőzött élelmiszerekkel [11, 16]. Inhalációt követően az orrüregben a spórák fonalakká alakulnak, invazívvá válnak és primer rhino-orbitocerebralis formában szétterjedhetnek az orrmelléküregekben. A paranasalis sinusokból direkt lágyszövet-invázió útján vagy az erek mentén továbbterjedhetnek az orbita felé, illetve cranialis irányba. A sinus sphenoidalis falán keresztül vagy akár a lamina cribrosán át bejutva a koponyába, többszörös agytályogot okozhatnak [8, 13]. A szaporodó gombafonalak éréfinitása miatt intraarteriális terjedéssel kell számolni.



1. ábra: Az 1.6-os fog eltávolítását és sinus revíziót megelőző preoperatív állapot



2. ábra: Az 1.6-os fog eltávolítását és sinus revíziót megelőző preoperatív OP felvétel. Jól látható a jobb oldali sinus maxilláris fedettsége és a benne található idegen testnek imponáló elváltozás

Az erekben fibrin válik ki, ennek következménye lehet a „mucorthrombus”, az artéria elzáródása, majd következményes iszkémia, szöveti nekrozis. Angioinvaszív terjedésükkel az agyi erek trombózisát okozhatják. Kezdetben a klinikai tünetek nem jellegzetesek, féloldali heveny sinusitis, periorbitális ödéma, bőrpír. A betegség progressziójától függően előfordulhat ptosis, kitágult pupilla, a külső szemizmok bénulása, látásvesztés, fekete, nekrotikus keményszájpad és processus alveolaris és orrkagylók. Sinus sphenoidalis trombózis, illetve agytályog esetén központi idegrendszeri tünetek észlelhetők. A kezdeti stádiumban végzett képalkotó vizsgálatok lelete gyakran negatív, illetve nem sugallja mucormycosis jelenlétét [14]. A diagnosis felállításához a hisztológiai vizsgálat eredménye – a speciális szövettani kép miatt – önmagában is elegendő lehet: széles, szabálytalan alakú, ritkán szeptált, derékszögben elágazódó gombafonalak [11]. A gombafonalak PAS-sal, Grocott-féle ezüstözéssel festődnek. A kórkép kezelésében legfontosabb a minél korábban megkezdett komplex terápia. Ennek részei: antifungális kezelés (elsőként választandó szer az amphotericin-B lipid formulációja), sebészi terápia, illetve az alapbetegség kezelése, amely hosszú hónapokig tarthat. Sikeres kezelésében kulcsfontosságú a szoros interdiszciplináris (infektológia, szemészet, fül-orr-gégészet, mikrobiológia, patológia, idegsebészet, neurooftalmológia) együttműködés. Esetünket a kórkép ritka előfordulása és a társ-szak-

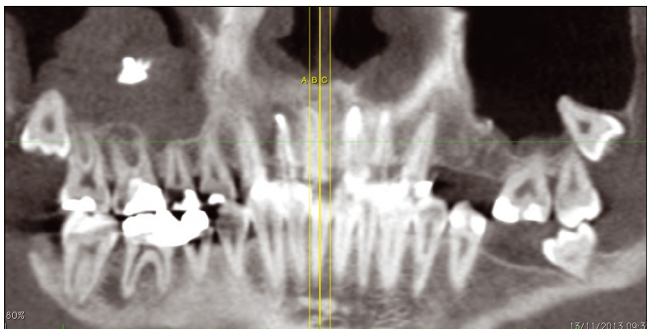
mák közötti (alapvetően fontos) együttműködés bemutatása miatt tartjuk közlésre érdemesnek.

Esetismertetés

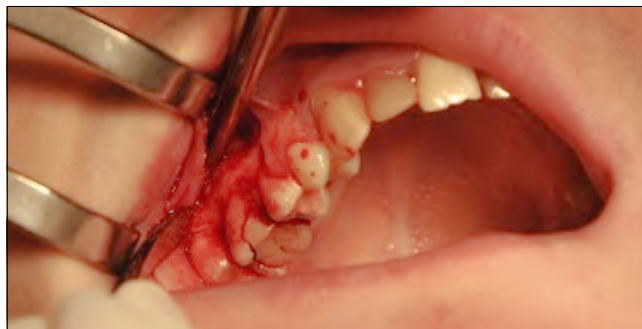28 éves férfi páciens a maxilla jobb oldalán elhelyezkedő arcduzzanattal és fájdalommal jelentkezett. Anamnézisben említésre méltó nem szerepelt. A klinikai és radiológiai (2. ábra) vizsgálat alapján, a jobb oldali felső első moláris fogból kiinduló periostitis volt valószínűsíthető. A panorámaröntgen-felvételen a 1.6-os fogban inkomplett gyökértömés, a periapikális térben krónikus gyulladás volt látható. A röntgenfelvételen a jobb oldali arcüregben radio-opak képlet jelent meg, melyet a sinusban visszamaradt gyökértömő anyagnak tartotunk. A jobb oldali arcüreg fedettségét mutatott. Az idegen testre, valamint a krónikus arcüreggyulladásra való tekintettel a páciensről a tervezett beavatkozás előtt CBCT felvételt (3–6. ábra) készítettünk. Az akut panaszok megszűnését követően [intraorális incízió és egy hétig antibiotikus terápia történt (Amoxicillin 875 mg + Klavulánsav 125 mg 2 × 1)] műtéti feltárásból (1. és 7. ábra) a jobb felső hatos fogat eltávolítottuk és sinus revíziót végeztünk (8–9. ábra). Az arcüregből egy körülbelül babnyi méretű, rugalmas tapintatú, nekrotikus felszínű szövetet távolítottunk el, a képletet hisztológiai vizsgálatra küldtük. Az arcüregben lévő, radiológiailag gyökértömő anyagnak imponáló elváltozás szövettani vizsgálata megcáfolta feltételezésünket. A hisztológiai eredmény mucormycosis volt (10–11. ábra). A páciens posztoperatív időszaka zavartalan volt, a seb per primam gyógyult. A szövettani eredményre való tekintettel a páciens további kezelés céljából az Egyesített Szent László és Szent István Kórház-Rendelőintézet I. Infektológiai Osztályára irányítottuk. A páciens tovább vizsgálták, az esetleges egyéb háttérbetegségeket kizárták. A páciens több alkalommal megjelent kontrollvizsgálaton, aktív mucormycosis fertőzésre utaló jelet azonban nem találtak. Tekintettel erre, valamint a páciens negatív anamnézisére, további ellátást nem tartottak indokoltnak.

Összefoglalás

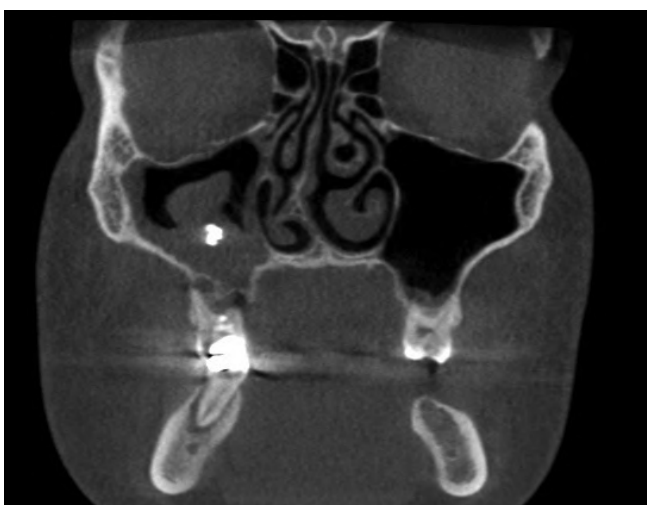
A mucormycosis fulmináns, opportunist gombafertőzés, mely fogékony szervezetben jelentős mortalitással rendelkezik. A kórkép kezelésében elsősorban nem fogorvosoknak, szájsebészeknek van szerepe, de a betegség lokalizációja miatt szükséges ismerni. A sinus maxillárisban elhelyezkedő, radiológiai felvételen radio-opak képletek differenciál diagnosztikai problémákat okozhatnak, amelyek esetén gombafertőzésre is gondolnunk kell. A komplex terápia minél hamarabb történő megkezdése mucormycosis esetén döntően befolyásolja a prognózist, ezért az interdiszciplináris együttműködést haladéktalanul el kell kezdeni.



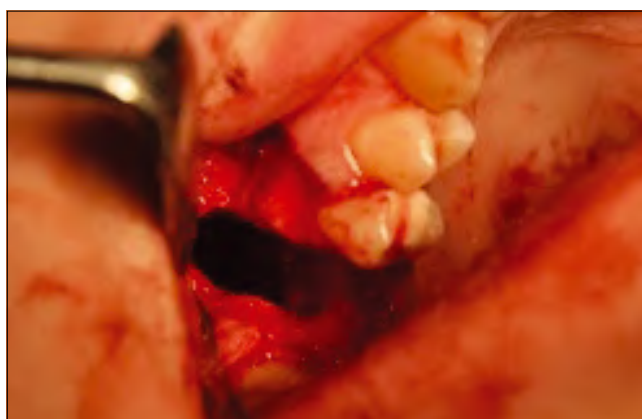3. ábra: A sinus revíziót megelőző CBCT felvétel



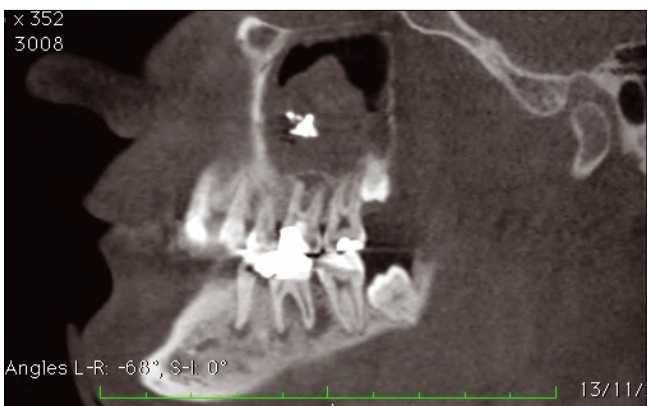7. ábra: Lebenyképzés, Wassmund szerint



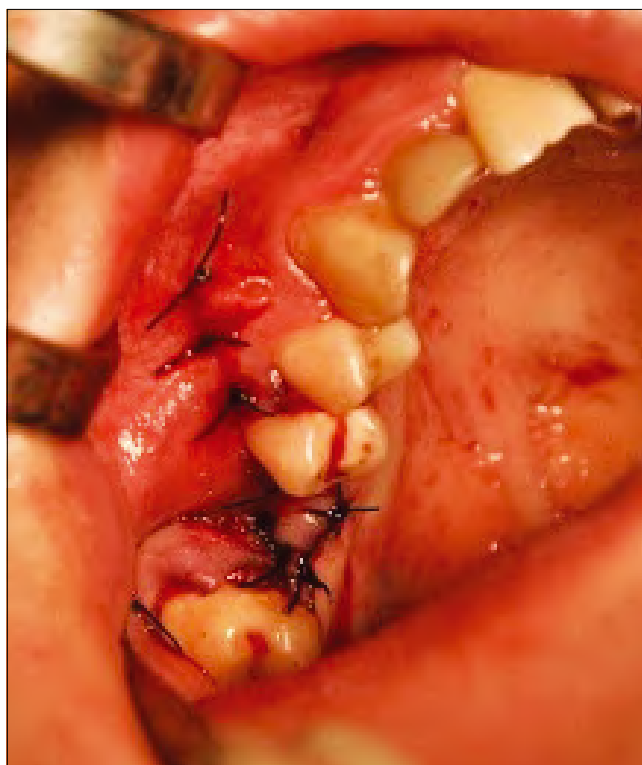
4. ábra: A sinus revíziót megelőző CBCT felvétel, koronális metszet



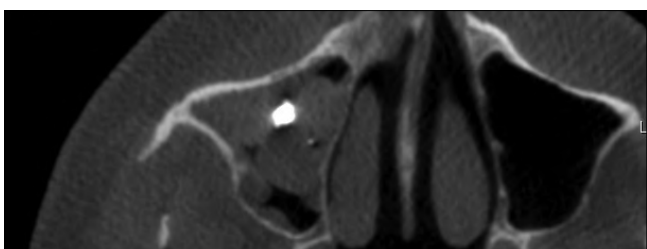
8. ábra: 1.6-os fogat extraháltuk. Az alveolaris szeptumot és a bukkális kortikális egy részét eltávolítottuk. A létrehozott nyíláson keresztül sinus revíziót végeztünk.



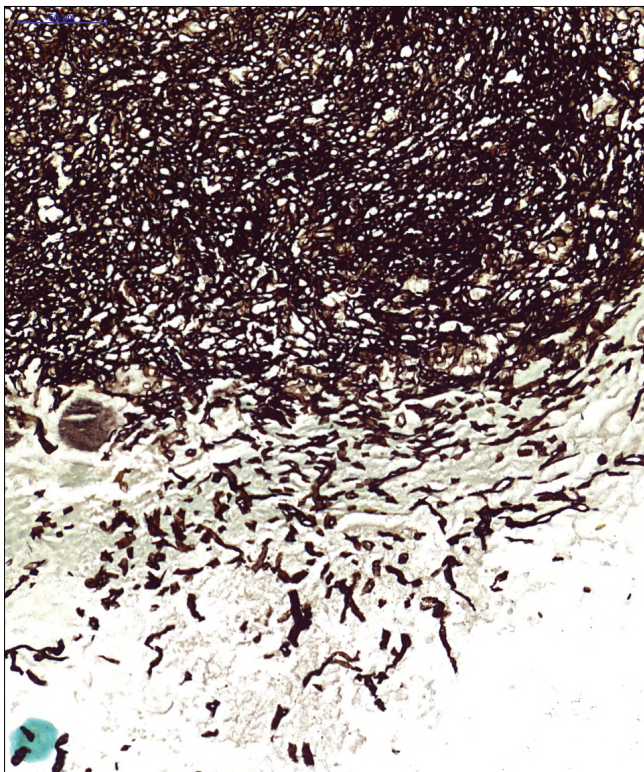
5. ábra: A sinus revíziót megelőző CBCT felvétel, szagittális metszet



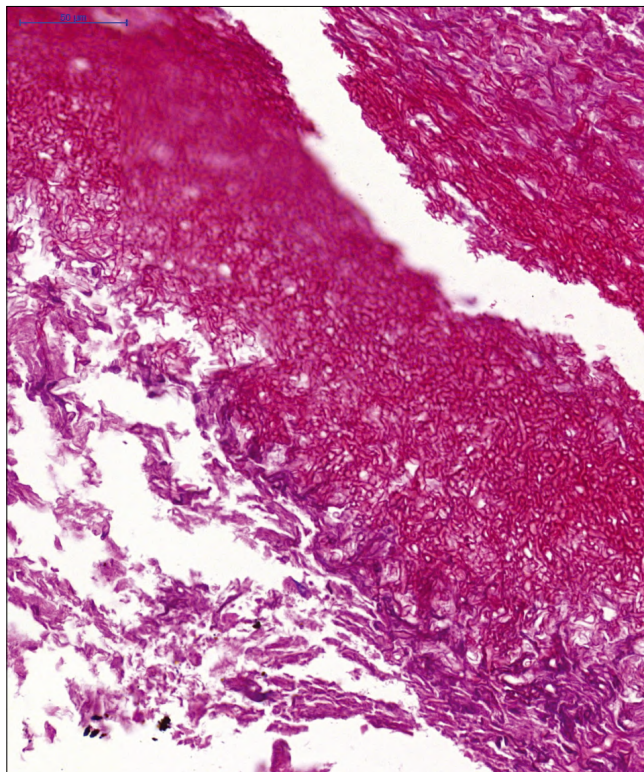
9. ábra: A sebet per primam, horizontális matrac, valamint egyszerű csomós öltésekkel zártuk.



6. ábra: A sinus revíziót megelőző CBCT felvétel, horizontális metszet



10. ábra: Az arcüregből eltávolított idegen testnek imponáló terime szövettani metszete, HE festéssel, 40x-es nagyításban. Láthatók a mucormycosisra jellemző széles, szabálytalan alakú, ritkán szeptált, derékszögben elágazódó gombafonalak.



11. ábra: Az arcüregből eltávolított idegen testnek imponáló terime szövettani metszete, Grocott-festéssel, 40x-es nagyításban. Láthatók a mucormycosisra jellemző széles, szabálytalan alakú, ritkán szeptált, derékszögben elágazódó gombafonalak.

Irodalom

1. CHAMILOS G, LEWIS RE, KONTYOIANNIS DP: Lovastatin has significant activity against zygomycetes and interacts synergistically with voriconazole. *Antimicrob Agents Chemother* 2006; 50: 96–103.
2. GREENBERG RN, MULLANE K, BURIK JAH et al: Posaconazole as salvage therapy for zygomycosis. *Antimicrob Agents Chemother* 2006; 50: 126–133.
3. HARRIS JS: Mucormycosis. Report of a case. *Pediatrics* 1955; 16: 857–867.
4. KOKLU E, AKCAKUS M, TORUN YA, TULPAR S: Primary Gangrenous Cutaneous Mucormycosis of the Scalp in a Child. *Pediatric Emergency Care* 2008; 24: 102–104.
5. KONTYOIANNIS DP: Decrease in the number of reported cases of zygomycosis among patients with diabetes mellitus: a hypothesis. *Clin Infect Dis* 2007; 44: 1089–1090.
6. KONTYOIANNIS DP, LIONAKIS MS, LEWIS RE et al: Zygomycosis in a tertiary-care cancer center in the era of Aspergillus-active antifungal therapy: A case-control observational study of 27 recent cases. *J Infect Dis* 2005; 191: 1350–1360.
7. LAKATOS B, NIKOLOVARA R, OCSKAY L, CSOMOR J, PRINZ Gy: Rhinocerebrális zygomycosisból gyógyult diabeteses férfi esete. *Orv Hetil* 2010; 39: 1591–1595.
8. LIANG K, TLEYJEH I, WILSON W, ROBERTS G, TEMESGEN Z: Rhino-orbitocerebral mucormycosis caused by *Apophysomyces elegans*. *J Clin Microbiol* 2006; 44: 892–898.
9. MALIWAN N, REYES CV, RIPPON JW: Osteomyelitis secondary to cutaneous Mucormycosis. *Am J Dermatopathol* 1984; 6: 479–481.
10. PALTALUF A: Mucormycosis mucorina. *Virchows Arch Pathol Anat* 1885; 102: 543–564.
11. RIBES J, VANOVER-SAMS C, BAKER D: Zygomycetes in human disease. *Clin Microbiol Reviews* 2000; 4: 236–301.
12. RODEN MM, ZAOUTIS TE, BUCHANAN WL et al: Epidemiology and outcome of zygomycosis: A review of 929 reported cases. *Clin Infect Dis*. 2005; 41: 634–653.
13. RUMBOLDT Z, CASTILLO M: Indolent intracranial mucormycosis. *Am J Neuroradiol* 2002; 23: 932–934.
14. SPELLBERG B, EDWARDS J, IBRAHIM A: Novel perspectives on mucormycosis: Pathophysiology, presentation and management. *Clin Microbiol Rev* 2005; 18: 556–569.
15. WILLIAM PB: Rhinocerebral mucormycosis: <http://www.emedicine.com>
16. WINGARD J: Zygomycosis: epidemiology and treatment options. *Adv Stud Med* 2006; 6: 526–530.

BÉRCZY K, LÓRINCZ Á, FÓNYAD L, PRINZ GY

Diagnostic problems of the mucormycosis of the maxillary sinus

Case presentation

Mucormycosis is a fulminant opportunistic infection with significant mortality in susceptible individuals. Although mortality rates vary widely (30 to 100%) according to professional literature, recently in instances with no central nervous system (CNS) involvement the survival rate averages varies between 50 and 80% owing to complex therapy. With CNS involvement, however, the fatality rate is over 80%. Predisposing diseases include diabetes mellitus, malnutrition, hematological diseases, neutropenia, burns, surgical procedures, antibiotic treatments, long-term steroid therapy and immunosuppressive therapy. Mucormycosis may at times arise even in immunocompetent individuals. It has diverse clinical forms with the most frequent forms being rhino-maxillary and rhino-oculocerebral (the latter of which is characterized by a high mortality rate). They mainly enter the body through inhalation, with saprophytic mucor species often demonstrable in the upper respiratory tracts, which are nevertheless non-pathogenic in most healthy individuals. The spores may also enter percutaneously through traumas, skin lesions, insect bites, or injections (e.g. through intravenous drug use), as well as via the alimentary tract with contaminated foodstuff. The prognosis can be improved by a quick establishment of the diagnosis, the quick initiation of the therapy and treatment of the underlying disease. Although first and foremost the recognition and treatment of the disease does not rest with dentists and oral surgeons, in order to localize the disease it is important to examine it from a differential diagnostic point of view and interdisciplinary cooperation may also be required in a complex treatment. Our aim is to introduce mucormycosis in our case report study.

Key words: mucormycosis, sinusitis, invasive fungal infection

Szegedi Tudományegyetem Fogorvostudományi Kar, Orálbiológiai és Kísérletes Fogorvostudományi Tanszék*
 Szegedi Tudományegyetem Fogorvostudományi Kar; Szájsebészeti Tanszék**
 Szegedi Tudományegyetem Általános Orvostudományi Kar; Klinikai Mikrobiológiai Diagnosztikai Intézet***

Streptococcus mutans kolonizációja különböző fluoridot tartalmazó profilaktikus szerek alkalmazása után titán felszínen – in vitro vizsgálatok

DR. BARRAK IBRAHIM ÁDÁM*, DR. URBÁN EDIT***,
 DR. TURZÓ KINGA*, DR. STÁJER ANETTE**

A savas pH és a magas fluorid(F⁻)-koncentráció károsítja a titán felületek (Ti) korróziórezisztenciáját. A fogszuvasodás megelőzésének céljából alkalmazott különböző fluorid-tartalmú termékek (szájöblítők, gélek) gyakran magas (F⁻) koncentrációval rendelkeznek, mely általában alacsony pH-val társul. Jelen vizsgálatunk célja annak megállapítása, hogy a különböző formában alkalmazott preventív szereknek milyen hatásai lesznek *Streptococcus mutans* baktériumsejtek megtapadására és a kolonizáció kialakulására különböző időtartam alatt. *Streptococcus mutans* (*S. mutans*) szuszpenzióval fedtük a különböző fluoridot tartalmazó oldatokkal kezelt titán felszíneket 5, 10, illetve 21 napig. Vizsgálatokat végeztünk a bakteriális fehérje mennyiségének meghatározására, valamint a titán felületeket pásztázó elektronmikroszkópos (SEM) eljárással tanulmányoztuk. Vizsgálataink alapján a 21 napos inkubációt követően szignifikáns eltérések voltak kimutathatók a szájöblítővel, valamint géllal kezelt korongok és a NaF-dal kezelt, illetve kontroll próbatestek között ($p < 0,01$ és $p < 0,05$). Ugyanakkor a SEM felvételek alapján a géllal kezelt korongokon korrózió jeleit láttuk. Eredményeink alapján elmondhatjuk, hogy a szájöblítő használatakor mutatható ki a legkevesebb baktérium a felszínen.

Kulcsszó: fogászati implantátum, titánfelszín, fluorid, korrózió, *Streptococcus mutans*, biofilm

Bevezetés

A titánt és ötvözeteit biokompatibilitásuk, mechanikai tulajdonságaik, valamint kiváló korróziórezisztenciájuk miatt előszeretettel alkalmazzák az orvostudomány számos területén [12]. A fogászatban elsősorban dentális implantátumként használjuk, anyagként a „kereskedelmi tisztá” (4-es tisztaságú, commercially pure: CP Ti) titánt használják [10,13]. Felületén egy oldhatatlan TiO₂ réteg jön létre, ennek köszönhető kedvező korróziórezisztens tulajdonsága. Ez az oxidréteg nanoszekundumok alatt képes kialakulni levegő jelenlétében és vastagsága a 25 nm-t is képes elérni. Erősen kötődik a réteg a titán felületéhez és az oxidatív folyamatok képesek vastagabbá tenni, valamint kondenzálni a felületi TiO₂ réteget, mely véd a korrózióval szemben [8]. A redukív ágensek, mint a fluorid (F⁻) is, azonban ellenkező hatást okoznak a felszínen: károsítják ezt az oxid védőréteget. Strietzel és mtsai [20] bebizonyították, hogy F⁻ jelenlétében Ti ionbocsátás növekedett, mely hatás még kifejezettebb volt savas pH-jú közegben. Savas pH és F⁻ együttes jelenléte csökkenti a Ti korrózióval szembeni ellenállását [21]. Ezek a körülmények pontkorróziót okoznak a felületen [16, 17].

Pácienseink gyakran alkalmaznak különféle F⁻ tartalmú szájhygiénés termékeket, úgymint fogkrémeket, szájöblítő oldatokat, esetleg preventív gélt. A Könönen és mtsai [7] által végzett pásztázó elektronmikroszkópos vizsgálatok is alátámasztották, hogy a helyileg alkalmazott F⁻ tartalmú anyagok képesek stressz korróziót létrehozni a CP Ti felületén.

Nagyon fontos, hogy az implantátumok nyaki (transzmukozális, transzgingivális) részét megfelelően polírozják, ezáltal a plakk akkumulációja csökkenthető [2, 22]. Ez a rész érintkezik a szájüregi milióval, így a F⁻ tartalmú anyagok kapcsolatba kerülhetnek ezzel a felülettel is.

Nakagawa és mtsainak [11] tanulmánya kimutatta, hogy a magas F⁻ koncentráció alacsony pH jelenlétében a CP Ti korrózióját okozza. A TiO₂ réteg fokozatosan károsodik savas környezetben, mely a Ti és a HF oldatból származó protonok között lezajló reakció eredménye, még alacsony NaF koncentráció esetén is [1]. Irodalmi adatok alapján 0,1% koncentráció feletti NaF oldatok képesek a stabil TiO₂ védő funkcióját csökkenteni [6]. A kariesz profilaxis céljából alkalmazott szájöblítő oldatok és gélek pH értéke általában 3,5 és 7,0 között van, míg F⁻ koncentrációjuk 1000 és 12500 ppm között található [11].

A korrózió kivül a F^- képes módosítani a Ti felületek szabad felületi energiáját (surface free energy, SFE), aminek következtében a Ti felület magasabb energiaállapotba fog kerülni. Ezért e módosított felület taszítani fogja a szintén magas SFE-vel rendelkező sejteket, baktériumokat [14]. Továbbá ismert tény, hogy a F^- gátolja egyes baktériumok enoláz enzimjének a működését, ennek következtében a baktériumok anyagcseréje romlik és a baktériumsejtek elpusztulnak [3,5]. Emellett a nem kellőképpen polírozott vagy érdes felületek fokozzák a plakk-akkumulációt az implantátum nyaki részén, ezáltal gingivitisz, peri-implantitisz alakul ki, és ez az implantátum elvesztését fogja okozni. A fentebb említett polírozás hiányában a maximális bakteriális kolonizáció 24 óra alatt lezajlik a tiszta Ti felületén, és a bakteriális koncentráció 14 napon keresztül állandó marad [15].

Az előzőekben említett tanulmányok igazolják, hogy a különböző felületi hatások befolyásolják a Ti felszínét, ezért ezek összesített hatását vizsgáltuk baktériumokra.

A *Streptococcus mutans* egy fakultatív anaerob, gram pozitív, gömb alakú baktérium, amely megtalálható a szájüregben és a kariesz kialakulásában szerepet játszó baktériumok egyik fő képviselője [4, 9]. Emellett a bakteriális plakk kialakulásának kezdetén is a *Streptococcus* fajok (*Streptococcus sanguinis* és *S. mutans*) az elsődleges kolonizálók.

Kutatócsoportunk korábban már beszámolt arról, hogy a fluorid tartalmú gél, szájöblítő, valamint a NaF oldat milyen hatással van a Ti felszínén szaporodó *Streptococcus mutans*ra [19]. Az akkori vizsgált inkubációs periódus 5 napot ölelt fel, amely során szignifikáns különbséget az egyes kezelési módszerek között nem lehetett kimutatni.

Jelen vizsgálatunk célkitűzése volt, hogy hosszabb inkubációs periódust követően vizsgáljuk meg a különféle profilaktikus szerek hatását a Ti felszínén szaporodó *Streptococcus mutans* baktériumra.

Anyag és módszer

Vizsgálataink során mechanikusan polírozott 9 mm átmérőjű, 2 mm vastag 4-es tisztasági fokozatú (CP grade 4) Ti próbatesteket használtunk (Protetim; Hódmezővásárhely, Magyarország). A titánkorongok polírozott felületi érdessége a szájba ültetett implantátumok nyaki felületi érdességének felelt meg, vagyis értéke nem haladta meg a $0,2 \mu\text{m}$ -t [2]. A korongokat ultrahangos berendezés segítségével, 15-15 percig acetonnal, etanollal, végül desztillált vízzel tisztítottuk. A próbatesteket a szárítást követően különféle fluorid tartalmú, profilaktikus szerekkel kezeltük. Ennek alapján elkülönítettünk egy kezeletlen felületű kontrollcsoportot, egy szájöblítővel, egy géllal, valamint egy általunk készített NaF oldattal kezelt csoportot. A szájöblítőben szerves amin-fluorid ($C_F = 250 \text{ ppm}$; $\text{pH} = 4,4$) (olafur: bisz-(hidroxietil)-aminopropil-N-(hidroxietil)-oktadecilamin dihidrofluorid; Elmex; GABA International AG, Bazel; Svájc) volt jelen a nátrium-fluo-

rid mellett. Az általunk készített 1%-os ($C_F = 3800 \text{ ppm}$) NaF oldat pH -ját 4,5-re állítottuk be. A gél (Elmex; GABA GmbH, Hamburg, Németország) kétféle organikus fluoridot: olafur és dectafur (hexadecilamin hidrofluorid; $C_F = 2500 \text{ ppm}$; [0,25%]), valamint 10000 ppm NaF-ot is tartalmaz, tehát koncentrációja összesen 12500 ppm (1,25%), pH értéke 4,8 volt. A titán próbatesteket csak steril Ti csipesz segítségével mozgattuk, hogy elkerüljük a felületük más fémmel történő szennyezését, továbbá a polírozott felszínnel történő érintkezést is kiküszöböltük [18]. Mind-egyik korong csak egy kísérlet során került felhasználásra. Az egyes kísérletek során 48 Ti korong került felhasználásra, melyből 36 korongot a már említett F^- tartalmú anyagok egyikével kezeltünk, míg 12 kontrollkorongot különböztettünk meg, ezeket hasonlóan tisztítottuk, de felületüket nem kezeltük. Egy óráig hagytuk a felületen a fluorid tartalmú anyagot, majd a Ti korongokat ultratiszta vízzel megtisztítottuk és szárítottuk. Az alkalmazott kezelési idő a szájöblítő esetén 4 hónapnyi, a gél esetében 7,5 hónapnyi rendszeres használatnak felelt meg a gyártó utasításai alapján. Az oldatokat minden esetben átszűrtük Millipore filteren, egy $0,22 \mu\text{m}$ -es szűrő segítségével. A korongokat a különböző csoportoknak megfelelően sterilen tartó fóliába csomagoltuk. Ezután az összeset egy időben hőlég-sterilizálásnak vetettük alá ($160 \text{ }^\circ\text{C}$, 45 perc), hogy a felületén lévő baktériumokat elimináljuk. A baktériuminkubációt a sterilizálástól számított 14 napon belül végeztük el [19]. A korongokat az inkubációs idő szerint további csoportokra osztottuk. Az egyes inkubációs periódusok 5, 10, valamint 21 napig tartottak.

Mikrobiológiai feldolgozás

S. mutans ATCC 25175 kontroll törzs tenyésztését 5% CO_2 -t tartalmazó légkörben 24 órán keresztül $37 \text{ }^\circ\text{C}$ -on inkubáltuk, majd $0,5 \text{ McFarland}$ sűrűségű (10^5 CFU/ml) szuszpenziót készítettünk BHI (Brain-Heart Infusion) pH 7,2 levesben. 2 ml szuszpenziót helyeztünk a különböző csoportokra, majd 5, 10, illetve 21 nap múlva a korongokat eltávolítottuk az 5% CO_2 -t tartalmazó médiumból. A tápoldatok az inkubáció során nem kerültek kicserélésre.

Bakteriális fehérjevizsgálat

Az *S. mutans* baktérium fehérjemennyiségét a mikro BCA protein assay kit (Pierce, Rockford, IL, USA) segítségével határoztuk meg. A mintatestek polírozott felszínén megtapadt baktériumokat 20 mM Tris-HCl, pH 7,5, 150 mM NaCl, 1 mM Na_2EDTA , 1 mM EGTA, 1% Triton X-100, 2,5 mM nátrium-pirofoszfát, 1 mM β -glicerinfoszfát, 1 mM Na_3VO_4 és 1 $\mu\text{g/ml}$ leupeptin oldattal mostuk le. A mikro BCA protein assay kit három reagensből áll, melyeknek megfelelő arányban történő elegyítésével egy olyan oldatot kapunk, mellyel az adott mintát vizsgálva, spektrofotometriás módszerrel meghatározható a bakteriális fehérje mennyisége.

Pasztázó elektronmikroszkópos (SEM) vizsgálat

A képi megjelenítés érdekében az 5 napos bakteriális inkubációt követően SEM felvételt készítettünk. A ko-

rongokat előkészítettük a vizsgálatra: víztelenítettük és fixáltuk a minták felületén a baktériumokat. Az így kapott felszínt kritikuspont-szárítást és aranyozást követően pásztázó elektronmikroszkóppal (SEM; Hitachi S2400, Japán) tanulmányoztuk.

Statistikai vizsgálat

Statistikai vizsgálatunkat Statistica (StatSoft Inc.; Tulsa; USA) program segítségével, Fisher LSD teszttel végeztük. Szignifikanciaszint beállított értéke $p < 0,05$ volt.

Eredmények

Az 1. ábrán látható a legrövidebb ideig tartó *S. mutans* inkubáció után mért bakteriális fehérjemennyiség.

Ez alapján elmondható, hogy, mint azt az előző vizsgálatainkban is láttuk, 5 nap alatt nem volt szignifikáns eltérés a különféle módokon kezelt titánkorongok felszínein mért fehérjekoncentrációban. A szájöblítővel kezelt korongokon volt a legkisebb az érték, de itt sem volt szignifikáns az eltérés. A különféle kezelések hatására eltérő mértékű volt a biofilm kialakulása. Az 2. ábrán a szájöblítővel kezelt korongok felszínéről készült SEM képet láthatjuk.

Az 3. ábrán a géllal kezelt próbatestek felszínén korrózió területeket, lyukkoróziót, valamint baktériumokat figyelhetünk meg, melyek még nem alkottak összefüggő biofilmet.

Ezzel ellentétben a NaF-dal kezelt korongokon összefüggő bakteriális biofilmet és érdes felszínt láthatunk (4. ábra).

Szignifikáns eltérést nem tapasztaltunk a 10 napos inkubálási periódust követően sem (5. ábra). Itt is a szájöblítő oldattal kezelt korongokon volt kimutatható a legkevesebb bakteriális protein, ez azonban nem mutat szignifikánsan eltérő eredményt. A legtöbb baktériumfehérjét a géllal kezelt korongokon figyeltük meg.

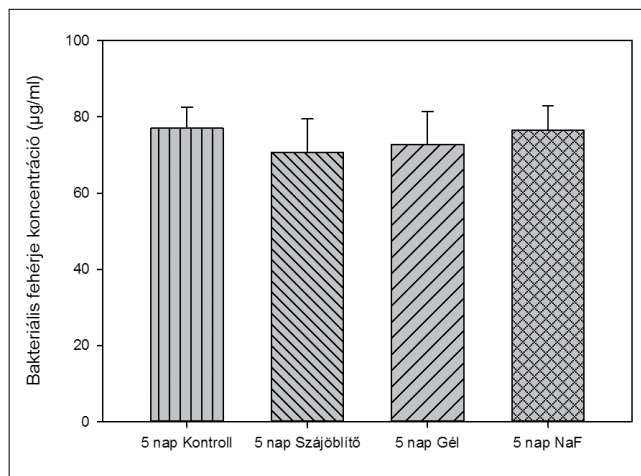
A leghosszabb, 21 napos inkubációs időt követően mért értékeinket a 6. ábra mutatja.

Kapott eredményeink alapján szignifikáns különbség volt az egyes csoportok között. A szájöblítővel ($57,61 \mu\text{g/ml} \pm 9,58$) ($p = 0,0000007$), illetve a géllal ($59,99 \mu\text{g/ml} \pm$

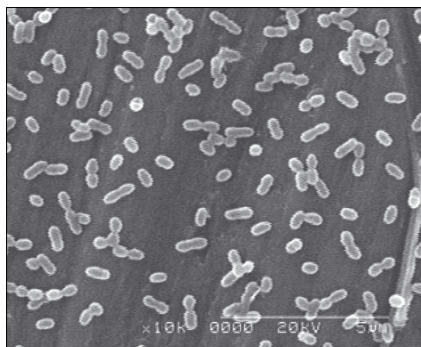
$8,10 \mu\text{g/ml}$) ($p = 0,000045$) kezelt korongokon mért értékek kevesebbet mutattak a NaF oldattal ($83,42 \mu\text{g/ml} \pm 15,34 \mu\text{g/ml}$; $p < 0,01$), valamint a kezeletlen felületű kontroll ($81,54 \mu\text{g/ml} \pm 18,57 \mu\text{g/ml}$; $p < 0,05$) csoporton mért értékekhez képest.

Ha a különböző kezelési módszereknél az inkubációs idő függvényében tanulmányozzuk az eredményeket, a következőket állapíthatjuk meg:


Az 5 napos periódushoz képest 10 nap elteltével csökkenést figyeltünk meg, 21 nap elteltével viszont növekedést tudtunk kimutatni a kontrollcsoportok között, ennek mértéke azonban nem volt szignifikáns. A szájöblítővel, valamint a géllal kezelt korongok esetében az 5 és 10 naphoz képest a 21 napon szignifikánsan kevesebb baktériumot tudtunk kimutatni (szájöblítő esetén: $p = 0,01$; géllal esetén: $p = 0,012$). Ezekben a csoportokban már az 5 és 10 nap összehasonlításakor is csökkenés volt tapasztalható, mely nem volt szignifikáns. A NaF oldattal kezelt korongok esetében 21 nap elteltével az 5 és 10 napos inkubációs periódushoz képest szignifikánsan magasabb bakteriális fehérjekoncentrációt tudtunk kimutatni ($p = 0,01$). A 10 napos inkubációs periódust az 5 nappal összehasonlítva csökkenést tapasztaltunk, mely nem volt szignifikáns. Az 5 valamint a 10 napos inkubációk összehasonlítását a 21 napos eredményekkel a 7. és 8. ábrán szemléltetjük.




1. ábra: 5 napos inkubációs periódust követő bakteriális fehérjekoncentráció



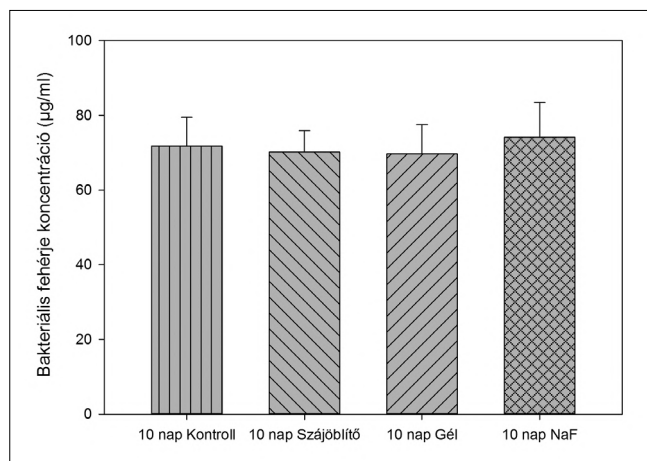
2. ábra: Szájöblítővel kezelt korongok SEM-mikroszkópos felvétele



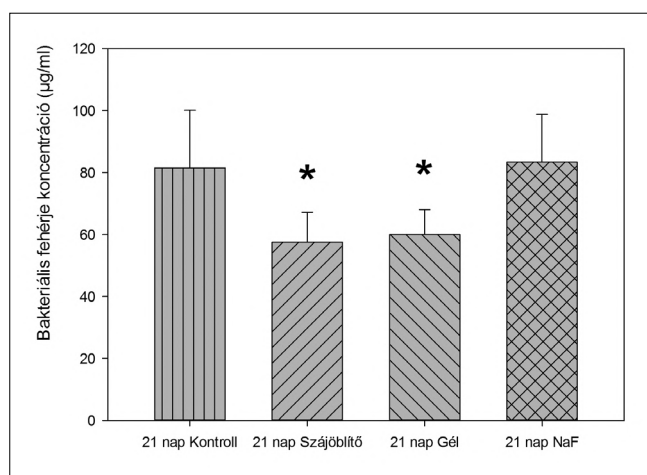
3. ábra: Géllal kezelt próbatestek felszíne (SEM-mikroszkópos felvétel), melyen korrózió jeleit lehet megfigyelni



4. ábra: NaF-dal kezelt korongok SEM-mikroszkópos felvétele, melyen lyukkorózió jelei láthatók



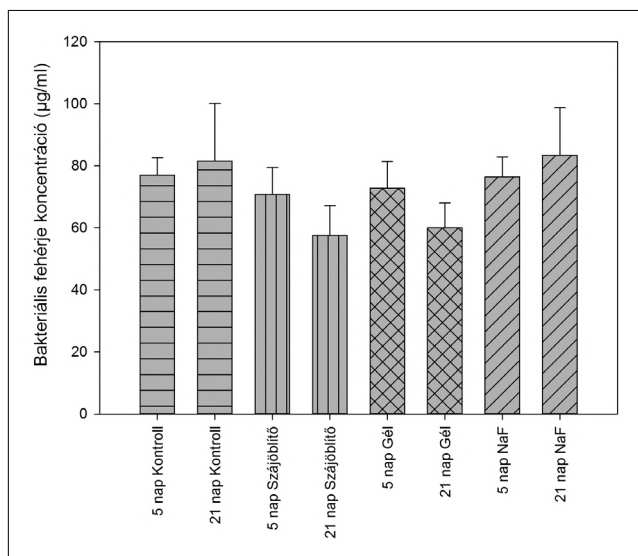
5. ábra: 10 napos inkubációs periódust követő bakteriális fehérjekoncentrációk



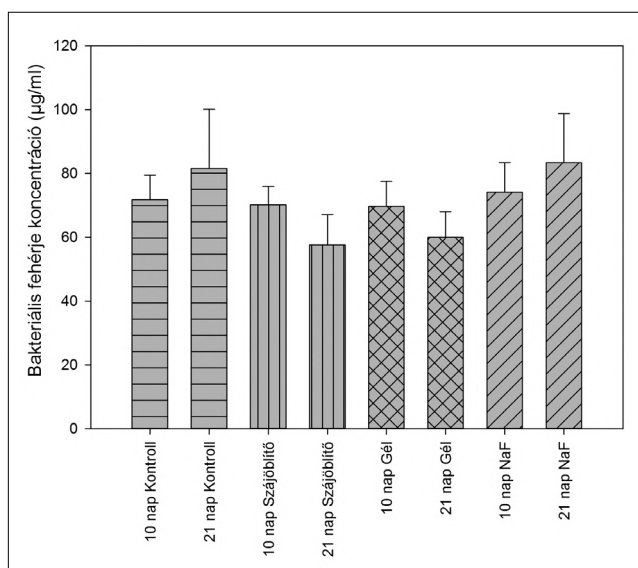
6. ábra: 21 napos inkubációs periódust követő bakteriális fehérjekoncentrációk mért értékei

Megbeszélés

A kariesz profilaktikus anyagok baktériumok szaporodására gyakorolt hosszabb távú (21 nap) hatását Ti felszíneken *in vitro* vizsgáltuk. Eredményeink alapján levonhatjuk azt a következtetést, hogy a profilaktikus szer használata hatással van a Ti felületek szerkezetére, a baktériumok megtapadására és szaporodására. Hipotézisünk, hogy az öblítő és a gél fluoridtartalma erősebb hatással van a *S. mutans* baktériumok szaporodásának gátlására, az enoláz enzim erősebb gátlása miatt. Az öblítőben és a gélben jelen lévő szerves (amin) fluorid hatásának tulajdonítható ez az erőteljes baktériumszaporodást gátló hatás, annak ellenére, hogy a titán felszíni érdességét ezek a szerek megnövelték. A NaF oldat magasabb koncentrációban tartalmaz fluoridot, de a szerves fluorid tartalma nem mutatott elég erős bakteriosztatikus hatást, ami érdemben befolyásolta volna a felszínen megtapadó baktériumok mennyiségét. Ehhez hozzájárult a felületi struktúra át-



7. ábra: 5, valamint 21 nap elteltével mért bakteriális fehérjekoncentrációk összehasonlító diagramja



8. ábra: 10, valamint 21 napos inkubációs periódust követően mért bakteriális fehérjekoncentrációk összehasonlító diagramja

alakulása is, ami szintén elősegíthette a baktériumok elszaporodását.

Annak értékelése, hogy melyik a leghatékonyabb formája a fluoridnak, nem volt vizsgálataink célkitűzése között, de eredményeink alapján elmondható, hogy a fluorid (olafur) szájöblítő formájában hatékonyabb volt, mint a NaF vizes oldata. Ettől függetlenül fontos megjegyezni, hogy a szerves fluoriddal kezelt korongok felületi érdessége is változott (ld. SEM képek), de a magasabb energia állapotú felület baktériumtaszító hatást fejtett ki [14]. Ezzel magyarázható, hogy géllal kezelt korongokon is szignifikánsabban kevesebb baktérium volt kimutatható a NaF oldattal történő kezeléssel összehasonlítva, annak ellenére, hogy a felületi SEM ké-

pek korrozio jeleit mutatták. A 21 napos periódus alatt a táptalajt nem cseréltük, így baktérium utánpótlást nem kaptak a minták.

Kutatócsoportunk további vizsgálatokat szeretne végezni a baktériumok utánpótlásának megvizsgálásával. Emellett más, a fogágy betegségért felelős baktériumok szaporodását is vizsgálánánk a kezelt titán felszíneken.

Köszönetnyilvánítás

Szerzők szeretnék megköszönni Dr. Mihalik Erzsébet (SZTE TTIK) segítségét a SEM-képek elkészítésében, valamint Dr. Braunitzer Gábor (SZTE-FOK) segítségét az adatok statisztikai feldolgozásában.

Irodalom

- BOERE G: Influence of fluoride on titanium in an acidic environment measured by polarization resistance technique. *J. Appl. Biomater.* 1995; 6: 283–288.
- BOLLEN CML, PAPAIOANNOU W, VAN ELDERE, J, et al.: The influence of abutment surface roughness on plaque accumulation and peri-implant mucositis. *Clin. Oral Implants Res.* 1996; 7: 201–211.
- CIMASONI G: 1972. The inhibition of enolase by fluoride in vitro, *Caries Res.* 6: 93–102.
- HAMADA S, SLADE HD: Biology, immunology, and cariogenicity of *Streptococcus mutans*. *Microbiol. Rev.* 1980; 44: 331–384.
- HAMILTON IR: 1977. Effects of fluoride on enzymatic regulation of bacterial carbohydrate metabolism. In cariostatic mechanisms of fluorides. *Caries Res.* 11(Suppl. 1): 321–327.
- HUANG H: Effects of fluoride concentration and elastic tensile strain on the corrosion resistance of commercially pure titanium. *Biomaterials* 2002; 23: 59–63.
- KÖNÖNEN MHO, LAVONIUS ET, KIVILAHTI JK: SEM observations on stress corrosion cracking of commercially pure titanium in a topical fluoride solution. *Dent. Mater.* 1995; 11: 269–272.
- LAUTENSCHLAGER EP, MONAGHAN P: Titanium and titanium alloys as dental materials. *Int. Dental J.* 1993; 43: 245–253.
- LOESCHE WJ: Role of *Streptococcus mutans* in human dental decay. *Microbiol. Rev.* 1986; 50: 353–380.
- MÄNDL S, GERLACH JW, RAUSCENBACH B: Surface modification of NiTi for orthopaedic braces by plasma immersion ion implantation. *Surf Coat Technol.* 2005; 196: 293–297.
- NAKAGAWA M, MATSUYA S, SHIRAIISHI T et al.: Effect of fluoride concentration and pH on corrosion behavior of titanium for dental use. *J. Dent. Res.* 1999; 78: 1568–1572.
- PARR GR, GARDNER LK, TOTH RW: Titanium: The mystery metal of implant dentistry. Dental materials aspects. *J. Prosthet. Dent.* 1985; 54: 410–414.
- PARK JB, KIM YK: Metallic Biomaterials. In: BRONZINO JD ed. *The Biomedical Engineering Handbook*. 2nd ed. CRC Press and IEEE Press, vol. 1. Boca Raton 2000: 37–5–37–20.
- QUIRYNEN N M, BOLLEN CM: The influence of surface roughness and surface-free energy on supra- and subgingival plaque formation in man. A review of the literature. *J Clin Periodontol* 1995; 22: 1–14.
- RASPERINI G, MAGLIONE M, COCCONCELLI P et al.: In vivo early plaque formation on pure titanium and ceramic abutments: A comparative microbiological and SEM analysis. *Clin. Oral Implants Res.* 1998; 9: 357–364.
- RECLARU L, MEYER JM: Effects of fluorides on titanium and other dental alloys in dentistry. *Biomaterials* 1998; 19: 85–92.
- SCHIFF N, GROSGOGEAT B, LISSAC M et al.: Influence of fluoride content and pH on the corrosion resistance of titanium and its alloys. *Biomaterials* 2002; 23: 1995–2002.
- STÁJER A, UNGVÁRI K, PELSŐCZI KI et al.: Corrosive effects of fluoride on titanium: Investigation by X-ray photoelectron spectroscopy, atomic force microscopy, and human epithelial cell culturing. *J Biomed Mater Res A.* 2008; 87: 450–458.
- STÁJER A, URBÁN E, PELSŐCZI KI et al.: Effect of caries preventive products on the growth of bacterial biofilm on titanium surface. *Acta Microbiol Immunol Hung.* 2012; 59: 51–61.
- STRIETZEL R, HÖSCH A, KALBFLEISH H et al.: In vitro corrosion of titanium. *Biomaterials* 1998; 19: 1495–1499.
- TOUMELIN-CHEMLA F, ROUELLE F, BURDAIRON G: Corrosive properties of fluoride-containing odontologic gels against titanium. *J. Dent.* 1996; 24: 109–115.
- VOGEL G: Biological aspects of a soft tissue seal. Berlin: Quintessence Publishing Co. 1999: 142–152.

BARRAK IÁ, URBÁN E, TURZÓ K, STÁJER A

Comparison of effects of different fluoride containing prophylactics on the growth of *Streptococcus mutans* on titanium surfaces – an *in vitro* study

The combined use of high fluoride (F⁻) concentration and acidic pH can weaken the corrosion resistance of titanium (Ti). Caries prophylactic products contain high amounts of F⁻ and are applied at a low pH. The aim of our study was to determine whether the different forms of applied fluoride has different effects on the growth of *Streptococcus mutans* on different titanium surfaces.

Titanium with polished surface were treated with a gel (pH: 4,8) containing 1,25% olaflur, a rinse (pH: 4,4) containing 0,025% olaflur or a 1% aqueous solution of NaF at a pH of 4,5. Control discs were not treated. All discs were incubated with *S. mutans* for 21 days. To assess the amount of *S. mutans* protein assay analysis was performed at 5, 10 and 21 days. Scanning electron microscopic (SEM) investigations were also executed.

By the 21st day significant differences could be observed in the bacterial protein quantity. The between group-comparisons showed that the rinse and gel were superior to NaF or control group (p < 0,01 and p < 0,05). Furthermore signs of corrosion could be observed in the group of gel treated discs.

The results suggest that amine-fluoride content mouthwashes might be a suitable choice for prevention to the patients with dental implants.

Key words: titanium, scanning electron microscopy, dental implants, corrosion, *Streptococcus mutans*, fluoride

Somogy Megyei Kaposi Mór Oktatókórház*
Bács Kiskun Megyei Kórház**

Fej-nyak régió primer melanómája: irodalmi összefoglaló és öt eset ismertetése

DR. KISS FRUZSINA*, DR. FÜLÖP GÁBOR*, DR. OBERNA FERENC**, DR. BATTYÁNI ZITA*

A fej-nyak régió nyálkahártyájának primer melanómája egy ritka és agresszív daganat. A betegséget általában késői stádiumban ismerik fel, melynek oka a betegség gyors, vertikális terjedése, a korai specifikus jelek hiánya és az anatómiai lokalizáció. Primer mucosalis melanoma (PMM) esetén elsődleges terápia a megfelelő sebészi szélességgel elvégzett radikális rezekció. A radikális nyaki nyirokcsomó-eltávolítás, a sentinel nyirokcsomó-biopszia és a radioterápia alkalmazásának kérdésében még nincs egyértelmű állásfoglalás a szakirodalomban. Mivel nagyon ritka daganattípus, az esettanulmányokból történő információszerezés az adatgyűjtés legkézenfekvőbb módja. Cikkünk célja, hogy öt szájrégi lokalizációjú melanomás esetet mutasson be és rövid összefoglalást adjon a betegség etiológiájáról, stajingjéről és terápiás lehetőségeiről az aktuális szakirodalom fényében.

Kulcsszó: fej-nyak régió, nyálkahártya melanoma, staging, rezekció

Irodalmi összefoglaló

Epidemiologia

A fej-nyak területén lévő nyálkahártya melanoma nagyon ritka előfordulású entitás, a betegség sokkal kisebb valószínűséggel jelenik meg ezen lokalizációban, mint a bőrön, a melanomáknak csak kevesebb mint 1 százalékát alkotja. Míg a bőrön lévő melanomák incidenciája növekszik, a primer nyálkahártya-melanomák előfordulása stagnál. A primer orális lokalizációjú nyálkahártya-melanoma az összes szájrégi malignomák mintegy 0,5 százalékát alkotja, a sinonasalis melanomákkal együtt pedig a fej-nyak tumorok mintegy 4 százalékát [2, 10, 13, 15, 16, 29]. A primer mucosalis melanoma (PMM) fej-nyaki régióban való előfordulása férfiaknál gyakoribb, mint nőknél és 40–70 év között mutatja a legnagyobb prevalenciát [6].

Etiológia, pathogenezis

Mivel igen nagy ritkaságú daganattípusról beszélünk, pathogeneziséről viszonylag keveset tudunk, és egyértelmű rizikófaktorait még nem tudták bizonyítani. Lehetséges rizikófaktorok között említik a dohányzást, a rendszeres alkoholfogyasztást és a krónikus irritációt a rosszul illeszkedő fogsor miatt. Leggyakoribb lokalizációja a szájrégiben a maxillaris gingiva és a palatum durum [6, 10, 15]. Míg a melanocyták a bőrben protektív szerepet játszanak a napsugárzás káros hatásaival szemben, addig szájrégi nyálkahártyán betöltött szerepük ez idáig ismeretlen. A melanocyták az ectodermából vándorolnak erre a területre az embriogenezis során.

A melanocyták, a naevussejtek és a melanomasejtek egyaránt különböznek citológiai megjelenésükben és biológiai karaktereikben is. A melanomasejtek nagyobbak, mint a naevussejtek, polygonalisak és szabálytalan, megnagyobbodott magjukban a durván rögzös kromatin a maghátyához rendeződik [7]. A melanoma kezdetben radiális növekedést mutat, azaz a daganatsejtek intraepidermalisan, horizontális irányban terjednek. Idővel azonban a tumornövekedésben megjelenik a vertikális irány is, ami azt jelenti, hogy a tumorsejtek már a dermális rétegekbe törnek. Szemben a bőrön előforduló növekedési mintázattal, a mucosalis melanoma esetén, a késői diagnosztizálás miatt, a tumor radiális növekedési fázisával nem találkozunk, hanem már a sokkal agresszívabb nodularis (vertikális növekedési) fázis jelenik meg a submucosa inváziójával együttesen [7, 27].

Klinikai paraméterek, diagnózis

Klinikai megjelenésére jellemző a változékony, sötétbarnán, lilán vagy feketén festődő kép, aszimmetrikus, rendezetlen körvonallal. Az esetek 12 százalékában azonban amelanotikus megjelenésű. Felszíne lehet macularis, nodularis vagy kifeléyesedő egyaránt [7]. Tanaka és mtsai. klinikai megjelenés alapján a PMM öt típusát azonosították: a pigmentált nodularis típust, a nem pigmentált nodularis típust, a pigmentált macularis típust, a pigmentált vegyes típust és a nem pigmentált vegyes típust [24]. Tünetei a fájdalom, a kifeléyesedés, a vérzés, a fogvesztés és a csonterózió lehet [7].

Érkezett: 2016. július 8.

Elfogadva: 2017. január 30.

DOI <https://doi.org/10.33891/FSZ.110.1.25-29>

Staging

1970-ben Ballantyne írta le a fej-nyak területén lévő primer melanomák egyszerűsített staging rendszerét, melynél az I. stádium a lokalizált lézió, a II. a nyaki nyirokcsomó áttéte, a III. pedig a távoli metasztázis meglétét jelentette. Előnye egyszerűsége mellett az, hogy általánosan, minden melanoma esetén használható. Hátránya, hogy túl nagy hangsúlyt fektet a regionális terjedésre, ami nem túl gyakori PMM esetén, és hogy ezzel ellentétben az invázió mélységére és a lokális tumor terjedésére nem szolgál információval. A legtöbb páciens (75–90%) I. stádiumban kerül felfedezésre, és ezen rendszer csekély prognosztikai értékkel bír ezen csoport esetén [5, 26]. Ezt kiküszöbölendő, Prasad és munkatársai kidolgozták microstaging rendszerüket, melyben az I. stádiumot az invázió mélysége alapján alcsoportokra osztották (I. táblázat) [13, 15, 21].

I. táblázat

Klinikai staging rendszer az orális manifesztációjú primer malignus melanomára az első stádium hisztopatológiai microstagingjével kiegészítve

I. stádium	csak primer tumor ($T_{1,2,3,4}$, N_0M_0)
1. szint	in situ melanoma bizonyított invázió nélkül vagy microinvázióval
2. szint	invázió a lamina propriába
3. szint	mély szöveti invázió (izom, csont, porc)
II. stádium	regionális nyirokcsomó metasztázis ($T_{1,2,3,4}$, N_1M_0)
III. stádium	távoli metasztázis ($T_{1,2,3,4}$, $N_{1,2,3,4}M_1$)

A 2010-ben kiadott AJCC (American Joint Committee on Cancer) Staging Rendszerének 7. kiadása külön fejezetet szentel a fej-nyak területén lévő PMM klasszifikációjának. Ezen rendszer alapján a T jelzés a primer tumor vastagságára és a kifizélyeződés mértékére utal (T_3 : mucosalis kiterjedés, T_{4a} : közepesen előrehaladott betegség, mély szöveti invázió, porc-, csont-, bőr-érintettség, T_{4b} : nagyon előrehaladott betegség, agy, dura, koponya, IX., X., XI., XII. agyideg, spatiumok, carotis, mediastinum, prevertebralis tér érintettség), az

II. táblázat

Fej-nyak területén lévő PMM anatómiai stádiumbeosztása és prognosztikus csoportjai

Klinikai stádiumok	T	N	M
III.	T_3	N_0	M_0
IV.A	T_{4a}	N_0	M_0
	T_3-T_{4a}	N_1	M_0
IV. B	T_{4b}	$N_{0,1}$	M_0
IV. C	$T_{1,2,3,4}$	$N_{0,1}$	M_1

N jelzés a regionális nyirokcsomó áttéteket jelenti (N_0 : nincs regionális nyirokcsomó metasztázis, N_1 : van regionális nyirokcsomó metasztázis), míg az M a távoli metasztázisokra és a szérumban laktát-dehidrogenáz szintjére ad iránymutatást (M_0 : nincs távoli metasztázis, M_1 : van távoli metasztázis). Az új staging rendszer a T_3 stádiummal kezdődik, rávilágítva ezzel a fej-nyak területén lévő PMM agresszív természetére (II. táblázat) [2, 6].

Terápia

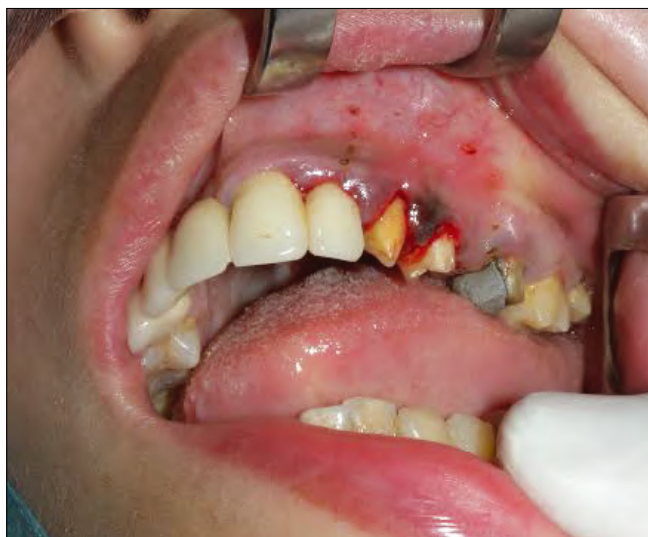PMM esetén elsődleges terápia a megfelelő sebészi széllal elvégzett radikális rezekció. Az adekvát terápia ellenére azonban gyakori a lokális kiújulás. Ez esetben egyidejűleg már távoli metasztázisok megjelenése is gyakori, ezért újbóli rezekció előtt ismételt staging szükséges. Amennyiben nem mutatható ki távoli metasztázis, ismételt sebészi eltávolítás javasolt, ha a tumor megfelelő sebészi széllal eltávolítható [5, 19].

A sentinel nyirokcsomó-biopszia szerepe nyálkahártya-melanoma esetén még tisztázatlan, azonban a bőrön kiinduló daganatok bizonyos eseteiben kötelező elvégezni. Az kétségteljes, hogy a betegség stagingjére hasznos információkat ad, de a betegség kimenetelét befolyásoló terápiás szerepe egyelőre megkérdőjelezhető [11, 19, 31], azonban egyes szerzők ez esetben is potenciálisan hasznosnak írik le [23].

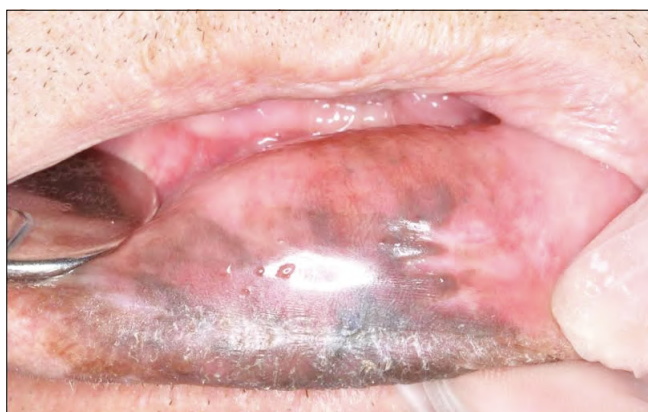A radikális nyaki nyirokcsomó-eltávolítás kérdésében nincs egyértelmű állásfoglalás a szakirodalomban. Egyes szerzők szerint PMM esetén nincs szignifikáns különbség az 5 éves túlélésben a nyaki nyirokcsomók eltávolítása és helyben hagyása esetén, ezért ez esetben a nyaki nyirokcsomók agresszív eltávolítása alaposan mérlegelendő. Nyaki nyirokcsomó-eltávolítás javasolt azonban, ha a lymphadenopathia klinikailag megjelenik és tüneteket mutat [18, 28]. Egyes tanulmányok profilaktikus céllal nem javasolnak radikális nyaki disszekciót [25], azonban orális lokalizáció esetén potenciálisan előnyösnek írik le a profilaktikus nyaki disszekciót, a nagyszámú nyirokcsomó metasztázis és a helyi kiújulás nagy veszélye miatt [9, 14, 18].

A National Comprehensive Cancer Network legújabb, 2013-as ajánlása alapján több szempontot kell figyelembe venni. Ilyenek a nyirokcsomóáttétek, mely alapján cN0 melanoma esetén szoros obszervációt, CLN pozitív esetben azonban radikális nyaki dis (T_3 szekciót javasolnak [18, 28]. A klinikai típus és a lézió mérete szintén szempontként jelenik meg az ajánlásban, a nodularis típusú de cN0 pácienseknél profilaktikus nyaki disszekció javasolt, míg cN0 macularis típusú, de 4 cm-nél kisebb daganat esetén elég az obszerváció [18].

A sugárterápia kérdése szintén ellentmondásos a szakirodalomban. Egyes tanulmányok szerint a sugárterápia effektív [26], míg mások szerint az orális manifesztációjú melanoma nem érzékeny sugárkezelésre [28]. A posztoperatív radioterápia szóba jöhet olyan páciensek esetén, akik PMM-ja nagy kiterjedésű és olyan helyen található (pl. paranasalis sinusok), ahonnan in toto exstirpációja nehézségekbe ütközik. Nyirokcsomó



1. kép: Bal felső szemfog és első kisíró fog között megjelent pigmentált lézió



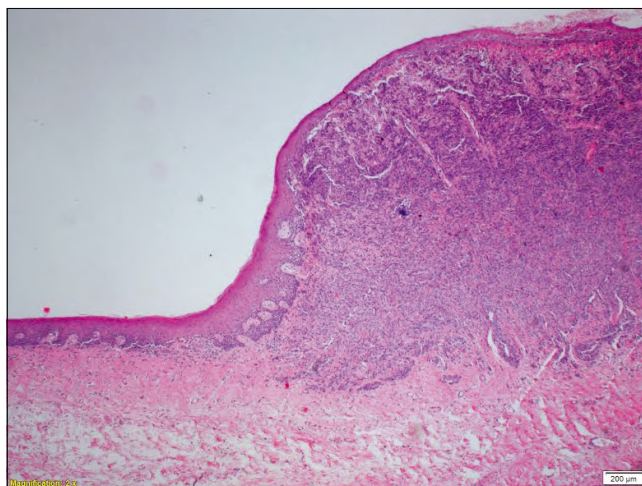
2. kép: Pigmentált elváltozás az alsó ajak orális felszínének nyálkahártyáján

metasztázis esetén szintén megfontolandó a sugárterápia, különösen, ha a metastázisok multiplexek, nagy méretűek és a tumor extranodalis terjedése valószínűsíthető [5, 17].

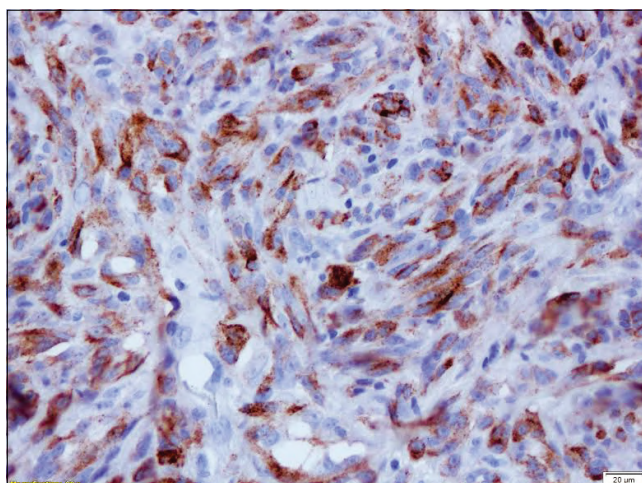
Mivel a fej-nyak területén lévő nyálkahártya-melanoma nagyon malignus tumor, és sok páciensnél jelenik meg távoli metastázis, ezért fontos lenne hatékony szisztémás terápia kifejlesztése az előrehaladott és inoperábilis esetekre, valamint extracapsularis terjedés esetén [5].

Előrehaladott PMM esetén, a limitált hatékonyság ellenére, a dacarbazin alapú kemoterápia standard ellátási módnak minősül [19], azonban kevésbé hatékony, mint a bőrön megjelenő típusnál [30].

A célzott immunterápia szignifikáns előnyeit az elmúlt években mutatták ki, számos új ágenszt fejlesztettek ki a tumor-immunitás erősítésére. Az ipilimumab, a citotoxikus T-lymphocita antigén 4 elleni, teljesen humán, monoklonális antitest, mely immunmoduláns gyógy-



3. kép: Magas malignitású, pleiomorph, pigmenthám kiindulású invazív tumor az állcsontgerinc nyálkahártyáján (hematoxilin-eozin festés, 2x-es nagyítás)
– Kép forrása: SM-KMOK Patológia Intézet, Dr. Heckel Katalin



4. kép: Diffúz, közepes intenzitású cytoplazmatikus pozitivitás, HMB-45 ellenes immunreakcióval a tumort alkotó melanoblastokban (20x-os nagyítás)
– Kép forrása: SM-KMOK Patológia Intézet, Dr. Heckel Katalin

szerként használható cutan melanoma terápiájában. Postow és mtsai. PMM esetén is kimutatták az ipilimumab hatékonyságát, azonban csak csekély, mintegy 6%-os válaszreakciót sikerült elérni ezen lokalizáció esetén. További kutatások szükségesek, hogy az ipilimumab és egyéb, a bőrön megjelenő melanoma célzott immunterápiájában használt immunmoduláns gyógyszerek, mint például a pembrolizumab és a nivolumab (programmed cell death-1 (PD-1) receptor elleni antitestek) PMM-ben mutatott szerepét tisztázzák [5, 20].

Az immunoterápia fejlődése mellett az előrehaladott mucosalis melanoma terápiaja amiatt is nagy előrelépést mutat, mert sikerült megérteni egyes genetikai abnormalitásokat, amelyek a melanomák egy részénél jelentkeznek. Míg cutan melanomák esetén a BRAF

mutáció a leggyakoribb, mucosalis melanoma esetén a receptor-tirozin kináz és a c-KIT mutató aktivációs mutációt vagy genetikai amplifikációt. Emiatt a c-KIT inhibitorok, mint az imatinib, sorafenib, dasatinib vagy a sunitinib szóba jöhetnek terápiás megoldásként nem rezeckálható PMM esetén [3, 4, 5, 12, 22].

Prognózis, túlélés

Irodalmi adatok alapján, a bőrön megjelenő melanomák öt éves túlélése 80 százalék, míg húszéves túlélésük közel kétharmados. Ezzel szemben a fej-nyak területén megjelenő nyálkahártya-melanoma öt éves túlélése 11–32 százalék között mozog, közülük a szájüregben megjelenő melanomáké 15 százalék. A gingiván kialakuló melanoma csekély mértékben bár (18 százalék), de jobb túlélést mutat, mint a palatumon megjelenő típus (11 százalék). A nyirokcsomó-érintettség az orális lokalizációjú nyálkahártya-melanomák esetén 46 hónapról 18 hónapra csökkenti a túlélést. A nyálkahártya-melanoma a legmegfelelőbb terápia, azaz a megfelelő sebészi széllel elvégzett radikális rezekció ellenére is rosszabb prognózisú, mint a bőrön előforduló típus. Összefoglalásként elmondható, hogy a jelentős különbséget a bőrön megjelenő és a PMM túlélése között a malignitás késői stádiumban való felismerése, a vertikális növekedési fázis és a lézió negatív rezekciós széllel történő, adekvát eltávolításának nehézsége okozza az anatómiai lokalizáció és a létfontosságú szervek közelsége miatt. A betegség rossz prognózisáért felelős még az, hogy könnyen és korán ad áttétet, elsősorban a regionális nyirokcsomókba, majd távoli áttétként a tüdőbe, májba és intracranialis [7, 8]. A nyaki nyirokcsomó-áttétek az esetek 68 százalékában a submandibularis háromszögben és a felső jugularis nyirokcsomóláncban jelennek meg [31].

Diszkusszió

Az általunk a *III. táblázat*ba foglalt öt eset különböző stádiumú és lokalizációjú melanomás esetet prezentál. A MM-ot 1859-ben Weber írta le először. A PMM definíciója Green és mtsai.-tól származik. A diagnózis akkor állítható fel, ha melanoma jelenléte észlelhető a szájüregben, fokozott a junctionalis aktivitás és extraoralis

primer melanoma nem mutatható ki [1]. A betegség középkorúakban a leggyakoribb, esetünkben a betegek életkora széles skálán mozgott 35 évestől 72 évesig. Férfiaknál gyakoribb, eseteinkben 4 nő és 1 férfi beteg került bemutatásra. A betegség fő lokalizációja a szájüregben a maxilláris gingiva, betegeink többségénél is itt jelentkezett a primer tumor, míg egy esetben az alsó ajk, egy esetben a kemény és lágyszájpad határán, egy esetben pedig az orrüreg nyálkahártyáján. A fej-nyak területén megjelenő PMM öt éves túlélése 11–32 százalék között mozog, melynek fő oka a malignitás késői stádiumban történő felismerése. Betegeink közül ketten már inoperábilis stádiumban jelentkeztek. Másik három esetünk azonban, ahol a betegek rendszeres kontroll mellett képzelték és klinikai vizsgálatok alapján jelenleg is tünet és panaszmentesek, jól példázta azt, hogy a betegség korai felismerése és adekvát terápia esetén a hosszú távú túlélés jelentősen növelhető, és sikerek érhetők el egy ilyen ritka és agresszív daganattípus esetén is.

Irodalom

1. AQUAS SC, QUARRACINO MC, LENCE AN, LANFRANCHI-TIZEIRA HE: Primary melanoma of the oral cavity: ten cases and review of 177 cases from literature *Med Oral Patol Oral Cir Bucal* 2009; 14: E 265–271
2. BALLESTER SANCHEZ R, UNAMUNO BUSTOS B, NAVARRO MIRA M, BOTELLA ESTRADA R: Mucosal melanoma: An update, *Actas Dermosifiliogr*. 2015; 106: 96–103
3. CURTIN JA, BUSAM K, PINKEL D, BASTIAN BC: Somatic activation of KIT in distinct subtypes of melanoma. *J Clin Oncol*. 2006; 24: 4340–4346.
4. CURTIN JA, FRIDLYAND J, KAGESHITA T, PATEL HN, BUSAM KJ, KUTZNER H ET AL.: Distinct sets of genetical alterations in melanoma. *N Engl J Med*. 2005; 353: 2135–2147.
5. FERNANDO L, JUAN PR, ANTONIO C, ASTERIOS T, KENNETH O: Update on primary head and neck mucosal melanoma. *Head Neck*. 2016; 38: 147–155.
6. FRANCISCO ALN, FURLAN MV, PERESI PM, NISHIMOTO IN, LOURENCO SV, PINTO CAL ET AL.: Head and neck mucosal melanoma: clinico-pathological analysis of 51 cases treated in a single cancer centre and review of the literature. *Int J Oral Maxillofac Surg*. 2016; 45: 135–140.
7. HICKS MJ, FLAITS CM: Oral mucosal melanoma: epidemiology and pathobiology *Review. Oral Oncol*. 2000; 36: 152–169.
8. KERR E, BARTOLUCCI AA, HAMEED O, LEWIS JS, WANG D, SAID-AL-NAIEF: Head and neck mucosal malignant melanoma: clinicopatho-

Esetismertetés

III. táblázat

A Somogy Megyei Kaposi Mór Oktatókórházban megjelent öt mucosalis melanomás eset

	Nem	Életkor	Lokalizáció	Szövettani diagnózis
1. eset	nő	35	maxillaris gingiva (1. kép)	mucosalis in situ melanoma
2. eset	férfi	61	alsó ajak (2. kép)	ajakpír melanoma 0,3 mm-es Breslow vastagság, Clark II
3. eset	nő	65	maxillaris gingiva	melanoma malignum, a fogíny rosszindulatú daganata (3., 4. kép)
4. eset	nő	72	orrüreg nyálkahártya	melanoma malignum, az orrüreg rosszindulatú daganata
5. eset	nő	60	kemény-lágyszájpad határa	melanoma malignum in situ (korai radiális fázis)

- logic correlation with contemporary review of prognostic indicators. *Int J Surg Pathol.* 2012; 20: 37–46.
9. KRENGLI M, MASINI L, KAANDERS JH, MAINGON P, OEI SB, ZOUHAIR A, ET AL.: Radiotherapy in the treatment of mucosal melanoma of the upper aerodigestive tract: analysis of 74 cases. A rare cancer network study. *Int J Radiat Oncol Biol Phys* 2006; 65: 751–759.
 10. LU S-Y, LIN C-F, SHUN-CHEN H: Metastatic oral malignant melanoma transformed from pre-existing pigmented lesions in mandibular gingiva: Report of an unusual case. *J Dent Sci.*, 2013, 8: 328–332
 11. MAIN BG, COYLE MJ, GODDEN A, GODDEN DR: The metastatic potential of head and neck cutaneous malignant melanom: is sentinel biopsy useful?, *B J Oral MaxillofacSurg.* 2014; 52: 340–343.
 12. MALDONADO JL, FRIDLAND J, PATEL H, JAIN AN, BUSAM K, KAGESHITA T ET AL.: Determinants of BRAF mutations in primary melanomas. *J Natl Cancer Inst.* 2003; 95:1878–1890.
 13. MALDONADO-MENDOZA J, RAMIREZ-AMADOR V, ANAYA-SAAVEDRA G, IRIGOYEN-CAMACHO M, RUIZ-GODOY EL, RUIZ-GARCÍA E ET AL.: Clinicopathological characterization of primary oral and sinonasal melanoma in a referral centre in Mexico City: 2000–2012. *Int J Oral Maxillofac Surg.* 2015; 44: 427–432.
 14. McLEAN N, TIGHIOUART M, MULLER S: Primary mucosal melanoma of the head and neck. Comparison of clinical presentation and histopathologic features of oral and sinonasal melanoma. *Oral Oncol* 2008; 44: 1039–1046.
 15. MELETI M, LEEMANS CR, MOOI WJ, VESCOVI P, VAN DER WAAL I: Oral malignant melanoma: A review of the literature, *Oral Oncol.* 2007; 43: 116–121.
 16. MOHAN M, SUKHADIA VY, PAI D, BHAT S: Oral malignant melanoma: systemic review of literature and report of two cases, *Int J Oral Maxillofac Surg.* 2013; 116: 247–254.
 17. MORENO MA, ROBERTS DB, KUPFFERMAN ME, DeMONTE F, EL-NAGGAR AK, WILLIAMS M. ET AL: Mucosal melanoma of the nose and paranasal sinuses, a contemporary experience from M. D. Anderson Cancer Center. *Cancer* 2010; 116: 2215–2223.
 18. PRISTER DG, ANG KK, BRIZEL DM, BURTNES BA, BUSSE PM, CAUDELL JJ ET AL: Head and neck cancers, version 2.2013. Featured updates to the NCCN guidelines. *J Natl Compr Cancer Network* 2013; 11: 917–923.
 19. POSTOW MA, HAMID O, CARVAJAL RD: Mucosal melanoma: pathogenesis, clinical behaviour and management. *Curr Oncol Rep* 2012; 14: 441–448.
 20. POSTOW MA, LUKE JJ, BLUTH MJ, RAMAIA N, PANAGEAS KS, LAWRENCE DP ET AL: Ipilimumab for patients with advanced mucosal melanoma. *Oncologist* 2013; 18: 726–732.
 21. PRASAD ML, PATEL SG, HUVOS AG, SHAH JP, BUSAM KJ: Primary-mucosal melanoma of the head and neck: a proposal for micro-staging localized, stage I (lymph node-negative) tumors. *Cancer* 2004; 100:1657–64.
 22. RIVERA RS, NAGATSUKA H, GUNDUZ M, CENGIZ B, GUNDUZ E: C-KIT protein expression correlated with activating mutations in KIT gene in oral mucosal melanoma. *Virchows Arch.* 2008; 452: 27–32.
 23. STAREK I, KORANDA P, BENES P: Sentinel lymph node biopsy: a new perspective in head and neck mucosal melanoma? *Melanoma Res* 2006; 16: 423–427.
 24. TANAKA N, AMAGASA T, IWAKI H, SHIODA S, TAKEDA M, OHASHI K ET AL: Oral malignant melanoma in Japan. *Oral Surg Oral Med Oral Pathol.* 1994; 78: 81.
 25. TANAKA N, MIMURA M, OGI K, AMAGASA T: Primary malignant melanoma of the oral cavity: assessment of outcome from the clinical records of 35 patients. *Int J Oral Maxillofac Surg.* 2004; 33: 761–765.
 26. TEMAM S, MAMELLE G, MARANDAS P, WIBAULT P, AVRIL MF, JANOT F ET AL: Postoperative radiotherapy for primary mucosal melanoma of the head and neck *Cancer*, 2005; 103: 313–319.
 27. UMEDA M, SHIMADA K: Primary malignant melanoma of the oral cavity – its histological classification and treatment, *B J Oral Maxillofac Surg.* 1994; 32: 39–47.
 28. WANG X, WU, REN GX, TANG J, GUO W: Primary oral mucosal melanoma: advocate a wait-and-see policy in the clinically N0 patient. *J Oral Maxillofac Surg.* 2012; 70: 1192–1198.
 29. WU Y, ZHONG Y, LIC, SONG H, GUO W, REN G: Neck dissection for oral mucosal melanoma: Caution of nodular lesion. *Oral Oncol.* 2014; 50: 319–324.
 30. YI JH, YI SY, LEE HR, LEE SI, LIM DH, KIM JH ET AL: Dacarbazine-based chemotherapy as first-line treatment in noncutaneous metastatic melanoma: multicenter, retrospective analysis in Asia. *Melanoma Res.* 2011; 21: 223–227.
 31. YUNTENG W, YI Z, CHAOJUN L, HAO S, WEI G, GUOXIN R: Neck dissection for oral mucosal melanoma: Caution of nodular lesion. *Oral Oncol.* 2014; 50: 319–324.

KISS F, FÜLÖP G, OBERNA F, BATTYÁNI Z

Head and neck mucosal melanoma: clinicopathological analysis of 5 cases and review of the literature

Mucosal melanoma in the region of head and neck is a rare and aggressive tumor. Diagnosis is usually late due to the quick, vertical spread of the disease, the a lack of early or specific signs and because of the location of lesions. The mainstay of treatment is radical surgical resection. The value of sentinel lymph node biopsy, lymphadenectomy and radiotherapy is still unclear. The objective of this study is to report five patients with primer malignant mucosal melanoma and briefly summarize the current literature of the etiology, staging and treatment of the disease.

Keywords: head and neck, mucosal melanoma, diagnosis, staging, radical surgical resection

Semmelweis Egyetem Fogorvostudományi Kar

Pro Universitate-díjak

Nyugdíjba vonulása alkalmából Dr. Gábris Katalin, a Semmelweis Egyetem Fogorvostudományi Kar, Gyermekfogászati és Fogszabályozási Klinika egyetemi docense, a Klinika megbízott igazgatója, és Dr. Kóbor András, a Fogpótlástani Klinika egyetemi docense, a FOK Dékáni Hivatal vezetője, a Semmelweis Egyetem „Pro Universitate” kitüntetését vehette át a Szenátus 2016 decemberi ülésén. A Fogorvostudományi Kar két meghatározó munkatársa kitüntetésének indoklása: „...több éves kimagasló tevékenységével hozzájárult az egyetem célkitűzéseinek magas szintű megvalósításához”.

Dr. Gábris Katalin

1971-ben szerzett fogorvosdoktori diplomát, azóta – megszakítás nélkül – a Gyermekfogászati és Fogszabályozási Klinikán dolgozik. Több éve egyetemi docens, a klinika igazgatóhelyettese. Négy szakvizsgával rendelkezik. Phd fokozatot szerzett és kandidált. Tudományos dolgozatainak száma 73, valamint 11 egyetemi tankönyv és jegyzet írásában vett részt. Ezek közül is kiemelkedik a Fábrián-Gábris-Tarján „Gyermekfogászat, fogszabályozás és állcsont-ortopédia” című egyetemi tankönyv, ami igen rövid idő alatt két kiadást ért meg. Több évig az Egyetem Szenátusának és a FOK Kari Tanácsának volt tagja, továbbá a Kar dékánhelyettese, a FOK Szak- és Továbbképzési Titkárságnak helyettes vezetője és a Gyermekfogászati és Fogszabályozási Társaság titkára. Kitüntetései: MM Kiváló munkáért; SOTE Kiváló Dolgozója; SE Kiváló Oktató; Batthyány-Strattman László Díj.



Dr. Gábris Katalin átveszi a Pro Universitate-díjat

Dr. Kóbor András

1976-ban szerzett fogorvosdoktori diplomát, azóta a SE Fogpótlástani Klinika dolgozója. Két szakvizsgával rendelkezik. 1996-ban nyerte el az „orvostudományok kandidátusa” címet, 2002 óta egyetemi docens. 2000-től a Klinika Önálló Tanlaboratórium vezetője, majd az Általános Fogászati anyagtan tantárgy előadója. A fogászat mellett kutatási témája az orvos-fogorvos történelem. Szerkesztői munkája nyomán jelent meg a Budapesti Fogorvostudományi Kar megalakulásának 50. évfordulóján a Kar 50 éves története című könyv. Aktív közéleti ember; éveken át tagja volt a SE Tanácsának és a FOK Kari Tanácsnak. Tudományos-oktató munkájában kiemelkedő a 2015-ben megjelent hiánypótló tankönyv, a Kóbor-Kivovics-Hermann „Fogpótlástani anyagtan és odontotechnológia” címmel. 2000 óta a FOK Dékáni Hivatal vezetője, jelenleg szaktanácsadója. 2009-ben Apáczai Csere János kitüntetésben részesült.



Dr. Kóbor András átveszi a Pro Universitate-díjat

Dr. Orosz Mihály
címzetes egyetemi tanár

Beszámoló

az Európai Fogászati Népegészségügyi Társaság 21. kongresszusáról

A konferencia védnöke DR. ÓNODI-SZÜCS ZOLTÁN *egészségügyért felelős államtitkár*

Ragyogó nyáridő és napsütés fogadta a Margitszigeten 2016. szeptember 29-én az Európai Fogászati Népegészségügyi Társaság (European Association of Dental Public Health – EADPH) 21. kongresszusára érkező résztvevőket.

A Danubius Health Spa Resort Hotel Margitsziget nagytermében fél kettőkor nem szokványos kongresszusi megnyitónak örvendhettek a vendégek. A „csilagszemű” néptáncos gyermekek kíséretében bevonuló európai társaság elnökségi tagjai és a helyi szervezőbizottsági tagok mosolyt csaltak mindenki arcára. A gyermekek az ország egyes területeinek táncával, énekeivel ízelítőt adtak a magyar népi kultúrából.

Ezt követően Szőke Judit, a helyi szervezőbizottság elnöke köszöntötte a 31 országból érkezett 242 résztvevőt. Megnyitó beszédében méltatta a nem rég elhunyt



Dr. Szőke Judit a helyi rendezőbizottság elnöke

Bánóczy professzorasszony munkásságát, a kongresszus jelentőségét, jó munkát és jó szórakozást kívánva mindenkinek. Űde színfolt volt a 21. születésnapra készült torta érkezése, amit hatalmas taps fogadott.

Az EADPH nevében a jelenlegi elnök, Jacques Vanobbergen üdvözölte a megjelenteket, majd Richard Watt professzor megnyitó előadásban gyakorlatilag összegezte a nehézségeket, amelyekkel minden nap szembesülnie kell a fogorvos társadalomnak, az egyenlőtlenekkel, melyek rizikócsoporthoz kényszerítik a pácienseket, és vázolta az esetleges megoldás lehetőségeit, előrevetítve a kongresszus tárgyköreit.

Deleután már a valódi munkáé volt a főszerep. A résztvevők hét speciális munkacsoportban dolgoztak, élükön nemzetközileg elismert szaktekinéllyekkel. Együtt járták körül a leglényegesebb problémákat, melyek a kariológiai, a parodontológiai, a keményszöveti veszteségek, a szájúregi rosszindulatú elváltozások, a gero-sztomatológiai, az orális egészséggel összefüggő életminőség és a fogászati népegészségügy oktatása területén adódnak. A munkabizottságok számot adtak a legutóbbi kongresszus óta eltelt időszak eseményeiről, az elévgezt munkákról, és meghatározták a jövő feladatait. A különböző országok képviselői véleménynyilvánítással, javaslatokkal, speciális szempontjaik és igényeik kinyilvánításával segíthették a közös gondolkodást, a tanulságok levonását, illetve a jövőbeli elképzelések megfogalmazását.

A Caries epidemiológiával és prevencióval foglalkozó munkacsoport – vezetője prof. Andreas Schulte – beszámolót hallott a 2016. évi ORCA kongresszushoz kapcsolódóan megrendezett ORCA_EADPH Sugar Symposium programjáról és a spanyolországi Segovia mellett esedékes közös ORCA-EFP workshop előkészületeiről is.

A Parodontológiai epidemiológia munkacsoportot prof. Ken Eaton vezette. Publikált parodontológiai epidemiológiai kutatások metodológiai témakörével ismerkedtek a résztvevők, és arra keresték a választ, hogyan lehetne javítani a megbeszélrt hibákon.

Az erózióval foglalkozó workshop vezetője Vasileios Margaritis volt. A fő téma az egyre elterjedtebben használt BEWE eróziós index, az ezzel szerzett tapasztalatok és az index felhasználásának további lehetőségei voltak. Az index megalkotói az elmúlt csaknem 10 év tapasztalatait próbálják összegyűjteni és kiértékelni. Ennek a munkának az egyik koordinátora Vasileios Margaritis doktor, aki felkínálta az e munkában való részvételt a csoport tagjainak.

A Prof. Colwyn Jones által vezetett „Prevention of Oral Cancer” című working group témája Magyarországot tekintve rendkívül fontos és aktuális, hiszen hazánk az „előkelő” első helyet foglalja el a szájúregi rákok előfordulását illetően Európában. A szekció résztvevői a világ minden tájáról érkeztek, s mint a bemutatkozás során kiderült, mindegyikük ezzel a szakterülettel foglalkozik munkája során. A munkacsoportban három előadás hangzott el, köztük Remenár Évái (Onkológiai Intézet, Budapest), aki a hazai adatokat és a lehetséges okokat prezentálta.

A szekcióban ismertették a rákos megbetegedések lokalizáció szerinti hivatalos beosztását, mellyel kap-

...



Prof. Jacques Vanobbergen, az Európai Társaság elnöke

csoportban kis vita alakult ki a „Head and Neck” és a „Lip and Oral Cancer” elnevezés vonatkozásában. A fogorvosok csak az utóbbival foglalkoznak, de a terminológia az irodalomban és az előadások során sem különbözött el megfelelően. A szűrés fontosságával mindenki egyetértett. Sajnos a hazai viszonyok vonatkozásában

ez nem mindig történik meg, vagy nem megfelelő gondossággal.

A gerostomatológiai munkacsoport vezetője prof. Jacques Vanobbergen, az EADPH jelenlegi elnöke volt. Mivel demográfiai adatait tekintve az európai és a magyar társadalom is idősödő társadalomnak tekinthető, az idős emberek ellátását vizsgáló tudományterületekre egyre nagyobb hangsúlyt kell fektetni. A workshop főleg az öregothonokban gondozott idős páciensek szájhigiénés és fogászati prevenciók ellátásával, gondozásával foglalkozott. A magyar résztvevők számára fontos megállapításokat kell tenni. Magyarországon a nők és férfiak születéskor várható élettartama 79 és 71 év. Az európai átlag ugyanakkor 83 és 77 év. A magyar DMFT adatok az idősödő (60–74 év) és idős (75–89 év; WHO) korosztályban kifejezetten a fogatlanság felé tendálnak.

Valószínűleg más problémákkal állunk szemben hazánkban, mint a nyugat-európai országokban. Csupán e két adat említése is nyilvánvalóvá teszi, hogy a fogorvosi és szakdolgozói team kötelessége az idősödő korosztály, fiataloktól eltérő módon történő sztomatológiai gondozását elvégezni, speciális szükségleteit, elvárásait megismerni, és az ellátás során érvényesíteni. Ugyanakkor az alapoktól kell kezdenünk a jelenség felmérését, az idősödő magyar lakosság fogászati szükségleteinek felmérését és az azokra adható válaszok összegyűjtését.

Bár az idősödő pácienseink ellátása kapcsán napon-ta szembesülünk a fent leírt jelenségekkel, ez csupán egy szelete a magyar lakosság ellátásának. A kon-



Plenáris ülés

ferencián hallottak alapján egyértelmű, hogy sokkal világosabb szakmai programokat kell megfogalmazni a jövőben, megfelelő szemlélettel közelítve a magyar emberek szájrégi egészségi helyzetéhez. Rögtön az első ellentmondás: miért olyanok a magyar epidemiológiai adatok, amilyenek, amikor elvileg Magyarországon a fogászat az alapellátás körébe tartozik, teljes körűen hozzáférhető és erősen finanszírozott az állam részéről.

Quality of life munkacsoportot Georgios Tsakos – az EADPH volt elnöke vezette. Előadása megtalálható az EADPH honlapján.

A Dental Public Health Education című workshop fő témaként – vezetője prof. Jenny Gallagher – a Dental Team bemutatásával, szerepével, speciális feladataival foglalkozott. Megismerhettük, hogy Angliában milyen kompetenciával rendelkeznek az ellátásban tevékenykedő szakemberek (asszisztens, dentálhigiénikus, dental therapist). Emellett bemutatásra került egy kérdőív, amely azt vizsgálja, hogy a különböző országok, egyetemek graduális képzésében milyen tárgy keretében és milyen időtartamban történik a prevenció, illetve a dental public health oktatása. A szakmai előadások rávilágítottak, hogy hazánkban mennyire nem hangsúlyozzuk ki a „public health” jelentőségét a fogorvostanhallgatók oktatása során.

A kongresszus második napján a plenáris ülések felkért neves előadói prof. Johan Mackenbach, Prof. Jan De Maeseneer, dr. Georgios Tsakos, Prof. Magnus Hakeberg és prof. Svante Twetman voltak.

Délután került sor a tudományos bizottság által elfogadott 110 poszter összefoglaló előadásaira és vitáinkra. A hat párhuzamos szekcióban zajló prezentációk előadói gárdája rendkívül színes volt, hiszen a résztvevők különböző országokból érkeztek. Ez előnyösen befolyásolta a témák sokoldalú megközelítését, és általában magas színvonalú előadások hangzottak el.

Az utolsó napon az ülészakot a munkabizottságok összegző beszámolója nyitotta, majd három nagyon színvonalas felkért előadás hangzott el, melyet Prof David Conway, dr Sebastian Ziller és Jakab Zsuzsa, a WHO Európai Irodájának igazgatója tartott.

Az utazási támogatások átadásával és zárszóval ért véget a nagyon jól szervezett, nagyon jó hangulatú és eredményes kongresszus.

A helyszín telitalálat volt, s a remek nyárutói időjárás, a színvonalas társasági programok, finom étekkel kísérték a rangos konferenciának.

Az érdeklődő résztvevőket lenyűgözte a konferencia gazdag szakmai programja, a párhuzamosan zajló poszter-szekciók széles kínálata, a színvonalas, szervezett társasági és a szabadon választható egyéb, hazánkat reprezentáló programok.

Az EADPH érdeklődő board tagjainak még a kongresszus előtt lehetőségük volt ellátogatni a Semmelweis



Professzor Svante Twetman

Egyetem központi épületébe és a Fogorvostudományi Kar Oktatási Centrumába. Tájékoztattak a fogorvosképzésre jelentkezés feltételeiről, oktatásunk szerkezetéről, a hallgatói összetételről és a szakorvosképzés rendszeréről. Elismerésüket váltotta ki a korszerű és jól felszerelt oktató termek, a könyvtár, az Árkövy előadóterem és a pezsgő hallgatói jelenlét.

A családi hangulatú fogadás helyszíne, a patinás Grand Hotel Margitsziget lehetőséget biztosított a további szakmai és személyes beszélgetésekre. A kongresszusi gálavacsora egy igazi lovasbemutatóval összekötött puszta party volt Domonvölgyben. A résztvevők csatlakozhattak budapesti városnézéshez, dunakanyari kiránduláshoz, vagy megtekinthették az operaházi Kodály-bemutató előadást.

„Gyönyörű ez a Budapest! És Önök nagyszerű vendéglátók! Színvonalas szakmai programok, kitűnő előadók, színes résztvevői gárda, és napi háromszori pompás étkezés?! Nagyszerű a hangulatom!” – áradozott felszabadultan az egyik külföldi résztvevő.

„Nem is emlékszem, mikor éreztem magamat ennyire jól konferencián! – ujjongott egyik rendezőtársam. Kitűnő helyszínek! Csodás időjárás és a Margit-sziget egészen fantasztikus párosítás! No és persze a kiváló rendezés, a sok apró ötlet, igazán remek volt!”

2017-ben találkozunk Litvániában, Vilniusban!

Köszönjük a rendezvény fő szponzorainak (EMMI, Fővárosi Önkormányzat) és a kiállítóknak (Colgate-Palmolive Hungary, R.O.C.S.) támogatását, valamint a helyi rendezőbizottság tagjainak (Alberth Márta, Madlén Melinda, Nagy Ákos, Pinke Ildikó, Szőke Judit, Tóth Zsuzsanna) és a Convention Budapest Kongresszusi Iroda munkatársainak nagyszerű technikai szervező munkáját.

A konferencia rendezőbizottsága nevében
Dr. Alberth Márta és dr. Szőke Judit

ÚTMUTATÓ A FOGORVOSI SZEMLE SZERZŐI SZÁMÁRA

A *Fogorvosi Szemle* a Magyar Fogorvosok Egyesületének (MFE) hivatalos lapja, a magyar fogorvosok szakmai képzését és továbbképzését kívánja szolgálni a magyar és a nemzetközi fogászati kutatások eredményeinek ismertetésével.

Közlésre elfogad

Összefoglaló referátumokat (a szerkesztőség felkérésére, illetve előzetes egyeztetés alapján), eredeti közleményeket (önálló elméleti vagy klinikai tudományos munkákról), esetismertetéseket betegeken tett megfigyelésekről, valamint közöl szakmai állásfoglalásokat, könyvismertetéseket, tudományos rendezvényekről szóló beszámolókat, és közli az MFE híreit is.

A kéziratokat elektronikus formában rögzítve, elektronikus úton kérjük beküldeni.

E-mail cím: gecse.veronika@dent.semmelweis-univ.hu
Telefonszám: +36/1-266-0244

Az elfogadás feltételei

A szerkesztőséghez beadott közleményhez mellékelni kell a *Nyilatkozatot*, amelyben a szerzők kijelentik, hogy a közléshez hozzájárulnak, és aláírásukkal igazolják, hogy az abban közöltek saját kutatásuk eredményei. A *Nyilatkozatot* a közlemény minden szerzőjének saját aláírásával kell ellátnia. Kérjük csatolni a munkahely(ek) vezetőjének aláírással ellátott engedélyét is. A *Nyilatkozatot* postai úton kell eljuttatni Szerkesztőségünkbe. A *Nyilatkozat* formanyomtatvány letölthető: http://mfe-hda.hu/wp-content/uploads/2016/04/nyilatkozat_kozlesi_engedelyrol.pdf

A kéziratok beérkezése után a szerkesztőség e-mailban visszaigazolást küld a levelező szerzőnek, a kézirathoz rendelt iktatószám feltüntetésével. Ezt követően szakmai és formai értékelésre továbbítjuk a közleményt szaklektorokhoz. A lektori véleményt, ha a közlemény ennek alapján átdolgozást igényel, elektronikus úton visszaküldjük, a szerzőnek. Ez esetben kérjük az átdolgozást mielőbb elvégezni, és a javított szöveget visszaküldeni. A közlemény elfogadásáról a szerkesztőség e-mailben értesíti a levelező szerzőt.

Megjelentetés

A beérkezett írást a lektorálás és a szerkesztés után megjelentetjük a *Fogorvosi Szemle* valamelyik következő lapszámában. Ha több közlemény készül el, mint amennyit egy lapszámában meg tudunk jelentetni, a közlemények beérkezési sorrendje határozza meg a megjelenést, illetve a szerkesztőség dönt a dolgozat másik számban történő elhelyezéséről. A *Fogorvosi Szemle* frissen megjelent lapszámait online, nyílt hozzáféréssel is megjelennek az MFE honlapján: <http://mfe-hda.hu/fszemle/> A lapszámok letöltéséhez ezen az oldalon kell bejelentkezni: <http://issuu.com/mfehda/docs>

Egyéb folyóiratban történő közlés

Más magyar folyóirathoz benyújtott, vagy ott megjelent közleményt a szerkesztőség nem fogad el. Nemzetközi folyóiratban történt közlés nem akadályozza a folyóiratunkban való megjelentetésnek, az előbbi tény azonban a közleményt kísérő levélben közölni kell.

Nemzetközi irányelvek

A kéziratoknak formailag az 1978-ban Vancouverben megtartott konferencia által felállított szabályoknak (Recommendation for the Conduct, Reporting, Editing, and Publication of Scholarly Work in Medical Journals), és azok mindenkor frissítéseinek (http://www.icmje.org/urm_main.html) kell megfelelniük, melyeket a nemzetközi és a hazai vezető folyóiratok jelenleg is megkívánnak. Ezeket az alábbiakban ismertetjük.

Emberi jogok tiszteletben tartása

A kéziratoknak tartalmilag meg kell felelniük a Helsink Deklaráció etikai irányelveinek, amelyeket a World Medical Association határozott meg. A fényképeken, ahol felismerhető lenne, a beteg szemét el kell takarni, tiszteletben tartva a beteg személyiségi jogait.

Formai követelmények

A kéziratokat magyar nyelven kell beküldeni, Word dokumentumként szerkesztve, „Times New Roman” 12-es betűtípussal, 2-es sorközzel, A/4-es formátumban, 80 leütéssel, 25 sorral egy oldalon. Mellékelni kell az ábrajegyzéket, amely a pontos kép- és ábrásorrendet és a képaláírásokat is tartalmazza, illetve a képeket és az ábrákat is.

A küldéssel és a formai követelményekkel kapcsolatos kérdéseiket a gecse.veronika@dent.semmelweis-univ.hu e-mail címen várjuk.

Terjedelem

Összefoglaló referátum esetén 10-12 (irodalmi hivatkozások száma maximálisan 40 db), eredeti közlemény 6-8 (irodalmi hivatkozások száma maximálisan 30 db), kazuisztikánál 4-5 oldal lehetséges (irodalmi hivatkozások száma maximálisan 15 db).

A kézirat elrendezése

Címoldal: A kézirat első oldalának első bekezdésében adja meg a levelező (kapcsolattartó) szerző elérhetőségét: pontos cím, telefon és e-mail cím is. – A következő bekezdésben fel kell sorolni a szerzők munkahelyeit. – Alatta a közlemény címe szerepeljen. – A következő bekezdésben a szerző(k) neve (Dr. feltüntetéssel, de egyéb titulus megjelölése nélkül). – Ha többszerzős a közlemény, és nem azonos a szerzők munkahelye, akkor a név után csillag jelzést (utalást) kell tenni, ami a munkahelyeknél is feltüntetve jelölje azt, ki, hol dolgozik. (Kérjük, hogy a *, **, *** stb. jelzést használja.) A gépelésnél ne használjon sem vastag (bold), sem nagybetűt (verzál)!

Magyar nyelvű összefoglalás: A munkahely(ek), a szerző(k), a cím(ek) felsorolása után következzen a rövid magyar nyelvű összefoglalás (maximum 150 szóban), amely tartalmazza a közlemény lényegét, a vizsgálat célját, anyagát, módszerét, eredményeit (számszerű adatokat), a következtetéseket.

Kulcsszavak: Az összefoglalástól egy üres sorral elválasztva adjon meg 4-5, az írásra jellemző kulcsszót.

Angol nyelvű összefoglalás: A szerzők neve Dr. nélkül, vezetéknev kiírva, utónév kezdőbetűi pont nélkül (pl. Kovács B), a közlemény címe angolul, majd kb. 1 oldalban (200-250 szóban), a magyar nyelvű összefoglaláshoz hasonló szerkezetben, de részletesebben, a közlemény tagolásának megfelelően az absztrakt tartalma oly módon, hogy a nemzetközi nyilvánosságban kutató olvasó ebből megértse a lényegét.

Angol nyelvű kulcsszavak: Az angol összefoglalótól szintén egy üres sorral elválasztva 5-8 szóval adja meg. Kérjük, hogy a nemzetközi nyilvánosság miatt az NLM (National Library of Medicine) MeSH (Medical Subject Headings) rendszerét használják a kulcsszavak megadása során. Részletes információ az NLM MeSH-ről: <http://www.nlm.nih.gov/mesh/meshhome.html>

Az érdemi rész tagolása

Bevezetés: Problémafelvetés, irodalmi előzmények.

Vizsgálati anyag és módszer: Pontos tájékoztatás szükséges, másutt már megjelent módszerekre csupán hivatkozni kell.

Eredmények: Világos és korrekt közlése táblázatok vagy ábrák segítségével.

Megbeszélés: Az eredmények értékelése az irodalmi adatok tükrében, az új megállapítások kiemelése.

A szövegrészben számozással jelölje az ábrák, illetve táblázatok elhelyezését (lásd: *Ábrajegyzék*).

Irodalom

Ebben a részben csak azok a művek szerepelhetnek, amelyekre a közleményben név szerint vagy szögletes zárójelben, számmal utalás történik. A megjelent, valamint a közlésre elfogadott, érvényes DOI számmal rendelkező közlemények szerepelhetnek a referenciákban. Az irodalomjegyzéket az első szerző neve szerint ábécé sorrendben kell megadni arab számokkal történő számozással, külön bekezdésben kezdve az egyes munkákat. Az irodalomjegyzékben hat szerzőig minden szerző nevét ki kell írni, ennél több szerzőt „és mtsai.”-ként kell említeni, angol nyelvű irodalom esetén „et al.” legyen a rövidítés. A folyóiratok nevének rövidítése az NLM folyóirat-katalógus

alapján történik, a szerzők és egyéb adatok a Vancouver-rendszer szerint írandók. A szerzők nevét kapitálchen (kiskapitális), a kötet- és a folyóirat címét minden esetben dőlt (kurzív, italic) betűből kérjük írni. A folyóiratnál a lapszámot nem kell jelölni.

A szerzők utóneve után nem kell pont, felsorolásnál vesszővel választjuk el, az utolsónál kettőspont szerepeljen.

Példák:

Folyóirat

SZABÓ GY., JANKÓ L., CSERE T: A hosszan tartó vizes tárolás hatása a protézis alaplemezyanyag egyes mechanikai tulajdonságaira. *Fogorv Szle* 2000; 239–243.

Könyvfejezet

GERA I: A fogágybetegség. In BÁNÓCZY J., NYÁRASDY I (szerk.): *Preventív fogászat*. Medicina, Budapest, 1999; 121–192. [Ha nem az első kiadás, ennek jelölése: pl. 2. kiad., vagy 3rd ed.]

O'MULANE D: Caries decline in Europe. In STÖSSER L (ed.): *Kariesdynamik und Kariesrisiko*. (3rd ed.) Quintessenz, Berlin, 1998; 10–23.

Könyv

Bánóczy J, Nyárasdy I: *Preventív fogászat*. Medicina, Budapest, 1999; 121–152.

SCULLY C, CAWSON RA: *Medical problem in dentistry*. (2nd ed.) Wright, Bristol, 1993; 25–45.

DOI számmal rendelkező közlemények

YONGYI Y., XUE G., BANGGING H: Phenotypic Heterogeneity in a DFNA20/26 family segregating a novel ACTG1 mutation BMC Genetics BMC series – open, inclusive and trusted 2016 17:33 DOI: 10.1186/s12863-016-03331

Internet

A honlap megjelölése és az adatszerzés dátumának feltüntetése is szükséges.

<http://www.ncbi.nlm.nih.gov/nlmcatalog/journals> (2014.02.12.)

Szóbeli előadásra hivatkozás nem fogadható el, mert ellenőrizhetetlen. Előadással kapcsolatban csak lektorált folyóiratban közölt „*idézhető absztrakt*”-ra lehet hivatkozni.

Táblázatok, ábrák, grafikonok

Táblázatok: Külön fájlban (lehetőség szerint excel vagy word) kell elkészíteni és római számmal felsorolni. Kérjük szerzőinket, hogy a táblázatkészítéshez mindenképpen táblázatkészítő eszközt válasszanak, és kerüljék a „kézi” táblázatkészítést.

Ábrák: Az ábrák száma – a szöveggel arányosan – lehetőleg 6-8-nál ne legyen több! Kérjük, az ábrák számozásánál arab számokat használjanak.

A képek: Lehetőleg külön fájlként kérjük leadni a képeket. (Nehézséget és gyakran minőségromlást okoz a word dokumentumba illesztett kép.) – Lehetőleg TIFF formátumú képet küldjön, kevésbé JPG-t vagy egyebet, mert azok minőségvesztést okoznak. – Fontos, hogy a hasáb-szélesnek szánt kép vízszintesen legalább 1100 pixeles (képpontos) legyen, míg az egész oldal széles képhez már vízszintesen 2750 pixel széles kép szükséges. – Sajnos az internetről letöltött képek jó része JPG, azaz veszteséges tömörítésű kép, továbbá kevés pixelből állnak, így gyakran csak 2-3 cm-es képek nyomtatásához alkalmasak.

Ábrajegyzék: A táblázatok és ábrák számát, sorrendjét, és címét külön word dokumentumban kérjük megadni.

Grafikonok: Az ábráknál ismertetett módon készítsük el, külön fájlban. Lehet excelben vagy wordben készített grafikon is.

A közlemény vége

Köszönetnyilvánítás: a közlemény végén szerepeljen.

Anyagi támogatás: Nyilatkozni akkor is kötelező, ha a közlemény megírása, illetve a kapcsolódó kutatómunka anyagi támogatásban nem részesült.

Szerzői munkamegosztás: Kérjük felsorolni, hogy melyik szerző, mivel járult hozzá a kézirat elkészítéséhez (például hipotézisek kidolgozása, vizsgálat lefolytatása, statisztikai elemzések, kézirat megszüvegezése stb.). A felsorolásban a szerzők monogramjait kérjük feltüntetni. Kérjük továbbá, hogy itt nyilatkozzanak arról is, hogy a cikk végleges változatát valamennyi szerző elolvasta és jóváhagyta.