



# FOGORVOSI SZEMLE

Hungarian Journal of Dentistry

A MAGYAR FOGORVOSOK EGYESÜLETÉNEK (MFE) HIVATALOS LAPJA

Alapította: Dr. Körmöczy Zoltán 1908-ban

115. évfolyam 1. sz. 2022. március

## Felelős szerkesztő:

DR. HERMANN PÉTER

## Szerkesztő:

DR. GERA ISTVÁN

## A szerkesztőbizottság tagjai:

DR. BARÁTH ZOLTÁN, DR. BARABÁS JÓZSEF, DR. BORBÉLY JUDIT,  
DR. DIVINYI TAMÁS, DR. DOBÓ NAGY CSABA, DR. DÓRI FERENC,  
DR. FAZEKAS ANDRÁS, DR. FRÁTER MÁRK, DR. GERBER GÁBOR,  
DR. HEGEDŰS CSABA, DR. KIVOVICS PÉTER, DR. KOCSIS S. GÁBOR,  
DR. MÁRTON KRISZTINA, DR. NAGY ÁKOS KÁROLY, DR. NAGY KATALIN,  
DR. NÉMETH ZSOLT, DR. PIFFKÓ JÓZSEF, DR. RADNAI MÁRTA,  
DR. RÓZSA NOÉMI, DR. SCULEAN ANTON, DR. SEGATTO EMIL,  
DR. SPIELMAN ANDREW, DR. SZALMA JÓZSEF, DR. TARJÁN ILDIKÓ,  
DR. TÓTH ZSUZSANNA, DR. VÁG JÁNOS, DR. VÁGÓ PÉTER,  
DR. VARGA GÁBOR, DR. WINDISCH PÉTER, DR. ZELLES TIVADAR

## Kiadó:

MAGYAR FOGORVOSOK EGYESÜLETE  
6720 Szeged, Vár u. 7. I/3.  
Felelős kiadó: DR. NAGY KATALIN

## Szerkesztőség:

1088 Budapest, Szentkirályi u. 47.  
Tel.: +36-1-4591500 /59220 m.

## Online elérhetőség:

A Fogorvosi Szemle korábbi számai,  
az „Útmutató a Fogorvosi Szemle szerzői számára”  
és a „Fogorvosi Szemle szerzői jogi nyilatkozata” megtalálhatók:  
<https://ojs3.mtak.hu/index.php/fogorv-szemle/issue/view/533>

Index: 25 292 ISSN 2498-8170 (online)

## TARTALOM

### Tematikus melléklet • Thematic section

*A magyar nyelv a fogorvostudományban határainkon innen és túl*

Előszó a Fogorvosi Szemle tematikus mellékletéhez. 2

KÖBOR ANDRÁS

Adalékok a magyar fogászati (fogorvosi) ellátás  
és oktatás történetéhez XVIII. századtól a XX. századig 3

DR. MATEKOVITS GYÖRGY, DR. SZÉKELY MELINDA

Háromnyelvű fogorvosi szakszótár 8

DR. SZÉKELY MELINDA, DR. MATEKOVITS GYÖRGY

A magyar nyelv használata a romániai fogorvosi oktatásban 11

### Eredeti cikk • Original article

DR. HECKENAST LILI, DR. NEMES BÁLINT, DR. JUHÁSZ FANNI,

DR. DÉRI KATALIN, DR. RÓZSA NOÉMI  
Módosított Alt-RAMEC technika rövid távú  
hatékonyságának vizsgálata a retromaxília kezelésében 14

### Esetismertetés • Case report

DR. SOMOGYI ANDREA, DR. HERMANN PÉTER, DR. KIVOVICS PÉTER

Acromegaliás páciens teljes foghiányának ellátása  
részlegesen egyéni értékű artikulátorban készült  
teljes lemezes fogpótlással. *Esetismertetés* 21

DR. PALASZKÓ DÉNES, DR. KÖNIG JÁNOS, DR. BORBÉLY JUDIT,

DR. HERMANN PÉTER, DR. KÖRMENDI SZANDRA  
Digitális munkafolyamatok teljes alsó és felső  
akrilát alaplemez fogpótlás készítésekor 29

DR. SEEREINER TAMÁS, DR. KIVOVICS MÁRTON

Statikus navigáció segítségével beültetett implantátumokon  
elhorgonyozott, felső egész fogívré kiterjedő rögzített fogpótlás  
és alsó kombinált fogpótlás készítése. *Esetismertetés* 37

DR. GALLATZ KATALIN, DR. KIVOVICS PÉTER, DR. NÉMETH ORSOLYA

Kétoldali ajak- és szájpadhasadékkal rendelkező páciens  
protetikai ellátása CAD/CAM technológiával kivitelezett  
rögzített fogpótlással. *Esetismertetés* 45

### Hírek • News

World Oral Health Day 2022. *Tegyünk Együtt*  
2022 márciusában az egészséges mosolyért! 53

MFE közgyűlési meghívó 54

Tagdíjbefizetés 55

A Fogorvosi Szemle a magyar nyelvű írásbeliség gyarapításáért,  
a kultúrák közvetítéséért és ösztönzéséért.

*Díjátadó és köszöntés, 2022. február 15.* 56

Symposium Szeged. *Perspektívák a Paro-Implantológiában*

és a *Komprehenzív Fogászatban* 58

Könyvismertető. *Fogászati páciensek ellátását befolyásoló*  
*állapotok és betegségek* 60

Tájékoztató szakirányú továbbképzési szakjainkról 61

### Megemlékezés • Necrology

Laskin professzorra emlékezünk. 1924–2021 62

## Kiemelt pártolók:

- Philips Magyarország Kft.
- Procter & Gamble Magyarország (Oral-B)
- Johnson & Johnson Kft.

PHILIPS  
sonicare

Oral-B

Johnson & Johnson

# TEMATIKUS MELLÉKLET

## A magyar nyelv a fogorvostudományban határainkon innen és túl

### TARTALOM

Előszó a Fogorvosi Szemle tematikus mellékletéhez „A magyar nyelv a fogorvostudományban határainkon innen és túl”	2
KÓBOR ANDRÁS Adalékok a magyar fogászati (fogorvosi) ellátás és oktatás történetéhez XVIII. századtól a XX. századig	3
DR. MATEKOVITS GYÖRGY, DR. SZÉKELY MELINDA Háromnyelvű fogorvosi szakszótár	8
DR. SZÉKELY MELINDA, DR. MATEKOVITS GYÖRGY A magyar nyelv használata a romániai fogorvosi oktatásban	11

### Előszó

#### a Fogorvosi Szemle tematikus mellékletéhez

A Fogorvosi Szemle 114 éve közöl cikkeket magyar nyelven a fogorvostudomány aktuális kérdéseiről, a fogászat különböző szakterületein elért eredményekről, valamint tájékoztatja a fogorvosokat a szakmát érintő eseményekről és rendezvényekről. Jelenleg a folyóirat láthatóságát, a magyar fogorvostudomány közvetítését Magyarországon és a határokon túl, elősegíti az Emberi Erőforrások Minisztériuma és a Petőfi Kulturális Ügynökség FIT-SN-2021 kódszámú pályázata. A Fogorvosi Szemle működésének támogatása, a magyar nyelvű írásbeliség gyarapítása és a kultúráközvetítés ösztönzése témájában elnyert pályázat tette lehetővé e tematikus melléklet megjelenését. Megtisztelő felkérést jelentett a szerzők számára a magyar nyelv és a fogorvostudomány témájának feldolgozása, valamint az együttműködés a hosszú évek óta fennálló jó kapcsolatra építve, mely tovább fejlődött a budapesti, temesvári és marosvásárhelyi egyetemek fogorvostudományi karainak oktatói között.

A tematikus mellékletbe foglalt írások bemutatják a magyar fogászati ellátás kezdeteit, az évszázadok so-

rán összefonódó és határokon átívelő magyar tannyelvű fogorvostudományi oktatást, valamint egy háromnyelvű fogorvosi szakszótár történetét. Ez utóbbi történet nem ért véget a cikk megírásával, hanem folytatódott 2022. február 15-én, amikor a Fogorvosi Szemle ünnepélyes szerkesztőbizottsági ülése alkalmával a Magyar–Román–Angol fogorvosi szakszótár nagyon szíves fogadtatásban részesült, ami bizonyította, hogy a könyveknek valóban megvan a maguk sorsa. Határon túli magyar szerkesztőbizottsági tagokként határtalan örömben volt részünk, szakmai életünk kiteljesedett, amiért örök hálával és köszönettel tartozunk volt tanárainknak, példaképeinknek, kollégáinknak és tanítványainknak.

Sokaknak tartozunk hálával, amiért ez a tematikus melléklet elkészülhetett. Köszönet illeti mindenekelőtt Dr. Nagy Katalin egyetemi tanárt, a Magyar Fogorvosok Egyesületének elnökét, valamint Dr. Hermann Péter egyetemi tanárt, a Fogorvosi Szemle főszerkesztőjét megtisztelő bizalmukért és támogatásukért. Köszönetet mondunk Csenki-Bózsó Rékának és Gecse Veronikának önzetlen segítségükért.



Semmelweis Egyetem Fogpótlástani Klinika, Budapest

## Adalékok a magyar fogászati (fogorvosi) ellátás és oktatás történetéhez XVIII. századtól a XX. századig

KÓBOR ANDRÁS

A korai középkor *kolostori medicina* nyújtotta sebészi, fogászati ellátását – egyházi tiltást követően – felváltotta a borbélyok által biztosított szolgáltatás.

A borbélyok *céhek*be szerveződve látták el betegeiket.

A kereskedelmi gócpontokban kialakult falvak, városok mellett a borbélyok vándorlásaik közben vásárokon is távolítottak el fogakat.

A vidéki lakosság körében más foglalkozást űzők (pl. füvesasszonyok, olajárusok) is részt vettek a fájdalom csillapításában, a gyulladások csökkentésében.

A XIII. századtól kezdődően a sebészet oktatását világi iskolák vették át (Párizs), ezzel megalapozva a *skolasztikus medicina* ezen ágát is.

Hazánkban az egyetemi sebész-, majd a fogászmesteri képzés a nagyszombati, majd Budára, illetve Pestre költöző egyetemen valósult meg.

Ezt követően uralkodói rendelet tiltotta meg a borbélyok sebészi-fogászati tevékenységét.

Magyarországon még sokáig a vándor sebészek, fogászok látták el a vidéki lakosságot, míg a XIX. század közepén sor nem került a fogászat egyetemi oktatására, fogszakorvosok képzésére.

**Kulcsszavak:** kolostori medicina, borbélyok, sebészek, céhek, skolasztikus medicina, egyetemi képzés

### Európai körkép

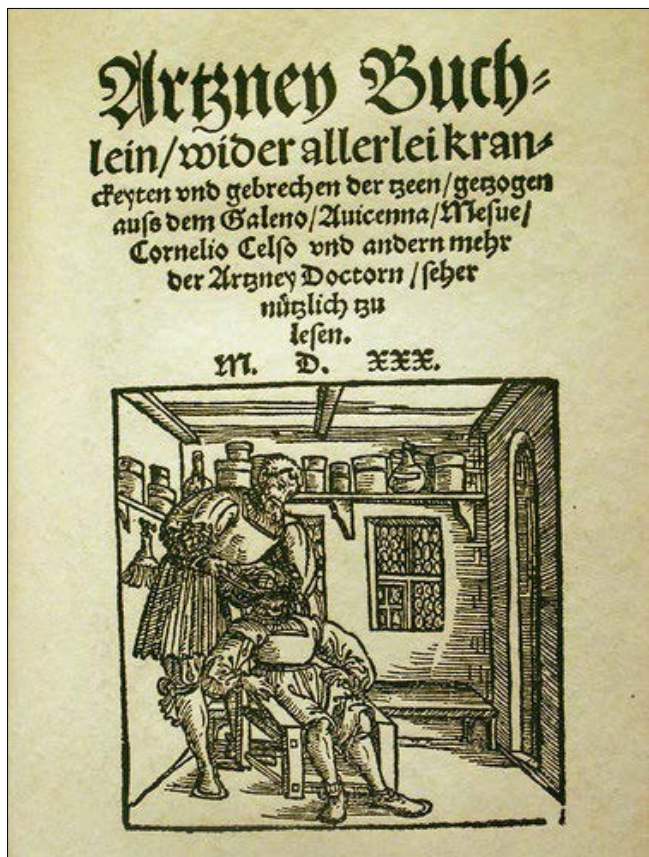
A középkori Európa lakosságának jelentős része semmilyen fogászati ellátásban sem részesült. A kereskedelmi gócpontokban kialakuló falvak, városok polgárai az egyház által alapított kolostorokban kereshették problémáikra a megoldást. A tapasztalati úton megszerzett tudás, mely elsősorban a fájdalom csökkentésére irányult egy idő után írásos formában is rögzítésre került (főként a görög, majd az arab orvosok műveinek latinra fordítása révén), s így a tudás alapú betegellátás alapjául szolgált. Az írott forrásanyagra a latinul tudó szerzetesek támaszkodhattak. Az első összefoglaló, fogászattal foglalkozó, nyomtatásban megjelent mű 1530-ban látott napvilágot *Artzey Büchlein* címen [12]. (1. kép)

A szájhygiényokból, az egyházi művekből, a latinra fordított archaikus irodalomból merített ismeretek alapján az első ismert, fogbetegségeket is gyógyító csoport a szerzetesrendek (elsőként a Monte Cassinóban 529-ben alapított Szt. Benedek-rend, a bencések, akik Magyarországon 996-ban Pannonhalmán, 1015-ben Bakonybélén és 1018-ban Pécsváradon alapítottak monostorokat) tagjaiból került ki [9, 10, 20]. Ezért ezt az időszakot kolostori medicina néven említjük. *Alcuin* (735–804) javaslatára a monostori iskolákban tanítani kezdték az orvostudományt is. A híres sankt-galleni apát-ságban külön kórházépület és orvosi rendelő, valamint

gyógyszerraktár létesítését tervezték [17]. Ebben az időben a gyógyítás elsődleges eszközei a gyógyfüvekből kinyert hatóanyagok (forrázatok, kenőcsök) voltak [6, 7]. Ezek hatástalansága esetén került sor a fog eltávolítására (fogvonás). A fogmegtartó kezelések ez idő tájt még nem terjedtek el, bár az arab irodalomban különféle „töméseket” is megemlítenek. (cauterizációt követő gyanta, szegfűszegolajjal átitatott gyapotgombóc, sőt *Ibn Masawaihn*ál a VIII. században már aranytömésről is említést találunk).

A szerzetesrendek sebészi-fogászati tevékenységének az 1130-at követő pápai zsinatokon (clermonti, tours-i, lateráni, budai) kiadott utasítások vetettek véget, amelyek megtiltották egyházi személyeknek a véres beavatkozásokat. A fogellátásban ekkor a szerepet a céhekbe tömörült világi személyek, a borbélyok vették át. Az első borbély céh 1310-ben alakult Párizsban, míg az első magyarországi borbély céhek csak jóval később jöttek létre, először erdélyi szász városokban 1550 körül. Ezt követően 1557-ben Kassán, 1568-ban Kolozsváron, 1557-ben Tokajban, míg 1583-ban a Debrecenben alapítottak borbély-sebész céheket. A céhek működési területükön monopolhelyzetet teremtettek, csak a céh tagjai voltak jogosultak az adott tevékenységre. A különböző sebészi beavatkozásokhoz szükséges ismereteket a céhen belül a céhlegények 3–5 éves intervallum alatt saját

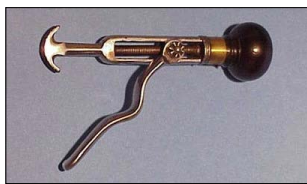




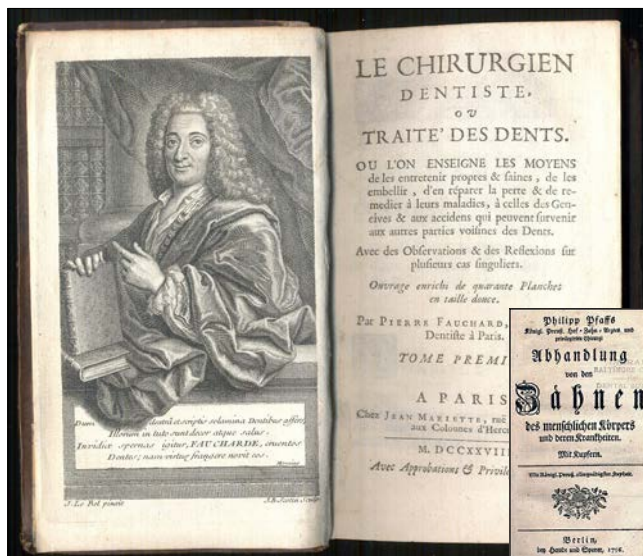
1. kép: Artzey Büchlein 1530.

tították el, Ezt követően 3 éves szakmai vándorúton vettek részt (ez idő alatt már szakterületüknek megfelelő beavatkozásokat is végeztek, pl. fogvonás), majd vizsga letétele után váltak a testület teljes jogú tagjává. [2] A borbély-sebészek lakóhelyükről eltávolodva vidéken is elláttak orvosi és fogászati tevékenységet, leginkább vásárokon, de bejutottak nemesi udvarházakba is. A borbély-sebész céhek egyes tagjai a borbélyással felhagyva a sebek ellátására specializálódtak, nevük seb-orvos, *Wundarzt*. (2–3. kép)

Az egyházi egyetemokről kikerült, a céhen belüli sebészeti oktatás mellett a képzés megjelent a világi egyetemek orvosképzési programjában is. Erre először Párizsban a College de St. Come-ban került sor, mely később beolvadt a párizsi egyetembe, ahol 1699-től a fogászat már önálló tárgyként szerepelt. Ettől a kortól beszélünk skolasztikus medicináról. Emellett a kor híres sebészei könyveikben már önálló fejezetet szenteltek a fogászatnak. Így 1564-ben *Ambroise Paré* írt fogászati



2–3. kép: régi fogeltávolító műszerek (fogkulcs, pelikán)



4–5. kép: Pierre Fouchard és Philip Pfaff könyvei

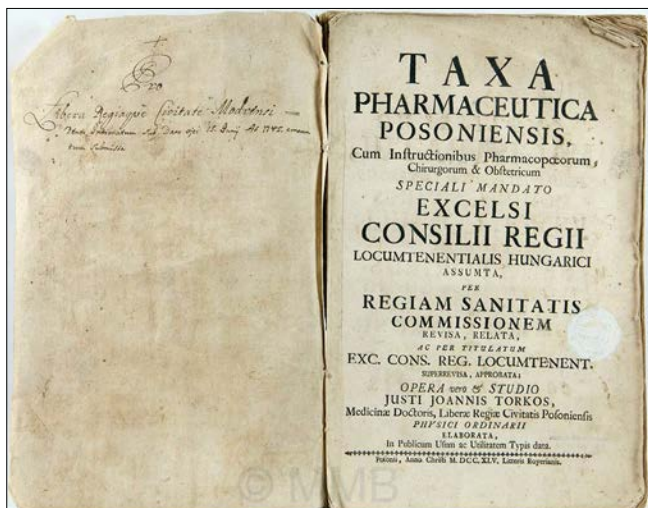
ismeretanyagot érintő könyvet (*Dix livres de la chirurgie*). A fogászat önálló tudományterületté válását jelzik azon a szakkönyvek, melyek 1728-ban *Pierre Fauchard* (*Le chirurgien dentiste*), majd 1756-ban *Philip Pfaff* (*Abhandlung von der Zähnen des menschlichen Körper*) tollából jelentek meg (4–5. kép)

### Magyarországi helyzet

Ami hazánk középkori fogászati ellátását illeti, a források meglehetősen hiányosak, leginkább Pest-Buda ellátottságáról kapunk adatokat. Buda török megszállása (1541–1685) előtti korból az 1403-tól 1490-ig vezetett *Buda város jegyzőkönyvében* csupán 1475-ben történik bejegyzés bizonyos *Miklós borbélyról*. A bővebb adatok csupán 1687 után jelennek meg. 1687-ben három sebészről, 1692-ben két borbélyról (*Fink János, Fogarasi Borbély Mihály*) esik említés. Borbély cégbe történő szerveződésre először 1722-ben a budai német borbélyok, majd 1745-ben a magyar pesti borbélyok vállalkoztak. [3, 5, 14] A borbély céhek tevékenységének országos egységesítését szolgálta az 1745-ben Pozsonyban kiadott *Torkos J. J.* által szerkesztett *Taxa Pharmaceutica Posoniensis*, (6. kép) melynek betartása a helyhatóságok feladata volt [1, 20].

A vidéki lakosság ellátottságáról igen szegényes információval rendelkezünk. A zsellérsorban élő falusi lakosoknak sem pénze, sem indítatása sem volt borbélyhoz vagy sebészhez fordulni. Ehelyett az empirikus népi gyógymódokat választotta, melynek alapját a természetben található gyógyfüvek, illetve különböző kémiai anyagok adták [13]. Az olvasni tudó egyházi személyeket az ún. füveskönyvekben leírtak segítették eligazodni, így ők adhattak tanácsot a hozzájuk forduló falusiaknak. A fogászati ellátás (rossz fogak és gyökerek eltávolítása) időszakosan, vásárokon zajlott, ahol vándorsebészek és vándorborbélyok mellett mindenmű képzettség nélküli kontárok távolították el a fájó, be-





6. kép: Taxa Pharmaceutica Posoniensis

teg fogakat. Ezek a „beavatkozások” fájdalomcsillapítás nélkül, a higiénés követelmények teljes hiányában történtek, melynek számos esetben szepszis lett az eredménye (gondoljunk csak II. Rákóczy Ferenc elhagyott feleségének franciaországi halálára). A vándor kuruzslók mellett fogeltávolítást más foglalkozást űzők – így pl. olejkárok, herniotonusok, hóhérok, sőt kovácsok – is végeztek (7–8. kép). A vándor fogeltávolítók neve *dentifrangibuli* volt. [11, 15]



7–8. kép

A skolasztikus medicina magyarországi történetében gyökeres változást hozott, amikor az 1635-ben alapított Nagyszombati Egyetem 1769-ben orvosi karral egészült ki. Az itt folyó sebészi képzés következményeként az országban megszorodott az anatómiai-sebészi ismeretekkel, így a fogeltávolítással foglalkozók száma. Az így képzett sebészek a *magister chirurgiae* címet viselhették.

A sebészek mellett a Budára, majd Pestre költözött egyetemen 1799-ben megindult a specializált fogász-mesteri képzés is. Az első magyar oklevelet szerzett *magister artis dentariae* 1800-ban *Löffler Jakob*, majd 1802-ben *Johann Mayer* volt. Ne feledjük, hogy ebben az időben a főváros lakosságának jelentős része még német ajkú volt. Az egyetemen 1799 és 1895 közt 70 fogász-mesteri diplomát adtak ki. A város fejlődését mutatja, hogy Bécsben végzett fogász-mesterek is áttelepültek (néha csak rövidebb időre), köztük *Johann* és *Karl Meyer*, *Johann Aschner*, *Jakob Christ*, *Borgio Salvatore* és *Seckel Heym*. [5]

A vidék sebészi ellátásában – s ezzel egyidejűleg a fogászati ellátásban is – jelentős eredményeket hoztak azok a királyi rendeletek, melyek alapján a helyhatóságok 1752-ben, majd 1768-ban elrendelték a megyékben, illetve a szabad királyi városokban orvosok alkalmazását. Az erdélyi területeken erre csak 1774-ben került sor. Az 1770-es *Generale Normativum in Re Sanitate* rendelet, mely a Monarchia alapvető egészségügyi szabályozása volt, tétélesen meghatározta a sebészek



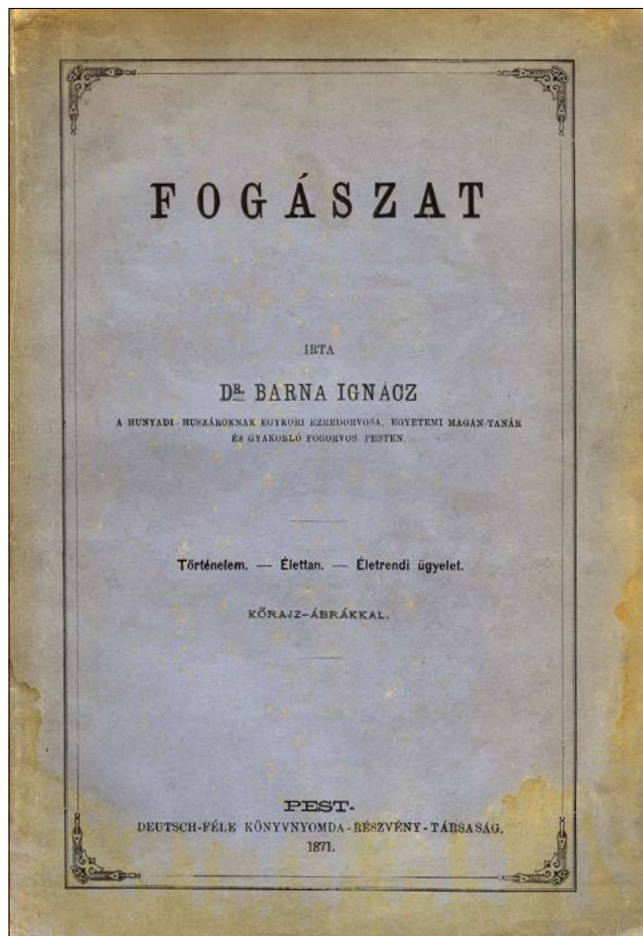
tevékenységi körét is. Itt említendő meg, hogy 1773-ban Bécsben orvosdoktori oklevelet szerző, majd Nagybányán letelepedő *Rácz Sámuel* az uralkodó a borbélyok tanításával bízta meg. A nagyszombati egyetem orvosi karára kerülve 1774-ben kiadta *Borbélyi tanítások* című művét, melyben az anatómia mellett életani, patológiai, sebészi ismereteket találunk.

Az állami központosított képzés következtében megszaporodtak a sebészi, illetve fogászmesteri végzettségűek, s ezért Mária Terézia 1778-as rendeletében betiltotta a borbély céhek sebészi tevékenységét (ezt megelőzően már 1742-ben elvette tőlük a belbetegségek gyógyításának jogát). Érdekes módon két tevékenységet – a fogeltávolítást és a köpölyözést – továbbra is megengedte számukra, melynek magyarázata a szakemberhiány volt. Az ellenőrzés hiányosságai miatt azonban a rendelet végrehajtása a vidéki Magyarországon szinte lehetetlen volt. Ezen fogbetegellátásból kitiltott céhbéliek szerepét vették át mintegy fél évszázaddal később azok a fogművesek-fogtechnikusok, kik a nagyobb bevétel érdekében szintén tiltott területre, a szájban történő kezelésekre szánták el magukat.

Erdélyben a sebészképzés a Báthory-egyetemen indult meg 1775-ben. A jezsuiták egyetemről történő kivonulását (a szerzetesrendet 1773-ban feloszlatták) követően 1786-tól egészen 1872-ig (a királyi magyar Ferenc József Tudományegyetem megalakulásáig) a kolozsvári Orvos-Sebész Tanintézetben zajlott a sebészek képzése. Az erdélyi területek fogászati ellátásában még városi szinten is jelentős szerepet töltöttek be azon „vándor” fogászmesterek, kik az év egy meghatározott időszakában (tavasz, ősz) gyógyító körútjaikon kezelték a rászoruló, főleg a fizetőképes polgári lakosságot, nem kis bevételre szert téve. Ilyen volt *bikafalvi Máthé Domonkos* (1839–1889) és testvére, *Dénes*. (1844–1883) is. Előbbi nevéhez fűződik egy a laikusok számára 1876-ban kiadott könyvecske, melynek címe: *A fogak és a száj ápolásáról* (Franklin Nyomda) [16].

A XIX. század közepére – a Pest-Budán tevékenykedő nevesebb fogászok körében – felmerült a fogászatnak mint önálló tudományterületnek egyetemen belüli oktatása. Ennek első kísérlete *Turnovszky Frigyes* orvosfogorvos nevéhez fűződik, de kérvényét 1841-ben az egyetem elutasította. 1844-ben *Nedelko Demeter* már sikerrel járt, s így ő lett az első fogászatot tanító orvosdoktor a pesti egyetemen. [4] Őt követte 1866-ban *Barna Ignác*, kinek nevéhez fűződik az első magyar nyelvű tankönyv megjelenése 1871-ben *Fogászat* (9. kép) címen. *Nedelko* halálát (1882) követően a tárgy oktatása 1890-ig szünetelt, amikor is *Árkövy József* és *Iszlai József* kezdeményezésére létrejön a *Fogászati Intézet*. Az Intézetből fejlődik ki az egyetem első, önálló fogászati tanintézete, az 1909-ben átadott Stomatológiai Klinika. [5, 18, 19]

A pesti magyar királyi Pázmány Péter Tudományegyetem mellett szintén 1890-ben indult meg a fogászat önálló oktatása a kolozsvári Ferenc József Tudományegyetemen is. Ennek előadója *Vajna Vilmos* volt. Az érdeklődés hiánya miatt azonban az oktatás 1894-ben



9. kép: Barna Ignác könyve

befejeződik, s csupán 1896-ban indul újra, *Rudas Gerő* és *Höncz Kálmán* vezetésével, s tart egészen a trianoni döntésig. [8, 18]

Az egyetemi képzések megindulását követő időszak már egy másik kor története, melynek kiterjedt irodalma már a XX. sz. történetéhez tartozik.

#### Irodalom

- BLÁZY Á: Adatok a Taxa Pharmaceutica Posoniensisről. *Gyógyszerészet* 1965; 9 (12), 474–477.
- FORRAI J: *Az európai fogászat fejlődése a vándor borbélyiságtól a fogász mesterségig, különös tekintettel a 18. századra.* Doktori disszertáció. Semmelweis Egyetem Közegészségügyi Intézet, Budapest, 2009.
- FORRAI J: *A magyar fogtudomány kezdete.* Neumann Kft., Budapest, 2004. <https://mek.oszk.hu/05200/05209>
- HUSZÁR GY: Mozaikok a magyar fogászat múltjából. *Fogorv Szle* 1948; 41, 239–245.
- HUSZÁR GY: *A magyar fogászat története.* Országos Orvostörténeti Könyvtár, Budapest, 1965.
- KAÁN M: A népi foggyógyítás története, A fogfájás gyógyítása. *Magyar Fogorvos* 2009; 102, 46–49.
- KAÁN M: *Foggyógyítás magyar hagyományai a források és a szakirodalom tükrében.* Doktori disszertáció. ELTE Bölcsész tudományi Kar 2012; 80–96, 104–137.

8. KAPRONCZAI K: Vajna Vilmos. *Orvosi Hetilap* 115, 3003–3004, 1974
9. KAPRONCZAY K: A kolostori medicina. *Lege Artis Medicinae* 1992; vol. 2, No. 12, 1196–1197.
10. KISS A: Gyógyítás a középkori európai szerzetesrendekben. *Orvosi Hetilap* 2008; 149, (48), 2293–2297. <https://doi.org/10.1556/oh.2008.ho2210>
11. KÓBOR A, FORRAI J: A fogorvosképzés magyarországi fejlődésének története. Történelmi előzmények a középkortól a II. világháború befejezéséig. In: *50 éves a Semmelweis Egyetem Fogorvostudományi Kara*, 15–30, SE FOK Budapest, 2005.
12. KÓBOR A: A világ első nyomtatásban megjelent fogászati könyve. *Fogorv Szle* 2010; 103, 125–129.
13. KÓBOR A: Fitoterápia a XI. századi fogászatban. *Magyar Fogorvos* 2010; 19, 97–101.
14. KÓBOR A: Borbélyok, sebészek, fogművesek, fogászok. A fogászat fejlődése Magyarországon 1556–1914. *Magyar Fogorvos* 2018; 26, 40–45.
15. MAGYARY-KOSSA Gy: *Magyar orvosi emlékek I–IV*. Magyar Orvosi Könyvkiadó Társulat Budapest, 1929–1931.
16. PÉTER M: Neves székelyföldi orvosok élete és tevékenysége. *Kaleidoscope* 2013; vol. 4, No. 3.
17. PUSKELY M: Adalékok a szerzetesi orvoslás történetéből. [http://acta.bibl.u-szeged.hu/2978/1/historica\\_124\\_003-022.pdf](http://acta.bibl.u-szeged.hu/2978/1/historica_124_003-022.pdf)
18. SALAMON H: *A stomatológia tanításának története Magyarországon*. Árpád Könyvkiadó [S. l.], 1906; 231–247.
19. SALAMON H: *A magyar stomatológia (fogászat) története*. Magyar Fogorvosok Országos Egyesülete Budapest, 1942.
20. SCHULTHEISZ E: A kolostori medicina és a természettudományok alakulása a középkorban. In: *Fejezetek az orvosi művelődés történetéből*. Magyar Tudománytörténeti Intézet Piliscsaba, 2006; 21–32.
21. SIMON K: *Sebészet és sebészek Magyarországon (1686–1848)*. Doktori disszertáció. ELTE Bölcsészettudományi Kar [Budapest], 2011.

KÓBOR A

### Additions to the history of Hungarian dental care and education from the 18th century to the 20th century

After the church ban, the surgical and dental care provided by the monastic medicine of the early Middle Ages was replaced by the service of the barbers, who traditionally worked as a barber-surgeons. After organising into the guilds formed in commercial hubs, the barbers managed patient care on the outskirts of villages and cities. In addition, marketplaces were used to remove teeth by the wandering barbers. Among the rural population, other professionals (herb-women, oil sellers) were participating in pain relief and inflammation reduction. From the 13th century, the teaching of surgery was taken over by the secular schools (Paris), thus establishing a branch of scholastic medicine. In Hungary, the university training for the surgeons, and thereafter, the dentists started at the University of Trnava, (Nagyszombat), and later, moved to Buda and Pest. Subsequently, a royal decree banned surgical and dental activities of barbers. For a long time, in Hungary, until the start of the university education in dentistry and training for dental doctors in the middle of the 19th century, it were wanderer surgeons and dentists who provided patient care to the population of the countryside.

**Keywords:** monastic medicine, barbers, surgeons, guilds, scholastic medicine, university training

Fogorvostudományi Kar, Temesvári Victor Babeş Orvosi és Gyógyszerészeti Egyetem, Temesvár, Románia\*  
Fogorvostudományi Kar, Marosvásárhelyi „George Emil Palade”  
Orvosi, Gyógyszerészeti, Tudomány és Technológiai Egyetem, Marosvásárhely, Románia\*\*

## Háromnyelvű fogorvosi szakszótár

DR. MATEKOVITS GYÖRGY\*, DR. SZÉKELY MELINDA\*\*

Habent sua fata libelli  
(Terentius)

Az anyanyelvükön tanuló fogorvostan-hallgatók, diplomájuk kézhezvétele után, az összes további megmérettetésüket – rezidens-, szakorvos- és főorvosi vizsga – román nyelven kell teljesítsék. A fiatal diplomások rengeteg román kifejezést nem ismernek, amit a gyakorlatok során használtak, és rendszerint tükörfordítást alkalmaznak, amiből gyakran értelmetlen, sőt néha humoros mondatok kerekednek ki. Ennek a megalázó helyzetnek a megoldására elkészítettük a szakirodalom első, háromnyelvű, Magyar–Román–Angol Fogorvosi Szakszótárát, amely 13550 címszóból áll. Szótárunk a Scientia Kiadó gondozásában jelent meg Kolozsváron 2003-ban. Három újrakiadást élt meg, és több mint ezer példány talált olvasóra. Az érdeklődők között, a magyar fogorvostan-hallgatók mellett, román és angol nyelven tanuló medikusok is voltak. Bizonyíték a régi bölcsességre, miszerint a könyveknek megvan a maguk sorsa...

*Kulcsszavak:* fogorvosi szótár, szakinformáció három nyelven, Erdélyi Magyar Fogorvosi Felsőoktatás.

Kérem, engedjék meg, hogy gondolataimat egy személyes történéssel vezessem fel. 1998 kora ősze lehetett, amikor a Marosvásárhelyi Orvosi és Gyógyszerészeti Egyetem /MOGYE/ évnnyitóján Bocskay professzor úr meghívott egy előadásra. Ma is emlékszem, a meghívás a román dékán külön kérése volt. Tesztelni akarta azt a „másik világból jött” temesvári kollégát, akihez az ikonikus professzor annyira ragaszkodott. Az értekezést „természetesen” román nyelven „illett” tartanom, egy román dékán, 30 magyar és 30 román diák előtt. Lévén hogy a Temesvári Fogorvostudományi Egyetemen több mint 20 éve román nyelven oktattam, a „bemutakozás” hibátlanul sikerült. A dékán, dicsérő szavak kíséretében, állandó meghívott tanárnak kért fel. A 6. évfolyamon magyar nyelven adtam elő az orális rehabilitációt és a rák megelőző állapotokat. A vendégtanárkodást elég nehézkesen kiviteleztem, hétvégeken hol vonattal, hol kocsival tettem meg a kb. 700 km-t. Ezzel megoldódott egy tantárgy anyanyelvű elsajátítása, és ez volt a lényeg. Az egyik ilyen „maratoni”, háromórás tanítás után Bocskay professzor Úr meghívott ebédre egy kínai vendéglőbe. Sokat beszélgettünk, szó szót követett, amikor arra lettem figyelmes, hogy azt taglalja, mennyire nehéz a soruk államvizsga után a magyar végzősöknek. Az anyanyelvükön tanuló egyetemisták, diplomájuk kézhezvétele után, az összes további megmérettetésüket – rezidens-,

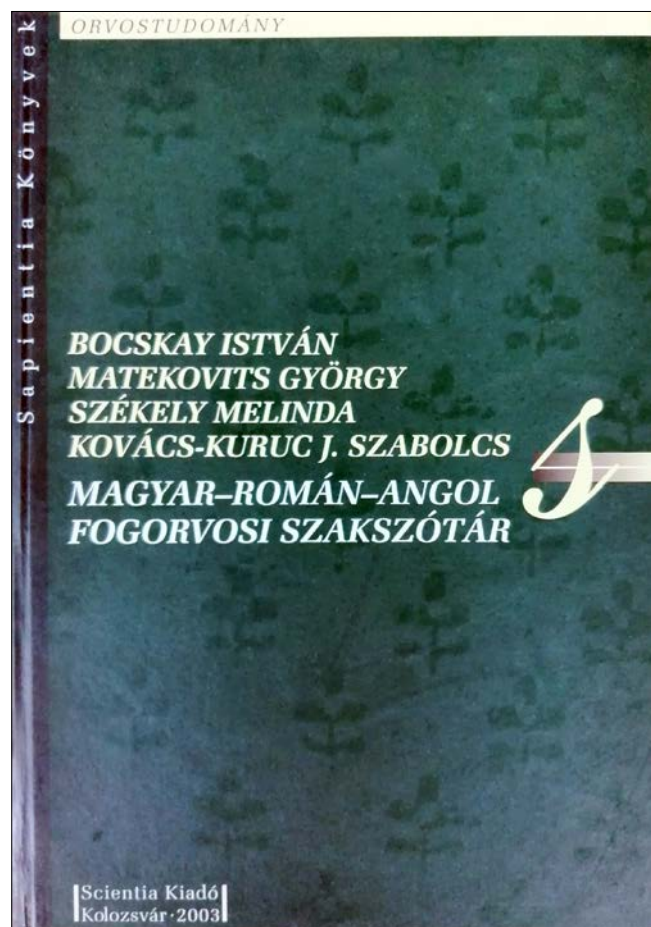
szakorvos-, főorvosi vizsga – román nyelven kell teljesítsék, ráadásul akkoriban még Bukarestben. Szegény fiatal diplomások rengeteg román kifejezést nem ismernek, rendszerint tükörfordítást alkalmaznak, amiből esetenként értelmetlen, sőt nemegyszer humoros mondatok kerekednek ki. A Tanár Úr felhozott egy példát, amikor az egyik diákja a vállas fogcsiszolást lépcsős csiszolásnak nevezte, ugyanis románul így nevezik ezt a preparációt. Ezt a több évtizedes kétnyelvűségi káoszt kéne rendbe hozni valahogy, érvelt a nagy tapasztalatú, általam végtelenül tisztelt kolléga. Számára a volt diákjainak szakmai utóélete erkölcsi elkötelezettséget jelentett. Összedugtuk a fejünket, különféle variációkat gondoltunk végig, de nem jutottunk kézzelfogható, gyakorlati megoldásra.

Itthon, Temesváron a kérdés nem hagyott nyugodni, és egy szerencsés szép napon szemem elé került a könyvtáram egyik gyöngyszeme: Prof. Dr. Gera István angol–magyar fogorvosi szótára. Egy szempillantás alatt megszületett az ötlet, amit napokig forgattam, csiszolgattam a fejemben. El kellene készíteni egy alapos, a fogorvoslás legszélesebb spektrumát átfogó magyar–román–angol fogorvosi szakszótárát. Érvelésül szolgált az az alapvető igazság, hogy Románia tizenegy orvosi egyetemének fogorvosi karain számos magyar ajkú hallgató



tanulja a hivatását román nyelven. Illendő, fontos és a nemzeti alázat egyik alapvető jelzője, hogy magyarul, anyanyelvükön is ismerjék és elsajátítsák a legismertebb orvosi szakkifejezéseket, hogy ne vesszenek el a román és/vagy angol szakkifejezések útvesztőjében.

Első lépésben egy profi csapatot kellett összekovácsolnom. Pro primo választásom Dr. Székely Melindára esett, lévén hogy ismertem lelkiismeretes munkatársát, igényességét a magyar nyelv iránt és nem utolsósorban fogorvosi szaknyelvi tudását. Másik csapattársam, Dr. Kovács-Kurucz Szabolcs, volt diákom, aki doktorandusz (PhD hallgató) lett Marosvásárhelyen, és fiatal medikus létére 15 tudományos dolgozata volt már. Miután kidolgoztunk egy munkatervet, nekiálltunk a nehezének. Közel két év alatt készült el a 13550 címszóból álló kötet. A magyar–román szakszavakat Bocskay Tanár Úr ellenőrizte, korrigálta, a román–angolt egy temesvári egyetemi oktató, Antuza Genescu felügyelte. Az impozáns méretűre duzzadt kötet szaklektorálását Európa két igen neves professzora – Prof. Dr. Emerita Bánóczy Jolán, a budapesti Semmelweis Egyetem nyugalmazott tanára és Prof. Dr. Anton Sculean, a mainzi (Németország) egyetem tanára – vállalta és látta el kézjeggyel. A hiánypótló, és a maga nemében első, háromnyelvű fogorvosi szakszótár a kolozsvári Scientia Kiadó gondozásában jelent meg a Sapiaentia Könyvek

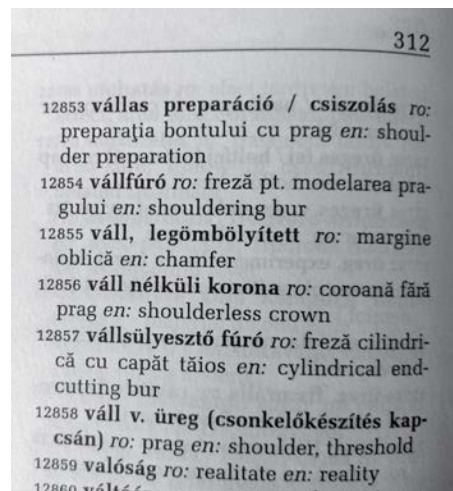


3. kép: ...és a beteljesült álmom.

sorozat 16. köteteként. A kiadvány megjelenését a Sapiaentia Alapítvány és Dr. Óváry Zoltán immunológus professzor munkásságának tisztelői támogatták. 2003 tavaszán elhozták a Magyar–Román–Angol Fogorvosi Szakszótár első 200 kötetét Marosvásárhelyre. Egy hét után szólta, hogy elkelt minden példány. Újabb 300, majd később még 500 kötet került az érdeklődőkhöz. A szótár felépítése igen szellemes és egyben gyakorlatias, a zseniális szerkesztőnek köszönhetően. A szótár első része maga a törzsállomány, közel 14 ezer kifejezést ölel föl a magyar szakmai könyvekből. A szócikkek élén arab jegyű sorszám áll. A második és a harmadik részben, a román és az angol szójegyzékben, a félkövér betűvel szedett címszavak után → jel mutat a sorszám(ok)ra, amely(ek)nél a vonatkozó magyar kifejezés(ek) visszakereshető(k) a törzsanyagban.

Az érdekesség kedvéért megjegyezzük, hogy napjaink öregjei szerint, a mai fiatalok nem olvasnak könyvet, csak az Internetet böngézik. A Google pályafutása egy kutatási témaként indult. 1996-ban két, a Stanford Egyetemen tanuló PhD-s diák, Larry Page és Sergey Brin kifejlesztett egy elméletet, miszerint egy olyan keresőrendszer, amely a weblapok közti kapcsolatok matematikai analízisének alapul, jobb eredményekkel szolgálhat, mint a hagyományos társai. A *google.com* címet 1997. szeptember 15-én védették le. 1998. szeptember 4-én bejegyezték a vállalatukat, a *Google Inc.*-t az egyik barátjuk kaliforniai garázsában. A szótárunk ezer példányra már régen elfogyott, és a Google keresőjében egy megjelölt magyar fogorvosi szakszó romára fordítása legtöbbször igencsak megmosolyogtató. Viszont ha beírják, hogy: Magyar–Román–Angol Fogorvosi Szakszótár, akkor megjelenik ez a napjainkban is hasznos szótár, keresgélhetnek benne, és akár le is tölthetik. Ez újabb bizonyítéka annak, hogy a könyveknek a nyomda után is megvan a maguk jó értelemben vett sorsa.

Záró gondolatainkban tisztelettel és kegyelettel emlékezünk Dr. Bánóczy Jolán Professzor Asszonyra és Dr. Bocskay István Professzor Úrra, akiknek értékes segítsége nélkül a szótár nem készült volna el. Emlékük bennünk és sok száz tanítványuk emlékében velünk él!



MATEKOVITS Gy, SZÉKELY M

**Trilingual dental dictionary**

After receiving their diploma, dental students who have completed their studies in their mother language have to face all upcoming challenges – resident, specialist, and chief physician exams – in Romanian language. Young graduates are unfamiliar with a number of technical terms, which were used during the practical activities; hence, they use mirror translation that often results in meaningless, and sometimes even humorous, sentences. To solve this embarrassing situation, we have prepared the first trilingual Hungarian – Romanian – English dictionary of dentistry, which consists of 13 550 headings. Our dictionary was published by the Scientia Publisher in Cluj-Napoca in 2003. It has been reissued three times thus far, and more than a thousand copies have been sold not only to Hungarian dental students, but also to residents completing their studies in Romanian and English language. Books have their own destinies.

*Keywords:* dental dictionary, specialist information in three languages, Transylvanian Hungarian Dental Higher Education

Fogorvostudományi Kar, Marosvásárhelyi George Emil Palade  
Orvosi, Gyógyszerészeti, Tudomány és Technológiai Egyetem, Marosvásárhely, Románia\*  
Fogorvostudományi Kar, Temesvári Victor Babeş Orvosi és Gyógyszerészeti Egyetem, Temesvár, Románia\*\*

## A magyar nyelv használata a romániai fogorvosi oktatásban

DR. SZÉKELY MELINDA\*, DR. MATEKOVITS GYÖRGY\*\*

Jelen írás célja, hogy áttekintést nyújtson a magyar nyelv használatáról a romániai fogorvosképzésben. Az első rész röviden ismerteti az első magyar nyelvű erdélyi orvosi könyv fogorvosi vonatkozásait. A második rész bemutatja az erdélyi fogorvosi oktatás történetét a kezdetektől napjainkig, különös tekintettel a magyar nyelv használatára. Az egyetemi szintű fogorvosi oktatás 1890-ben kezdődött a kolozsvári Magyar Királyi Ferenc József Tudományegyetemen mint fakultatív tantárgy az orvostanhallgatók számára. Az egyetem magyar tannyelvű graduális és posztgraduális fogorvosképzést biztosított az 1913–1919, valamint 1940–1945 közötti években, bár 1921–1940 között Szegedre költöztették. A kolozsvári egyetem, többszöri névváltoztatás után, Bolyai Tudományegyetem lett, és a magyar tannyelvű Orvostudományi Karát 1945-ben áthelyezték Marosvásárhelyre. Itt az 1948-as tanügyi reform következtében vált Marosvásárhelyi Orvosi és Gyógyszerészeti Intézeté, és létrehozták a Fogorvostudományi Kart, melynek működése megszűnt 1951 és 1960 között. A magyar nyelvű fogorvosképzést 1962-ben felváltotta a kétnyelvű oktatás: magyar és román nyelvű előadások voltak, de a gyakorlatokat csak román nyelven tartották. Jelenleg is így zajlik az oktatás, bár időközben Romániában rendszerváltozás volt, egyetemegyesítés, és többször változott az egyetem elnevezése. 2014-ben bevezették az angol nyelvű fogorvosképzést, ahol minden oktatási tevékenység angol nyelven zajlik. Végezetül megjelennek az egyéni gondolataink az anyanyelven történő oktatás és a magyar fogorvosi szaknyelv megőrzésének fontosságáról, valamint a román és angol szakkifejezések hatásáról. Összegezve, Romániában az egyedüli hely, ahol magyar nyelven történik a fogorvostudomány (elméleti) oktatása, az a Marosvásárhelyi „George Emil Palade” Orvosi, Gyógyszerészeti, Tudomány- és Technológiai Egyetem Fogorvostudományi Kara.

**Kulcsszavak:** magyar nyelv, Románia, egyetem, fogorvosi oktatás, fogászati szakkifejezések

Erdélyben a XVI. században jelentek meg a fogorvoslással kapcsolatos első magyar nyelvű írások. Ezek tudomány-népszerűsítő szándékkal készültek, mert a tudományos munkákat latin nyelven írták. Az oktatás nyelve a latin volt a XVI–XVIII. században. A magyar nyelvű szakirodalom felbecsülhetetlen értékű alkotása az a 940 oldal terjedelmű kézirat, amely *Ars Medica* latin címen vált ismertté. Az emberi test betegségeit és azok gyógykezelését ismerteti, külön tárgyalva a fogbetegségeket és a szájápolást, a reneszánsz kor ismereteinek színvonalán. Ez az első magyar nyelvű orvosi könyv, melyet 446 éve írt Lencsés György, aki a fejlődési udvarban magas tisztséget töltött be, Nagyváradon született 1530-ban, és Gyulafehérváron halt meg 1593-ban. Lencsésnek sikerült mindent magyarul megfogalmaznia kora tudományának színvonalán, és latin vagy görög kifejezéseket csak kiegészítésként, magyarázatként használt. Az általa használt szakkifejezések nem változtak pl., száj, fog, vagy csak alig változtak az évszázadok során, pl., „alsó-, felső állkapca”, „fogaknak húsa”, „fogaknak fészke, ágya”. Péter Mihály *Az erdélyi fogorvoslás története* című könyvében ezt írja Lencsés könyvéről: „Szókincse meglepően gazdag és változa-

tos. Lenyűgöző nyelvezetének elemi ereje, ősi zamata. Ma is élményt jelent szövegének olvasása.” [3]. Büszkének lehetünk rá, hiszen romániai egyetemi oktatókként mi is erre törekedtünk az elmúlt 30 év során.

A XIX. században kezdődött a fogorvoslás oktatása Erdélyben. Kolozsvárott alapították 1872-ben az első erdélyi egyetemet (Kolozsvári Magyar Királyi Egyetem), amely a budapesti után az akkori Magyarország második egyeteme volt, és 1881-ben felvette a Ferenc József Tudományegyetem nevet. Itt vezették be a fogászati oktatást az Orvostudományi Kar hallgatói részére, fakultatív tantárgyként, 1890-ben. Azt követően, hogy létrehozták 1913-ban az első fogászati klinikát, megkezdődött a posztgraduális fogorvosképzés is, mindkettő magyar nyelven. A román–magyar hatalomváltást követően 1919 és 1940 között román nyelven, majd 1940 és 1945 között ismét magyar nyelven folytatódott az oktatás Kolozsváron. Az egyetem neve is változott ezekben a háborúk sújtotta években: I. Ferdinánd Király Tudományegyetem (a második bécsi döntésig), Kolozsvári Magyar Egyetem (Magyar Előadásnyelvű Állami Tudományegyetem), majd Bolyai Tudományegyetem [2, 3].



A kolozsvári egyetemet és a magyar nyelvű oktatás folytonosságát úgy sikerült fenntartani, hogy 1919-ben áttelepítették ideiglenesen Budapestre, majd Szegedre, ahol a Magyar Királyi Ferenc József Tudományegyetem működött 1921 és 1940 között. A második bécsi döntés után, 1940-ben visszaköltözött Kolozsvárra a Ferenc József Tudományegyetem.

A kolozsvári Bolyai Tudományegyetem Orvosi Karát Marosvásárhelyre helyezték 1945-ben. Azért született ez a döntés, hogy itt folytatódjon az orvostudomány oktatása magyar nyelven. Az 1948-as tanügyi reform keretén belül névváltoztatás történt, és önálló Marosvásárhelyi Orvosi és Gyógyszerészeti Intézet (MOGYI) vált. Az Általános Orvosi Kar mellett létrehozták a Fogorvosi, Gyógyszerészeti, Gyermekgyógyászati és Közegészségtani Kart. Ekkor kezdődött az új típusú egyetemi fogorvosképzés (graduális), és folytatódott az orvoskari hallgatók számára az alapvető fogászati ismeretek oktatása, valamint a posztgraduális fogorvosképzés [1, 3].

Marosvásárhelyen 1951-ben megszűnt a Fogorvosi Kar, majd 1960-ban újraindult szekció néven. Ebben az időszakban román nyelven zajlott a fogorvostudományi oktatás a kolozsvári egyetemen. Marosvásárhelyen ismét magyar nyelven folyt az oktatás 1960-tól, de 1962-től kétnyelvűvé vált: az előadások a hallgatók választása szerint magyar vagy román nyelven történnek, viszont a gyakorlatok csak román nyelven [3]. Ez a helyzet jelenleg is, annak ellenére, hogy azóta Romániában rendszerváltás volt, és a tanügyi törvények is változtak. Az 1989-es eseményeket követően 1991-től Marosvásárhelyi Orvosi és Gyógyszerészeti Egyetem (MOGYE) lett a hivatalos elnevezés, ahol három kar működött: Általános Orvostudományi Kar (ÁOK), Fogorvostudományi Kar (FOK) és Gyógyszerésztudományi Kar (GYOK). A FOK keretein belül zajlott a fogorvosképzés, ahol kétnyelvű volt továbbra is az oktatás, majd 1993-ban kezdetét veszi a fogtechnikus-, 2004-ben pedig a fogászati asszisztensképző, mint érettségi utáni hároméves főiskola, de ez utóbbiak oktatási nyelve a román. Ezzel szemben a 2014-ben beindított angol nyelvű fogorvosképzés oktatási nyelve az angol, úgy az előadásokon, mint a gyakorlatokon.

A MOGYE 2018-ban egyesült a marosvásárhelyi Petru Maior Egyetemmel, és a 735/2018-as kormányhatározatban megjelent az új elnevezés: Marosvásárhelyi Orvosi, Gyógyszerészeti, Tudomány- és Technológiai Egyetem (MOGYTTE), amit 2019-ben ismét megváltottak, így azóta Marosvásárhelyi „George Emil Palade” Orvosi, Gyógyszerészeti, Tudomány- és Technológiai Egyetem. Az egyetemet jelenleg hét kar alkotja, a Fogorvostudományi Karon románul és magyarul folyik az oktatás, miközben az angol képzés önálló karba szerveződött.

Romániában az egyedüli hely, ahol magyar nyelven történt a fogorvosképzés 1948-tól kezdve, az a MOGYI, majd MOGYE, illetve MOGYTTE, bár 1962-től csak a fogorvostudomány elméleti oktatása zajlik magyar nyel-

ven, és ez jelenleg is biztosított a Marosvásárhelyi George Emil Palade Orvosi, Gyógyszerészeti, Tudomány- és Technológiai Egyetem Fogorvostudományi Karán. A fogorvostan-hallgatók államvizsga-dolgozatukat (szakdolgozat) magyar nyelven is írhatják, ami egyrészt megkönnyíti a feladatukat, hiszen magyar nyelvű előadásokat hallgattak egyetemi tanulmányaik során, de kihívást is jelent, mert hosszabb (10 oldalas) román nyelvű összefoglalót is kell készíteniük, és románul kell bemutatniuk a védés során, hogy a vizsgabizottság tagjai, a román oktatók is megértsék.

A magyar egyetemi hallgatók által évente Marosvásárhelyen megszervezett Tudományos Diákköri Konferencia (TDK) kiegészíti a magyar nyelven történő oktatást. A fogorvostan-hallgatók számára is lehetőséget nyújt arra, hogy a diákköri szakcsoportokban és/vagy a szakdolgozat elkészítése érdekében végzett tanulmányaikat bemutassák magyar nyelven. A dolgozatok összefoglalói nyomtatásban is megjelennek az Erdélyi Múzeum-Egyesület (EME) Orvos- és Gyógyszerészeti Szakosztályának a lapjában, az *Orvostudományi Értesítő* különszámában. A TDK lehetőséget teremt a más egyetemeken román nyelven tanuló magyar anyanyelvű hallgatók számára is, hogy bemutassák dolgozataikat, és részt vegyenek a különböző előadásokon, ahol hazai és külföldi meghívott előadók kutatásait ismerhetik meg. Az *Orvostudományi Értesítő* közli a tudományos munkákat, és ezáltal teljesül az EME célkitűzése: „a tudomány művelése és magyar nyelven való terjesztése”[4]. A magyar nyelvű fogorvostudományi oktatást, valamint a szülőföldön való boldogulást jelentős mértékben segíti a Studium–Prospero Alapítvány is.

A fogtechnikusok képzése Romániában csak román nyelven történik, ami kedvezőtlen hatással van a fogorvos–fogtechnikus kommunikációra. Azért, hogy elkerüljék a félreértéseket, a mindennapi szóhasználatban gyakori a román szakkifejezések használata vagy az angol rövidítések alkalmazása, például: műfogsor helyett protézis, gyökércsap helyett stift, számítógép vezérelte tervezés és megmunkálás helyett CAD–CAM.

A XX. században elég volt a magyarságtudat és a magyar nyelvű fogorvostudományi oktatás ahhoz, hogy a magyar szakkifejezéseket megőrizzük és használjuk a betegellátásban és a tudományos munkákban. Elég volt az önmagunkkal szembeni igényesség, hogy ellenálljunk a hivatalos román nyelv beolvadást szorgalmazó hatásának, bár a szakvizsga és minden további vizsga román nyelven zajlott, megkövetelve a szaknyelv ismeretét. Ezzel szemben az utóbbi években a mindent elárasztó globalizáció és a technológia gyors fejlődése elvezetett oda, hogy úgy tűnik, nem tudunk lépést tartani, nincs még mindenre magyar szakkifejezés, illetve a magyarító próbálkozások nem tudnak meggyökeresedni. Felgyorsult világunkban teret hódítanak a rövid angol nyelvű szakkifejezések, amik az újdonság és a fejlődés varázsával hatnak, bekerülnek a mindennapi szóhasználatba még mielőtt kialakulna egyszavas magyar megfelelőjük. A XXI. században már nem akarjuk

az időt vesztegetni a körülírásra, a magyarázatokra, és ezzel a naprakész információk gyors közlésének csapdájába esve feláldozzuk a magyar fogorvosi szaknyelv tisztaságát. A többségi nyelv hatásának ellen tudunk állni, mert védjük a nemzeti identitásunkat, mindenki tudta, hogy Széchenyi István szavaival élve „nyelvében él a nemzet”, de az angol nyelvtől nem féltünk, sőt úgy éreztük, hogy használatával kinyílt a világ. Sokan az egyetemi hallgatók közül, akik Erdély azon részein nőttek fel, ahol a magyar anyanyelvű lakosság volt többségben (Kovácsna és Hargita megyékben), dacból nem tanulták meg a román nyelvet, viszont az angol nyelvet elsajátították, mert ez a szabadság érzetét és a jövő ígértét jelentette számukra. Pedig az érettségi vizsga magába foglalta a román nyelvtan és irodalom vizsgát is. Romániában a fiatalok szívesen és nagy lelkesedéssel megtanulják az angol nyelvet már iskolás korukban, és sokan arra gondolnak, hogy ezáltal nagyobbak lesznek az esélyeik, bármikor külföldön élhetnek és dolgozhatnak. A fogorvostan-hallgatók zöme egyszerűbbnek érzi, hogy inkább bárhol a világban dolgozzon és otthonra leljen, mintsem hogy megmértezzen a román

nyelven zajló rezidensvizsgán, és a szülőföldjén maradva legyen sikeres fogorvos. Gondolatainkat zárjuk Kányádi Sándor (Nagygalambfalva, 1929. május 10. – Budapest, 2018. június 20.), a Nemzet Művésze címmel kitüntetett, Kossuth-díjas erdélyi költőnk szavaival: „Addig vagyunk magyarok, amíg magyarul beszélünk, magyarul gondolkodunk, magyarul tanulunk.”

#### Irodalom

1. BOCSKAY I: A Fogorvosi Kar. In: Barabás B, Péter M, Péter H. M (szerk.): *A marosvásárhelyi magyar nyelvű orvos- és gyógyszerészképzés 50 éve*. Teleki László Alapítvány Budapest, 1995; 209–215.
2. CSÖGÖR L: Visszapillantás – önvizsgálat. In: Barabás B, Péter M, Péter H. M (szerk.): *A marosvásárhelyi magyar nyelvű orvos- és gyógyszerészképzés 50 éve*. Teleki László Alapítvány Budapest, 1995; 11–26.
3. PÉTER M: Az erdélyi fogorvoslás történetéből. *Mentor Marosvásárhely*, 2006; 15–36, 143–239.
4. PÉTER M, PÉTER H. M: *Az Erdélyi Múzeum-Egyesület Orvostudományi Szakosztályának százéves tevékenysége 1906–2006*. Erdélyi Múzeum-Egyesület Kolozsvár, 2006; 10–41.

SZÉKELY M, MATEKOVITS GY

#### Usage of Hungarian language in dental education in Romania

The aim of this paper is to give an overview of the use of Hungarian language in dental education in Romania. The first part briefly describes the dental aspects of the first Hungarian-language Transylvanian medical book. The second part presents the history of dental education in Transylvania, from the very beginning till now, especially concentrating on the usage of Hungarian language. The university-level dental education began in 1890 at the Royal Hungarian Francis Joseph University of Sciences in Kolozsvár (Cluj-Napoca) as an optional discipline for medical students. Between 1913–1919 and 1940–1945 in Kolozsvár (Cluj-Napoca), the university provided undergraduate and postgraduate dental training in Hungarian; however, it was moved to Szeged between 1921–1940. After several name changes, it became Bolyai University of Sciences, and in 1945, its Faculty of Medicine, with Hungarian teaching language, was transferred to Marosvásárhely (Tirgu-Mures). Here, following the educational reform in 1948, it became the Institute of Medicine and Pharmacy of Marosvásárhely (Tirgu-Mures), and the Faculty of Dentistry was first established, and then, ceased to exist between 1951 and 1960. In 1962, dental training in Hungarian was replaced by bilingual education: the lectures were in Hungarian and Romanian, but practical activities were held only in Romanian. With regards to the teaching language, the situation remains even in the present; however, in the meantime, after a change of regime in Romania, the university was merged with another one, which resulted in several name changes. In 2014, a dental education in English was introduced, resulting in all teaching activities being held in English. Here, we are presenting our individual thoughts on importance of the education using the mother tongue and the preservation of the Hungarian dental terminology, as well as the impact of Romanian and English expressions. In summary, the only place in Romania where (theoretical) dental education is provided in Hungarian language, is in the Faculty of Dental Medicine at the George Emil Palade University of Medicine, Pharmacy, Science and Technology of Targu-Mures.

**Keywords:** Hungarian language, Romania, university, dental education, dental terminology

Semmelweis Egyetem, Fogorvostudományi Kar, Gyermekfogászati és Fogszabályozási Klinika

## Módosított Alt-RAMEC technika rövid távú hatékonyságának vizsgálata a retromaxilia kezelésében

DR. HECKENAST LILI, DR. NEMES BÁLINT, DR. JUHÁSZ FANNI, DR. DÉRI KATALIN, DR. RÓZSA NOÉMI

**Bevezetés:** Az alulfejlett maxilla korrekciója bár kihívást jelenthet az ortodontusok számára, számos tanulmány alátámasztja a felső állcsont szagittális előrehelyezésének hatékonyságát a prepubertás időszakban, különösen a felső állcsont előzetes tágítását és szűkítését (Alternating Rapid Maxillary Expansion and Constriction, Alt-RAMEC) követően.

Célunk, hogy megvizsgáljuk, mennyire hatékonyan segíti a felső állcsont szagittális irányú növekedését az arcmaszkos kezelést megelőzően az Alt-RAMEC protokoll alkalmazása.

**Vizsgálati anyag és módszer:** Húsz prepubertás korú páciens kezelés előtti és utáni oldalirányú teleröntgen-felvételei kerültek kiértékelésre. A páciensek beválogatásának kritériuma volt a felső állcsont retrognátiája, amelynek kezelését Alt-RAMEC protokoll szerint Hyrax készülékkel és arcmaszkkal valósítottuk meg. A kezelés hatékonyságát az SNA, SNB, ANB szögek, a Wits-érték, az ML-NL szög és a szagittális túlharapás (OJ) mérésével vizsgáltuk.

**Eredmények:** SNA: +1,41° (SD 1,09), SNB: -0,67° (SD 2,0), ANB: +2,06° (SD 1,85), Wits: +3,50 mm (SD 2,30), NL-ML: +0,93° (SD 1,98), OJ: +3,83 mm (SD 1,85).

**Megbeszélés:** Prepubertás időszakban az Alt-RAMEC protokoll alkalmazását követően történő ortopédiai protrakció elősegíti a maxilla növekedését, és megváltoztatja az alsó arcmagasságot.

**Kulcsszavak:** Class III, Hyrax, arcmaszk, maxilla-protrakció, Alt-RAMEC

A skeletális III. osztályú anomáliák kezelése mind a mai napig kihívást jelentő feladat az ortodoncia területén. A meziális moláris viszony alapján a III. osztályú eltérések prevalenciája 1–10% közé tehető, az ázsiai populációban a legmagasabb az előfordulási arányuk [1, 2]. A skeletális III. osztályú eltérés oka lehet az alulfejlett maxilla, a túlfejlett mandibula, illetve az előbbiekből kombinációja [3]. Számos szerző egyetért abban, hogy az alulfejlett maxilla a leggyakoribb oka a skeletális III. osztályú eltéréseknek, így egyre nagyobb szerepet kap a maxilla protrakcióját, növekedését elősegítő készülékek és módszerek alkalmazása [2]. Fontos a korai diagnózis, hiszen a megfelelő időben végzett konzervatív terápiával esetlegesen elkerülhető lehet a későbbi, felnőttkorban végzendő műtéti beavatkozás azon esetekben, ahol a III. osztályú malokklúzió háttérében az alulfejlett maxilla áll [4].

A konzervatív terápiát végezhetjük Fränkel III típusú bimaxilláris készülék segítségével, amely a labiális és bukkális pelottáinak köszönhetően képes a perioszteum dinamikus húzásával csontappozíciót létrehozni, ennek eredményeként pedig bekövetkezhet az állcsontpozíció normalizálódása [5]. Hátrányként említik a hosszú hordási időt és retenció fázist [6, 7], valamint hogy hatásának döntő része dentoalveoláris korrekcióból adódik [6]. Utóbbi tulajdonsága miatt a Fränkel III típusú funk-

ciós készülékkel végzett kezelés csak nagyon enyhe fokú eltérés esetén javasolt [3].

A skeletális III. osztályú anomáliák korai kezelésének napjainkban leginkább elfogadott módszere a maxilla arcmaszkos szagittális előrehelyezése. Ennek során a felső fogívre ragasztott, rögzített készüléket ortopédiai erővel (400–800 cN) húzzuk a homlokon és az állcsúcson megtámasztott extraorális készülékhez [2].

A transzverzális probléma jelenlététől függően három csoport különíthető el:

1. Arcmaszkos protrakció tágítás nélkül,
2. Arcmaszkos protrakció maxilla-tágítással (Rapid Maxillary Expansion, RME),
3. Arcmaszkos protrakció a felső állcsont alternáló szűkítését és tágítását követően (Alternating Rapid Maxillary Expansion and Constriction, Alt-RAMEC) [3, 8, 9].

Egészen a legutóbbi időkig, 2015-ig számos cikk arról számolt be [2, 8, 10–12], hogy nincs szignifikáns különbség a nem tágított és a tágított maxilla arcmaszkos protrakciójának hatékonysága között. Megállapítható, hogy a transzverzális tágítás nem előfeltétele a maxilla szagittális előrehelyezésének, pusztán a harántirányú korrekciót szolgálja.



Az utóbbi években azonban több szerző is arról számolt be, hogy az Alt-RAMEC protokoll alkalmazásával jelentősebb felsőállcsont-protrakciót értek el [9, 13, 14]. A módszer sikerének kulcsát a cirkummaxilláris szutura-rendszer előzetes meggyengítésében látják, amelyet az expander váltakozó aktiválásával és deaktiválásával, azaz tágitásával és szűkítésével érnek el. Az eljárás tulajdonképpen a hagyományos, Hyrax készülékkel és arcmaszkkal végzett kezelés egy továbbfejlesztett változata, amelyet 2005-ben elsőként Liou és Tsai publikáltak. A szerzők a protrakciót intraorális rugók alkalmazásával kiviteleztek. A technikát hasadékos pácienseken alkalmazták, amely pácienscsoportban a hegképződés miatt a maxilláris alulfejlettség különösen kifejezett lehet [14].

A fogszabályozó kezelések időzítése alapvetően fontos a kezelés kimenetele szempontjából. Az egyes anomáliák megfelelő időben történő felismerése és kezelése kedvező hatással van a kezelés eredményére és kimenetelére; lerövidítheti, avagy megkönnyítheti a későbbi kezelést [15]. A konzervatív állcsontortopédiai kezeléseket tekintve a felső állcsont tágitására és szagittális irányú előrehelyezésére is a prepubertás időszak a legmegfelelőbb, amikor a perimaxilláris szuturák még nem csontosodtak el teljesen [2, 16]. Míg korábban ezt az időszakot kronológiai vagy fogazati életkorhoz költötték [17, 18], manapság egyre elterjedtebb a direkt skeletális kormeghatározás a CVMS (Cervical Vertebral Maturation Stages) segítségével [16, 19, 20].

Amennyiben elmulasztjuk a prepubertáskori konzervatív kezelést, később már csak a dentoalveoláris kompenzáció, illetve a felnőttkorban elvégzendő ortognát műtéti beavatkozások lehetségesek mint terápiás megoldások [21].

Vizsgálatunk célja az Alt-RAMEC protokoll és arcmaszok hatékonyságának értékelése: a maxilla-protrakció mértékének meghatározása oldalirányú teleröntgen-felvételen.

### Vizsgálati anyag és módszer

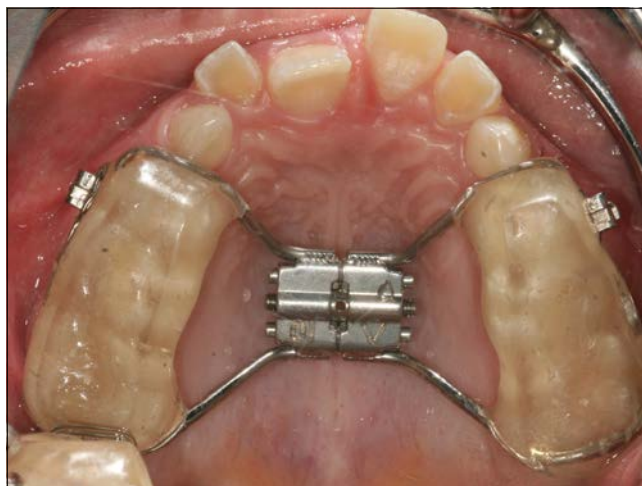Vizsgálatunkhoz összesen 20 prepubertás korú kaukázusi, retrognát maxillával (Wits érték kevesebb, mint 2 mm) rendelkező, a Semmelweis Egyetem Gyermekfogászati és Fogszabályozási Klinikáján kezelt páciens kezelés előtt és átlagosan fél évvel a kezelés után készült oldalirányú teleröntgen-felvételeit használtuk. A páciensek Alt-RAMEC protokoll szerinti kombinált Hyrax készülékes és arcmaszkos kezelésben részesültek.

A páciensek csontérettségét Baccetti és munkatársai [16, 19] által leírt CVMS segítségével állapítottuk meg: hat maturációs stádiumot (CS1–CS6) különíthetünk el, amelyek közül az első három csoportba tartozó páciensek még nem érték el a pubertáskori skeletális növekedési csúcst. A maxillaprotrakció ebben az időszakban végezhető el hatékonyan. A kezelt gyermekek nem és életkor szerinti megoszlását az 1. táblázat szemlélteti.

A vizsgálatból kizártuk az ajak- és szájpadhasadékos, illetve a vertikális növekedési formával, azaz skeletális nyitotttarapással rendelkező pácienseket.

A kezelés első fázisában a perimaxilláris szuturák meggyengítése és a maxilla transzverzális szűkületének korrekciója adhezív technikával ragasztott, a felső tejmolárisokat és első maradó molárisokat borító akril splint-Hyrax készülékkel történt (1. kép).

Az Alt-RAMEC protokollnak egy módosított formáját alkalmaztuk Isci [13], Masucci [9] és da Luz Vieira [22] publikációi alapján. Röviden ismertetve a protokoll az alábbi volt: az első két héten naponta  $2 \times 0,2$  mm tekeréssel (0,4 mm) tágitottuk, a következő öt héten napi  $2 \times 0,4$  mm tekeréssel (0,8 mm) hetente felváltva szűkítettük és tágitottuk a csavart (A0630, Leone S.p.a. Orthodontics and Implantology, Sesto Fiorentino, Firenze, Italy), majd a transzverzális szűkület korrekciójához



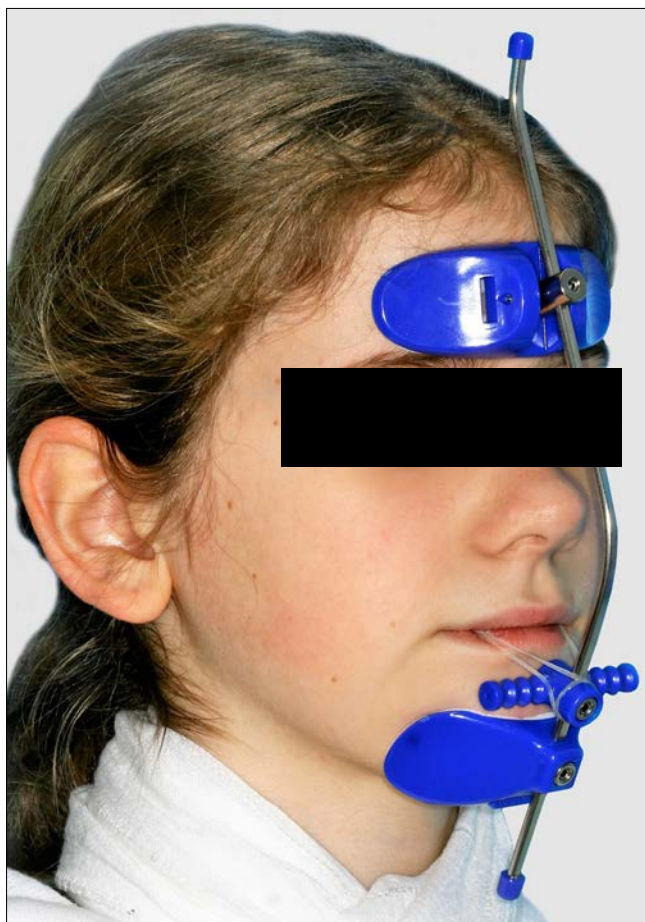
1. kép: Perimaxilláris szuturák meggyengítése és a maxilla transzverzális irányú korrekciója

A kezelés első két hetén a módosított Alt-RAMEC protokollnak megfelelően a Hyrax csavart napi  $2 \times 0,2$  mm tekeréssel (0,4 mm) tágitottuk, majd a következő öt héten napi  $2 \times 0,4$  mm tekeréssel (0,8 mm) hetente felváltva szűkítettük és tágitottuk, végül a kívánt transzverzális szélesség eléréséig tágitottuk és rögzítettük.

1. táblázat

A vizsgált páciensek nem és életkor szerinti eloszlása

Életkor (év)	Fiú (fő)	Lány (fő)	Összesen (fő)
7	3	0	3
8	1	1	2
9	2	2	4
10	4	1	5
11	2	1	3
12	2	0	2
13	1	0	1



2. kép: Maxilla-protrakció

A kezelés második fázisában a páciensek módosított Delaire maszkot viseltek, 2 mm-es szagittális túlharapás eléréséig. A húzás erőssége 450 cN volt, iránya az okklúziós síkkal körülbelül 30°-os szöveget zárt be.

szükséges mértékben tágítottuk, végül rögzítettük. A pácienseket előzetesen tájékoztattuk és felkészítettük a tágítás során gyakran előforduló kellemetlen fájdalomról és diszkomfortról mint lehetséges gyakori mellékhatásokról [23].

A kezelés második fázisában a páciensek módosított Delaire maszkot (Dynamic Face Mask, Leone S.p.a. Orthodontics and Implantology, Sesto Fiorentino, Firenze, Italy) viseltek 3-4 hónapra keresztül, napi 12–14 órában, 2 mm-es szagittális túlharapás eléréséig. A húzás 450 cN erősségű elasztikus gumikkal (1/4 16 oz, J-01172, RMO Europe, Illkirch Graffenstaden, Strasbourg, France), az okklúziós síkkal körülbelül 30°-ban bezárt szögben történt (2. kép). A splint-Hyraxon a kampók elhelyezése (felső szemfogak és tejmolárisok régiójában, az okklúziós sík fölött) és az arcmaszk pozicionálása a húzás irányának és a maxilla ellenállási központjának relációját befolyásolva a maxilla rotációját korlátozta, ezzel a harapás megnyílásának mértékét csökkentette [1, 3].

A korrekció előtt és a kezelés befejezését követően

átlagosan 6 hónappal készült oldalirányú teleröntgen-felvételeken az alábbi kefalometriai paramétereket vizsgáltuk: SNA, SNB, ANB szögek, Wits érték, ML-NL szög, szagittális túlharapás.

A teleröntgenek analizisét fogszabályozó szakorvos végezte, minden felvételt egymástól függetlenül, háromszor kiértékelve. Az ismételhetőség relatív mérőszáma (ICC) alapján megállapítható, hogy a mérések ismételhetősége jó, az egyedi változatossághoz képest lényegesen kisebb az ismételt mérésből adódó változékonyság.

Meghatároztuk továbbá az ismétlések szórását, tartományát, vagyis azt, hogy gyakorlati klinikai szempontból az általunk végzett mérések mennyire relevánsak. Ezek alapján elmondhatjuk, hogy az SNA, SNB és NL-ML szög esetében az ismétlések különbsége (SNA 0,1–3,2; SNB 0,2–3,1; NL-ML 0,1–3,0) megközelítőleg egy nagyságrenddel kisebb, mint a mérések abszolút értéke (SNA 72,4–88,0; SNB 73,4–84,9; NL-ML 17,6–35,2). Az ANB szög esetében az ismétlések különbsége 0,1–2,7 az alábbi abszolút értékekre: –8–5,8. A Wits-értéknél ez fél–egy nagyságrend (0,1–0,3-es mérési hiba 1,6–10,4-es tartományba eső értékekre), az OJ esetében pedig 0,0–0,2-es a mérési hiba a 3,6–6,3 értékekre.

A kezelés előtti és utáni kefalometriai értékeket matematikai átlag és standard deviáció (SD) számolásával tanulmányoztuk. A vizsgálatot a Regionális, Intézményi Tudományos és Kutatásetikai Bizottság engedélyével végeztük.

## Eredmények

A vizsgálat során kezelt minden páciensnél nőtt a szagittális túlharapás mértéke, és javultak a szagittális szkeletális eltérések is (3. kép). A maxilla transzverzális irányú szűkületét minden esetben korrigáltuk.

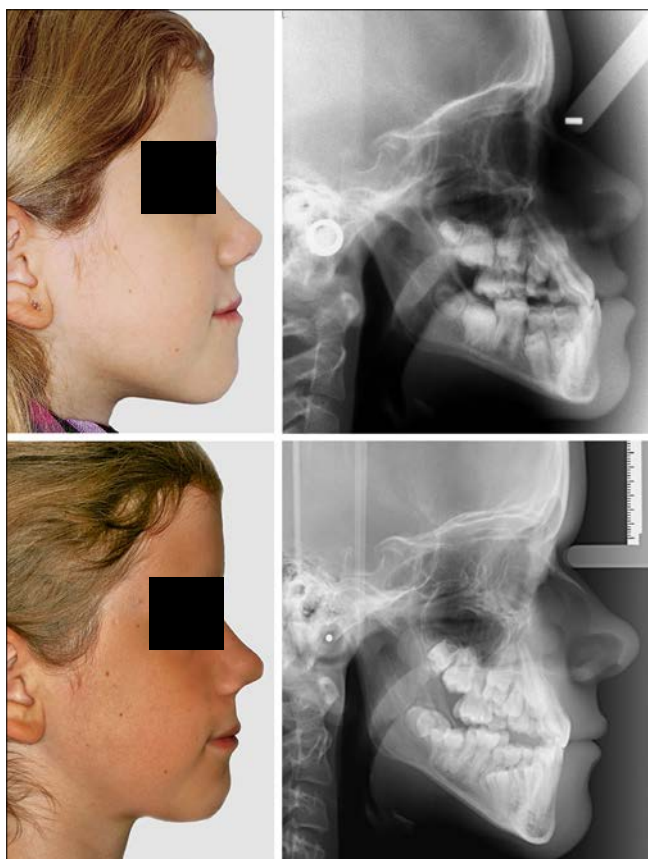
A kezelés után átlagosan 6 hónappal készült oldalirányú teleröntgen-felvételek kiértékelése alapján jelentős változásokat figyeltünk meg a kezelés előtti állapothoz képest. Az SNA szög értékében +1,41° (SD 1,09), az SNB szög értékében –0,67° (SD 2,00), az ANB szög értékében +2,06° (SD 1,85), a Wits értékben +3,50 mm (SD 2,30), az alsó arcmagasság (NL-ML szög) értékében +0,93° (SD 1,98) volt az átlagos változás. A szagittális túlharapás átlagosan 3,83 milliméterrel (SD 1,85) nőtt (2. táblázat).

## Megbeszélés

A szkeletális III. osztályú eltérések hátterében leggyakrabban a maxilla hátrahelyezettsége, alulfejlettsége áll. Számos konzervatív kezelési módszert leírtak ezen esetek korrekciójára, azonban fontos figyelembe venni, hogy a felső állcsont tágítására és előrehelyezésére a prepubertás időszak a legideálisabb [2, 16].

## Eredmények

	SNA átlag (SD)	SNB átlag (SD)	ANB átlag (SD)	Wits átlag (SD)	NL–ML átlag (SD)	OJ átlag (SD)
Kezelés előtt	79,5° (4,1)	80,0° (3,1)	−0,5° (3,0)	−5,7 mm (2,3)	26,1° (4,3)	−0,9 mm (1,8)
Kezelés után	80,9° (4,3)	79,3° (3,4)	1,6° (2,1)	−2,1 mm (2,3)	27,0° (4,2)	2,9 mm (1,1)
Átlagos változás	1,4° (1,1)	−0,7° (2,0)	2,1° (1,8)	3,5 mm (2,3)	0,9° (2,0)	3,8 mm (1,9)



3. kép: Reprezentatív kezelés előtti (felül) és utáni (alul) profil arcfotók és oldalirányú teleröntgenek

A pácienseket módosított Alt-RAMEC protokoll és módosított Delaire maszk segítségével kezeltük, amely hatására kedvezőbb szkeletális-, és ennek megfelelően lágyrészviszonyok alakultak ki.

A huszadik század végére vált egyre elterjedtebb a szkeletális III. osztályú anomáliák kezelésében az arcmaszkkal végzett maxillaprotrakció. Az arcmaszk szkeletális hatása a maxilla előrehelyeződése, amely következtében az SNA szög értéke nő. Befolyásolja a mandibula növekedési irányát is: az állsapkával az állcsúcsra gyakorolt nyomás, illetve a maxilla felfelé és előre felé irányuló rotációja az alsó állcsont lefelé és hátrafelé irányuló rotációját, így az SNB szög értékének csökkenését eredményezi [3, 10]. A szkeletális hatások mellett dentoalveoláris változások is megfigyelhetők, úgy, mint a felső dentoalveoláris régió mezialis irányú elmozdu-

lása. Az arcmaszk legfőbb indikációja azon szkeletális III. osztályú esetek kezelése, amelyeknél a retromaxilla mellett a mandibula növekedése horizontális irányú [3].

Számos klinikus palatinális expansziót követően vagy azzal egyidejűleg alkalmazza az arcmaszkot, de bizonyított tény, hogy a transzverzális tágitás nincs hatásos a maxilla mezializálásának mértékére. A maxilla tágitása tehát csak szűk felső állcsont esetén indokolt [3].

Az Alt-RAMEC protokollt Liou és Tsai [14] írta le elsőként, amelynek megfelelően naponta 1 mm-t tágitották és szűkítették a tágitókészüléket 9 héten keresztül, hetente felváltva. Az arcmaszkot 3 hónapig és 3 hétig hordatták a páciensekkel, amely oldalanként 400 g erőt fejtett ki.

Később az egyes szerzők módosították az eredeti kezelési sémán, eltérő Alt-RAMEC protokollt alkalmaztak, valamint az arcmaszkhoz különböző hordási időt és protrakciós erőt javasoltak. Több publikációban [9, 13, 24] a napi 1 mm helyett 0,4 mm-nek (2-szer 0,2 mm) megfelelő aktiválást/deaktiválást végeztek, azonban da Luz Vieira és munkatársai [22] napi 0,8 mm-es (4-szer 0,2 mm) expanszióval/konstriktóval végezte az Alt-RAMEC protokollt. A váltakozó maxillatágitás és -szűkítés időtartamában is különbségek mutatkoztak a publikációkban, legalább négy, maximum kilenc héten keresztül alkalmazták a protokollt [9, 13, 22, 24, 25]. Az arcmaszkos kezelés időtartamát tekintve da Luz Vieira és munkatársai [22] követték Liou és Tsai [14] módszerét, ám a legtöbb szerző ennek többszörösét javasolta [9, 13, 24]. Az alkalmazott protrakciós erő nagyságát a témában közölt irodalomnak csak egy része írja le, ezekben egységesen, oldalanként 400–500 cN erőt használtak [9, 24].

Egyes szerzők szerint az Alt-RAMEC protokoll alkalmazása során – a váltakozó expanszió és konstriktó hatására – a perimaxilláris szuturákban olyan sejtek komprimálódhatnak, amelyek a kraniofaciális csontok kialakulásában és a sérüléseket követő regenerációs folyamatokban vesznek részt [3].

Vizsgálatok támasztják alá, hogy az arcmaszkkal végzett maxillaprotrakciót megelőzően az Alt-RAMEC protokollt alkalmazva nagyobb mértékű szagittális irányú szkeletális változás érhető el, mint az egyszerű arcmaszkos kezeléssel transzverzális tágitás nélkül, vagy azt RME-val kombinálva [9, 13, 14].

Wang és munkatársai macskákon végzett vizsgálatok segítségével megállapították, hogy mind a szagittálisan, mind a koronálisan futó cirkummaxilláris szuturák



nagyobb mértékben nyíltak meg az Alt-RAMEC protokoll alkalmazása után, mint az egyszerű transzpalatinális tágitást követően [26].

Masucci és munkatársai 31 növekedésben lévő, szkeletális III. osztályú pácienszt kezeltek Alt-RAMEC protokoll és arcmaszkkal segítségével. A terápia során elért szkeletális változásokat 31 RME-val és arcmaszkkal kezelt eset eredményeivel, valamint egy 21 főből álló kezeletlen, III. osztályú kontrollcsoport értékeivel hasonlították össze. Kefalometriai méréseik alapján arra a következtetésre jutottak, hogy bár mindkét módszer hatékony, az Alt-RAMEC protokollt követő arcmaszkos kezeléssel jelentősebb javulás érhető el a maxilla szagittális pozíciójában (SNA +1,2°) és az állcsontok egymáshoz viszonyított szagittális helyzetében (ANB +1,7°, Wits +1,6 mm), mint RME-t és arcmaszkot alkalmazva. A két módszer között azonban nem találtak szignifikáns különbséget a mandibula szagittális szkeletális változása és a vertikális állcsontviszony tekintetében [9].

Pácienseinknél az Alt-RAMEC protokoll általunk módosított, így biztonságosabbnak és hatékonyabbnak vélt formáját követve tágitottuk és szűkítettük a Hyrax-csavart, majd a transzverzális maxillaszűkület korrekciójához szükséges mértékig tágitottuk. Az első két héten Isci [13] és Masucci [9] által leírtaknak megfelelően naponta 0,4 mm (2-szer 0,2 mm) expanziót végeztünk. A harmadik héttől da Luz Vieira [22] publikációját alapul véve megdupláztuk az aktiválás/deaktiválás mértékét, napi 0,8 mm (2-szer 0,4 mm) konstriktiót, majd expanziót végezve, hetente felváltva. A protokollt összesen hét héten keresztül folytattuk, majd a maxillát a transzverzális korrekcióhoz szükséges mértékben tágitottuk. A kezelés második fázisában a páciensek 3-4 hónapra keresztül arcmaszkot viseltek, napi 12–14 órában, 2 mm-es szagittális túlharapás eléréséig.

A kezelés eredményeként minden páciensnél jelentős szkeletális változásokat értünk el. A maxilla és a mandibula egymáshoz viszonyított anteropozterior pozíciójában bekövetkező változás (Wits +3,50 mm) elsősorban a maxilla (A pont) előrehelyeződésének köszönhető (SNA +1,41°), de hozzájárul a mandibula lefelé és hátrafelé irányuló rotációja is. Az arcmaszkos kezelés során kialakuló erők hatására az alsó arcmagasság növekedett (NL-ML +0,93°), amely elsődlegesen a mandibula óramutató járásával megegyező irányú rotációjának eredménye. A szagittális túlharapás javulása (OJ +3,83 mm) mind a szkeletális, mind a dentoalveoláris változások eredménye.

Az elért változásokat Isci [13] (SNA +3,1°, SNB –1,6°, ANB +4,7°, NL-ML +3,2°, OJ +7,5 mm) és Masucci [9] (SNA +2,7°, SNB –1,5°, ANB +4,0°, Wits +3,4 mm, NL-ML +1,6°) rövid távú eredményeivel összehasonlítva leírható, hogy a vizsgálatunkba bevont páciensek kezelése során az SNA szög (+1,41°, SD 1,09), az SNB szög (–0,67°, SD 2,0), az ANB szög (+2,1°, SD 1,8), az NL-ML szög (+0,93°, SD 1,98) és az OJ (+3,83 mm, SD 1,86) kisebb, míg a Wits érték (+3,50 mm, SD 2,30) hasonló mértékben változott.

Az irodalomban az eredmények nagy változatosságot mutatnak, amely oka lehet, hogy nincs konszenzus a szkeletális III. osztályú páciensek konzervatív kezelését illetően. Az egyes szerzők eltérő Alt-RAMEC protokollt követnek, különböző nagyságú erőket és készüléktípusokat alkalmaznak, eltérő hordási idővel, továbbá a páciensek együttműködési hajlama között is jelentős különbség lehet. Az irodalmi adatok változatossága eredhet azonban randomizálási hibákból és a vizsgálatok kis elemszámából is.

Megállapíthatjuk, hogy a prepubertás időszakban az Alt-RAMEC protokoll alkalmazását követő, arcmaszkkal történő ortopédiai protrakció jelentős mértékben elősegíti a maxilla szagittális irányú növekedését, és megváltoztatja az alsó arcmagasságot. Az ismertetett kezelési módszerről kijelenthetjük, hogy valóban egy megbízható, idő- és költséghatékony módja a retromaxilia korrekciójának.

Fontos figyelembe vennünk azonban, hogy a szkeletális III. osztályú anomáliák eredményes prepubertás-kori kezelése nem minden esetben jelent hosszú távú sikert. Több tanulmányban is megállapították, hogy az arcmaszkkal kezelt páciensek 25–30%-ánál a pubertás-kori növekedés végére ismételt elülső keresztirányú alakult ki, és ezen esetek többségének korrekciója csak műtéti beavatkozással volt megvalósítható. Amennyiben az anomália újra manifesztálódik, annak oka lehet: a mandibula pubertás-kori túlzott mértékű növekedése és/vagy a maxilla korábbi növekedési mintázatának érvényesülése. Ezek alapján elmondható, hogy amennyiben a páciens III. osztályú eltéréseinek hátterében az alulfejlett maxilla áll, valószínűbb a hosszú távú siker elérése a maxilla protrakciójával, míg túlfejlett mandibula esetén nagyobb eséllyel számíthatunk az anomália ismételt kialakulására a pubertás-kori növekedés során [3].

## Irodalom

- CHATURVEDI S, DESHWAL L, PHADNIS P, et al: Nonsurgical Treatment of a Class III Patient with Alt-RAMEC Protocol and Facemask Therapy. *J Ind Orthod Soc* 2013; 47 (3): 159–162. <https://doi.org/10.5005/jp-journals-10021-1149>
- ZHANG W, QU HC, YU M, et al: The Effects of Maxillary Protraction with or without Rapid Maxillary Expansion and Age Factors in Treating Class III Malocclusion: A Meta-Analysis. *PLoS One* 2015; 10 (6): e0130096. <https://doi.org/10.1371/journal.pone.0130096>
- PROFFIT WR, FIELDS HW, LARSON BE, et al: Contemporary orthodontics 6th ed. *Mosby Elsevier, St. Louis* 2019; 440–449.
- MANDALL N, COUSLEY R, DIBIASE A, et al: Early class III protraction facemask treatment reduces the need for orthognathic surgery: a multi-centre, two-arm parallel randomized, controlled trial. *J Orthod* 2016; 43 (3): 164–175. <https://doi.org/10.1080/14653125.2016.1201302>
- FALCK F, ZIMMERMANN-MENZEL K: Cephalometric changes in the treatment of class III using the Fränkel appliance. *J Orofac Orthop* 2008; 69 (2): 99–109. <https://doi.org/10.1007/s00056-008-0716-7>
- BAIK HS, JEE SH, LEE KJ, et al: Treatment effects of Fränkel functional regulator III in children with class III malocclusions.

- Am J Orthod Dentofacial Orthop* 2004; 125 (3): 294–301.  
<https://doi.org/10.1016/j.ajodo.2003.04.016>
7. LEVIN AS, MCNAMARA JA JR, FRANCHI L, et al: Short-term and long-term treatment outcomes with the FR-3 appliance of Fränkel. *Am J Orthod Dentofacial Orthop* 2008; 134 (4): 513–524.  
<https://doi.org/10.1016/j.ajodo.2006.10.036>
  8. FOERSCH M, JACOBS C, WRIEDT S, et al: Effectiveness of maxillary protraction using facemask with or without maxillary expansion: a systematic review and meta-analysis. *Clin Oral Investig* 2015; 19 (6): 1181–1192.  
<https://doi.org/10.1007/s00784-015-1478-4>
  9. MASUCCI C, FRANCHI L, GIUNTI V, et al: Short-term effects of a modified Alt-RAMEC protocol for early treatment of Class III malocclusion: a controlled study. *Orthod Craniofac Res* 2014; 17 (4): 259–269.  
<https://doi.org/10.1111/ocr.12051>
  10. CORDASCO G, MATARESE G, RUSTICO L, et al: Efficacy of orthopedic treatment with protraction facemask on skeletal Class III malocclusion: a systematic review and meta-analysis. *Orthod Craniofac Res* 2014; 17 (3): 133–143.  
<https://doi.org/10.1111/ocr.12040>
  11. PAVONI C, MUCCEDERO M, BACCETTI T, et al: The effects of facial mask/bite block therapy with or without rapid palatal expansion. *Prog Orthod* 2009; 10 (1): 20–28.
  12. VAUGHN GA, MASON B, MOON HB, et al: The effects of maxillary protraction therapy with or without rapid palatal expansion: a prospective, randomized clinical trial. *Am J Orthod Dentofacial Orthop* 2005; 128 (3): 299–309.  
<https://doi.org/10.1016/j.ajodo.2005.04.030>
  13. ISCI D, TURK T, ELEKDAG-TURK S: Activation-deactivation rapid palatal expansion and reverse headgear in Class III cases. *Eur J Orthod* 2010; 32 (6): 706–715.  
<https://doi.org/10.1093/ejo/cjq006>
  14. LIOU EJ, TSAI WC: A new protocol for maxillary protraction in cleft patients: remasklike weekly protocol of alternate rapid maxillary expansions and constrictions. *Cleft Palate Craniofac J* 2005; 42 (2): 121–127.  
<https://doi.org/10.1597/03-107.1>
  15. PINTÉR Z, RILL L, VITÁLYOS G, et al: Applicability of the Moyers mixed dentition analysis for the Hungarian population. [A Moyers-féle vegyes fogazati analízis alkalmazhatóságának vizsgálata a magyarországi lakosság körében] *Orv Hetil* 2019; 160 (50): 1984–1989. [Hungarian]  
<https://doi.org/10.1556/650.2019.31571>
  16. BACCETTI T, FRANCHI L, MCNAMARA JA: The Cervical Vertebral Maturation (CVM) Method for the Assessment of Optimal Treatment Timing in Dentofacial Orthopedics. *Seminars in Orthodontics* 2005; 11: 119–129.  
<https://doi.org/10.1053/j.sodo.2005.04.005>
  17. KIM JH, VIANA MA, GRABER TM, et al: The effectiveness of protraction face mask therapy: a meta-analysis. *Am J Orthod Dentofacial Orthop* 1999; 115 (6): 675–685.  
[https://doi.org/10.1016/S0889-5406\(99\)70294-5](https://doi.org/10.1016/S0889-5406(99)70294-5)
  18. MERWIN D, NGAN P, HAGG U, et al: Timing for effective application of anteriorly directed orthopedic force to the maxilla. *Am J Orthod Dentofacial Orthop* 1997; 112 (3): 292–299.  
[https://doi.org/10.1016/S0889-5406\(97\)70259-2](https://doi.org/10.1016/S0889-5406(97)70259-2)
  19. FRANCHI L, BACCETTI T, MCNAMARA JA JR: Postpubertal assessment of treatment timing for maxillary expansion and protraction therapy followed by fixed appliances. *Am J Orthod Dentofacial Orthop* 2004; 126 (5): 555–568.  
<https://doi.org/10.1016/j.ajodo.2003.10.036>
  20. FRANK D, RILL L, KOLAROVSKI B, et al: Classical and modern methods for the assessment of skeletal maturation and pubertal growth spurt. [Klasszikus és modern vizsgálómódszerek a csontérettségi kor és a pubertáskori növekedési csúcs meghatározására.] *Orv Hetil* 2018; 159 (35): 1423–1432. [Hungarian]  
<https://doi.org/10.1556/650.2018.31151>
  21. NEVZATOGLU S, KÜCÜKKELES N: Long-term results of surgically assisted maxillary protraction vs regular facemask. *Angle Orthod* 2014; 84 (6): 1002–1009.  
<https://doi.org/10.2319/120913-905.1>
  22. DA LUZ VIEIRA G, DE MENEZES LM, DE LIMA EM, et al: Dentoskeletal Effects of Maxillary Protraction in Cleft Patients With Repetitive Weekly Protocol of Alternate Rapid Maxillary Expansions and Constrictions. *Cleft Palate Craniofac J* 2009; 46: 391–398.  
<https://doi.org/10.1597/07-144.1>
  23. GYÓCSI A, KOLAROVSKI B, FRANK D: Adverse effects of orthodontic treatments. [Lehetséges mellékhatások a fogsabályozó kezelések kapcsán] *Fogorv Szle* 2016; 109 (4): 111–118. [Hungarian]  
<https://doi.org/10.33891/FSZ.109.4.111-118>
  24. LIU W, ZHOU Y, WANG X, et al: Effect of maxillary protraction with alternating rapid palatal expansion and constriction vs expansion alone in maxillary retrusive patients: a single-center, randomized controlled trial. *Am J Orthod Dentofacial Orthop* 2015; 148: 641–651.  
<https://doi.org/10.1016/j.ajodo.2015.04.038>
  25. YILMAZ BS, KUCUKKELES N: Skeletal, soft tissue, and airway changes following the alternate maxillary expansions and constrictions protocol. *Angle Orthod* 2014; 84 (5): 868–877.  
<https://doi.org/10.2319/092713-705.1>
  26. WANG YC, CHANG PM, LIOU EJ: Opening of circumaxillary sutures by alternate rapid maxillary expansions and constrictions. *Angle Orthod* 2009; 79 (2): 230–234.  
<https://doi.org/10.2319/031208-141.1>

HECKENAST L, NEMES B, JUHÁSZ F, DÉRI K, RÓZSA N

### Evaluation of the short term efficacy of the modified Alt-RAMEC protocol in the treatment of retrognathic maxilla

*Introduction:* Although correction of maxillary hypoplasia could be challenging for orthodontists, its effectiveness has been demonstrated by several studies that prescribed orthopaedic protraction of the upper jaw before puberty. Positive results have also been reported especially after the alternating expansion and constriction (Alternating Rapid Maxillary Expansion and Constriction, Alt-RAMEC) of the maxilla.

Our aim was to investigate how the use of the Alt-RAMEC protocol prior to facemask therapy enhances the protraction the upper jaw.

*Method:* Twenty pre-pubertal patients' lateral cephalograms taken before and after treatment were evaluated. Patients with retrognathic maxilla were included in the study and they were treated with Hyrax and facemask according to the Alt-RAMEC protocol. Treatment efficacy was assessed by measuring the SNA, SNB, ANB angles, the Wits appraisal, ML-NL angle, and overjet (OJ).

*Results:* SNA:  $+1,41^\circ$  (SD 1,09), SNB:  $-0,67^\circ$  (SD 2,0), ANB:  $+2,06^\circ$  (SD 1,85), Wits:  $+3,50$  mm (SD 2,30), NL-ML:  $+0,93^\circ$  (SD 1,98), OJ:  $+3,83$  mm (SD 1,85).

*Conclusions:* During the prepubertal period, maxillary protraction with facemask after performing the Alt-RAMEC protocol promotes the maxillary growth and varies the lower facial height.

*Keywords:* Class III, Hyrax, facemask, maxillary protraction, Alt-RAMEC

Semmelweis Egyetem, Fogorvostudományi Kar, Fogpótlástani Klinika\*  
Semmelweis Egyetem, Fogászati és Szájsebészeti Oktató Intézet\*\*

## **Acromegaliás páciens teljes foghiányának ellátása részlegesen egyéni értékű artikulátorban készült teljes lemezes fogpótlással**

*Esetismertetés*

DR. SOMOGYI ANDREA\*, DR. HERMANN PÉTER\*, DR. KIVOVICS PÉTER\*\*

Az acromegalia súlyos szisztémás kórkép, melynek hátterében a megnövekedett növekedési hormon (GH), valamint az IGF-1 termelődése áll. A betegség klinikai manifesztációi között szerepel az aránytalan szkeletális növekedés, lágy-  
szöveti szaporulat, metabolikus, kardiovaszkuláris és légzőrendszeri komorbiditások. A diagnózis felállítása hosszú  
évtizedekbe is telhet, köszönhetően a megjelenésbeli elváltozások lassú kialakulásának. Esetbemutatásunkban egy  
acromegaliában szenvedő páciens teljes szájüregi rehabilitációját mutatjuk be. A kezelés során az implantáció lehető-  
sége a számos szisztémás megbetegedés miatt kontraindikált volt, így a páciensnek hagyományos teljes lemezes fog-  
pótlás készült, részlegesen egyéni értékű artikulátorban. A páciens jelentős állcsontméretbeli eltérése, valamint számos  
szisztémás megbetegedése tette a kezelést szakmailag izgalmassá.

*Kulcsszavak:* acromegália, teljes lemezes fogpótlás, arcív, egyéni értékű artikulátor

Az átlagéletkor meghosszabbodásával folyamatosan emelkedik az idősebb életkorú pácienseink száma, akik számos, a fogászati kezelést befolyásoló szisztémás megbetegedéssel érkeznek a fogászati kezelésekre. Ezek közé tartozik az acromegalia is.

Az acromegalia fokozatosan kialakuló, súlyos szisztémás kórkép, mely számos megjelenésbeli elváltozásáról ismerhető fel, s amelyet számos szövődmény is kísér [5]. A betegség kialakulásáért az esetek 98-99%-ban a hipofízisben kialakult benignus adenoma tehető felelőssé, amely fokozott növekedési hormon (GH) termelődést okoz [13]. Az acromegalia előfordulása (prevalenciája) a korábban becsültekhez képest magasabb, napjainkban 60/1 millió körüli értékre teszik [12]. Ennek megfelelően Magyarországon több mint félezer acromegaliában szenvedő beteg élhet, jelentős hányaduk feltételezhetően diagnosztizálatlanul. Ennek oka lehet az, hogy a kifejezett megjelenésbeli elváltozások meglehetősen lassan fejlődnek ki, a családtagok sok esetben nem is érzékelik ezeket. A tünetek kezdetétől a diagnózisig tartó átlagos időtartam kb. 12 év [1, 4], de a tünetek meghatározása – amelyet általában régi fényképek segítségével végeznek – nagyon nehéz. A diagnózis felállításakor az átlagos életkor 40-45 év körül van [13]. A klinikai tünetek megjelenése a szomatikus és metabolikus hatásokat egyaránt kifejtő növekedési hormon (GH) és a GH-dependens IGF-1 szérumban koncentrációja emelkedésének tulajdoníthatóak. A szomatikus

hatás a szövetek, mint pl. a bőr, kötőszövet, porc- és csontszövet stb., növekedésének stimulációjában mutatkozik meg. A metabolikus folyamatoknál nitrogénretenció, inzulin antagonistikus hatás és lipolysis figyelhető meg.

A betegség hátterében álló adenoma direkt hatása lehet fejfájás, látásromlás (látótérkiesés) [15], valamint a hipofízisfunkció befolyásolása. Szomatotrop macroadenoma nem csak a GH-szekréció fokozását okozhatja, hanem gonadotrop hormonokét is, amelyek okán nők esetében gyakori a menstruációs zavar, galactorrheával vagy anélkül, továbbá számos ösztrogénhiánnyal együtt járó állapot előfordulása. Egy 47, reprodukcióra alkalmas korú, acromegaliában szenvedő nőből álló vizsgálatban 62%-ban találtak amenorrhéát és 15%-ban oligomenorrhéát. A páciensek 30%-ánál hyperprolactinaemia is megfigyelhető volt [10].

A növekedési hormon (GH) és az IGF-1 fokozott szekréciójának eredményeként a lágy- és keményszöveti elváltozások gyakorlatilag kivétel nélkül érintenek minden acromegaliás beteget. A csontok növekedési folyamatainak lezárultát követően a fokozott növekedési hormonhatás karakterisztikus méretbeli elváltozásokhoz vezet, a lassú folyamat a testen jellegzetesen a kéz- és lábmeretek növekedésében mutatkozik meg. Az arcon szembetűnő az arccsontok deformitása, mélyült nasolabialis redő, ajak megvastagodása, valamint a szájüreg átformáló mandibula növekedése, azaz az ún.

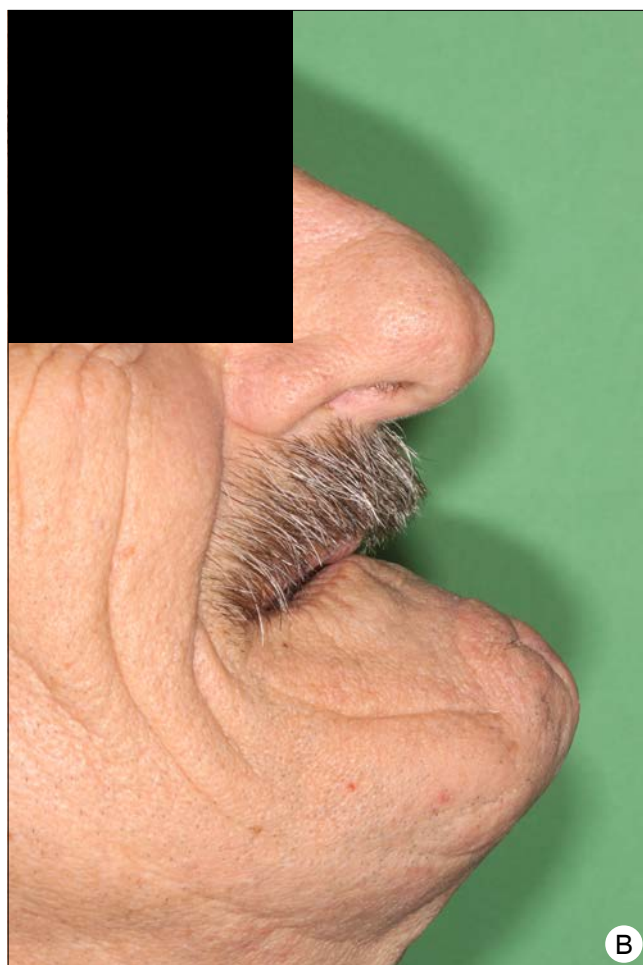
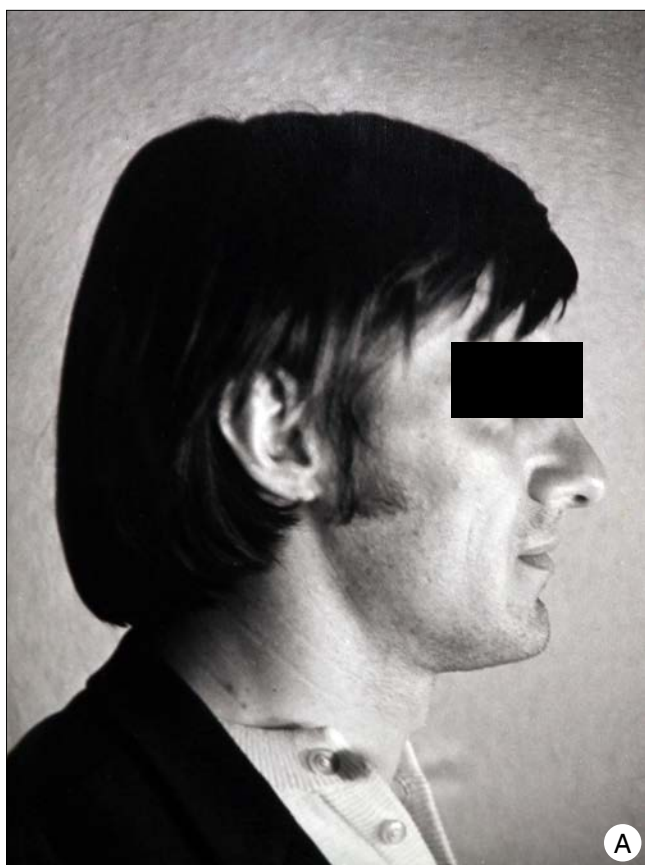
prognatizmus figyelhető meg, amely a fogazat átrendeződéséhez vezet. A tünetek előfordulási gyakoriságának szempontjából a megnagyobbodott mandibula vezető helyen áll. Ennek hátterében a periosteális csontappozíció áll a condylaris növekedési központok aktivációja révén. Az ún. oro-dentalis klinikai elváltozások nagy variabilitást mutatnak: mandibula-prognathizmus és -megvastagodás, a fogazat szétnyílása, malocclusio megjelenése. A fogazat szétnyílása és dőlése sok esetben nem csak a mandibula változásai miatt következik be, hanem a párhuzamosan növekedő nyelv – az erőteljes macroglossia – is fokozatos nyomást fejt ki a fogakra vesztibuláris irányba, tovább súlyosbítva a problémát. Az okklúziós eltérések mellett a nyelv megnagyobbodása számos esetben mélyülő hangszínhez, lassuló beszédhez és alvási problémákhoz, obstruktív alvási apnoéhoz is hozzájárul [3]. Ezek az oro-dentalis tünetek gyakoriságuknál fogva tulajdonképpen a betegség védjegyévé is váltak. A növekedési hormon hatása nemcsak a kemény-, hanem a lágy szövetekben is proliferatív hatású. Lágyszöveti sejtszaporulat nemcsak a nyelvnél jelentkezhet, hanem splanchnomegáliához (pl. máj-, vesemegnagyobbodás) is vezethet.

A betegség kezelésének három lehetősége a műtét, a gyógyszeres kezelés és a radioterápia. Ezek közül a műtét az elsőként választandó kezelési mód, amennyiben az lehetséges [14].

A tünetek sokfélesége jelzi, hogy a betegség diagnosztizálásához és kezeléséhez nagyon fontos a multidiszciplináris együttműködés, amelyben a fogorvosok kiemelt helyen állnak. Ennek oka az, hogy a legszembetűnőbb és egyben leggyakoribb kórjelző elváltozás a végtagok méretnövekedése mellett a mandibula megnagyobbodása, mely könnyen felismerhető fogászati vizsgálat alkalmával. Gyanú felmerülése esetén a páciens a fogorvosa által szakorvosi kivizsgálásra továbbküldhető [6]. Egy kérdőíves vizsgálat szerint a vizsgált acromegáliában szenvedők kevesebb mint 5%-át küldte fogorvosa szakorvosi felülvizsgálatra a betegségre való gyanú kapcsán, annak ellenére, hogy az oro-dentalis tünetek rendkívül gyakori előfordulásúak (1. kép). [11].

A fogorvosi kezelést jelentősen befolyásoló acromegáliás jelenség a mandibula növekedése, ezáltal a progéniás arckarakter, illetve a progéniás harapási forma kialakulása. Az acromegáliás pácienseknél nem relatív progéniával találkozunk, mint például operált hasadékos betegeknél, hanem a progéniá valóban az alsó állcsont néhol kisebb, helyenként azonban jelentős megnagyobbodását jelenti. Abban az esetben, ha az acromegáliás progéniához teljes foghiány társul, az ellátás során a fogorvosnak döntenie kell, hogy a progén arckarakterhez megfelelő progén fogfelállítást társít, vagy megőrzi az eredetileg fennálló eugnath harapási formát. Ez nagy-



1. kép: A progéniás arckarakter kialakulása az évtizedek alatt.  
(a) páciensünk fiatalkori képe és (b) jelenkori képe

részt a progénia nagyságától függ. Az állcsontok formája és a temporomandibuláris ízület átalakulása jelentős mértékben befolyásolja a rágópályák kialakítását.

### Esetismertetés

A páciens teljes foghiányának pótlása céljából kereste fel intézményünket.

### Anamnézis

73 éves férfi beteg jelentkezett beutalóval a Fogpótlási Klinika Állkapocsüzleti szakrendelésén azzal a kéréssel, hogy számára teljes alsó és felső lemezes fogpótlást készítsünk. Jelenleg nyugdíjas, korábbi foglalkozását tekintve író, költő.

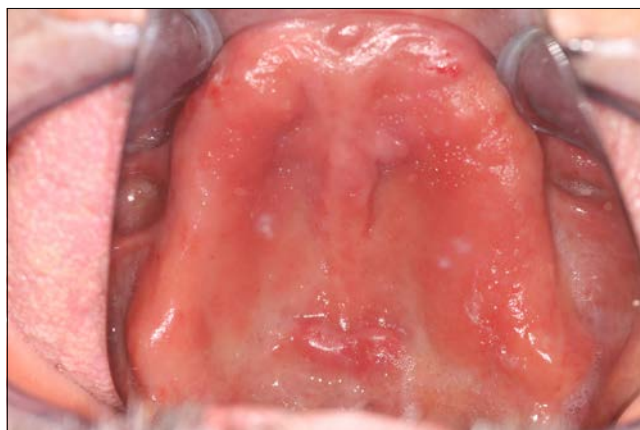
A páciens anamnézisében vesekő, acromegalia, hypertonia, adenotomia, nyombélfekély, erozív gastritis, oesophagus varicositas miatt scleroterápia, pitvarfibrilláció, pulmonális embólia miatt antikoaguláns kezelés, mitrális és tricuspídális billentyű insufficiencia, cardiális dekompensáció, jobb oldali occipitális állományvérzés (Stroke) 2011-ben és 2014-ben, jobb térd TEP (totál endoprotézis) implantáció és mozgásszervi panaszok kerültek felderítésre. Gyógyszeres kezelésében fogászati vonatkozásban külön kiemelő a Syncumar antikoaguláns terápia. A fenti számos anamnesztikus tényező közül a fogpótlás elkészítését jelentős mértékben befolyásolta az acromegalia oralis megjelenése, a nehezített kommunikáció, a közlekedési nehézség és a hallókészülékkel kompenzált nagyothallás. A páciens minden alkalommal kísérővel vett részt a kezeléseken.

### Kezelési terv

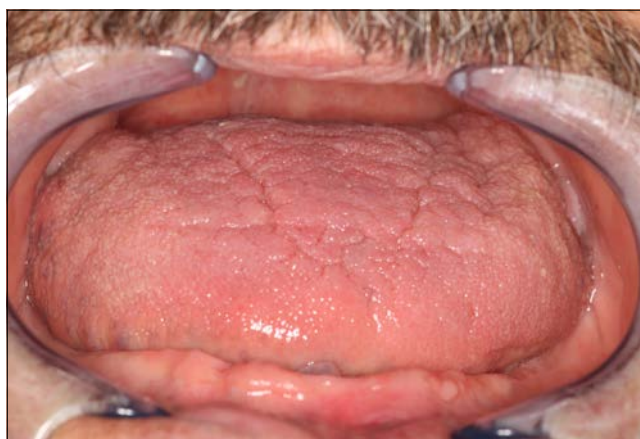Számos lehetőség kínálkozik a teljes foghiányos beteg protetikai rehabilitációjára. Ezek közül egyre több megoldást nyújtanak az implantációs fogpótlások. A skála igen széles, a két implantációs overdenture-től az all-on four-on keresztül a 6–8 implantátumon elhorgonyzott rögzített fogpótlásig terjedhet. A beteg általános állapota azonban nem tette lehetővé implantációs fogpótlás készítését, ezt a belgyógyással történő konzultáció is megerősítette. Így a kezelési terv teljes alsó és felső lemezes fogpótlás lett.

A fogászati vizsgálat során az acromegaliára jellemző jelenségeket találtunk, úgymint a jelentősen megnagyobbodott alsó állcsont, mélyült vestibulum oris, megnagyobbodott ajkak, valamint kifejezett macroglossia. Ezenkívül a felső állcsonton, a régi fogpótlás okozta keményszájpad hátsó területén kialakult granuloma fissuratum volt megfigyelhető. (2–3. kép)

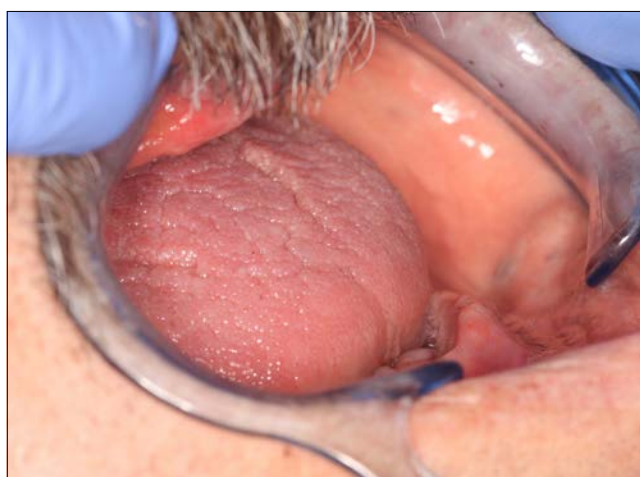A kiindulási felvételeken látható jelentős alsó és felső állcsont méretbeli eltérése mellett (4. kép) tovább nehezítette a kezelésünk prognózisát a meglévő régi fogpót-



2. kép: Felső fogatlan állcsont a keményszájpadon kialakult granuloma fissuratummal



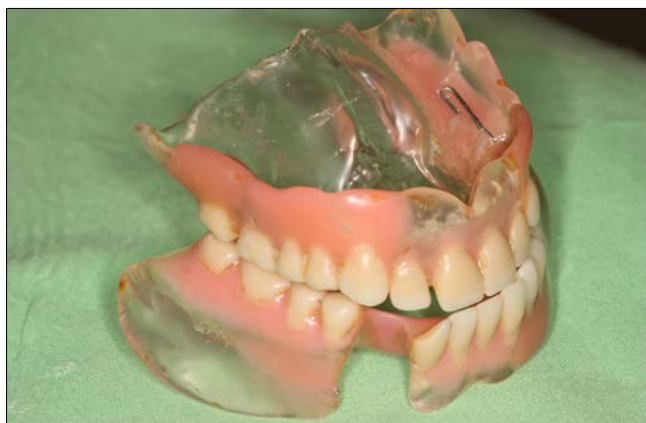3. kép: Fogatlan alsó állcsont macroglossiával



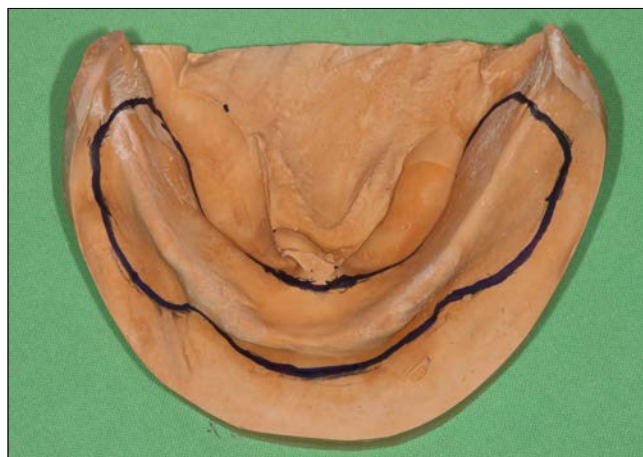4. kép: Az alsó és a felső állcsont egymáshoz viszonyított kedvezőtlen helyzete

lás, amely ugyan alkalmatlannak bizonyult a rágásra, azonban a páciens hosszú évtizedek alatt adaptálódott a viseletéhez, s ez nehezíti az általunk készített fogpótlás mihamarabbi megszokását (5. kép).





5. kép: Régi elhasználódott fognaplás



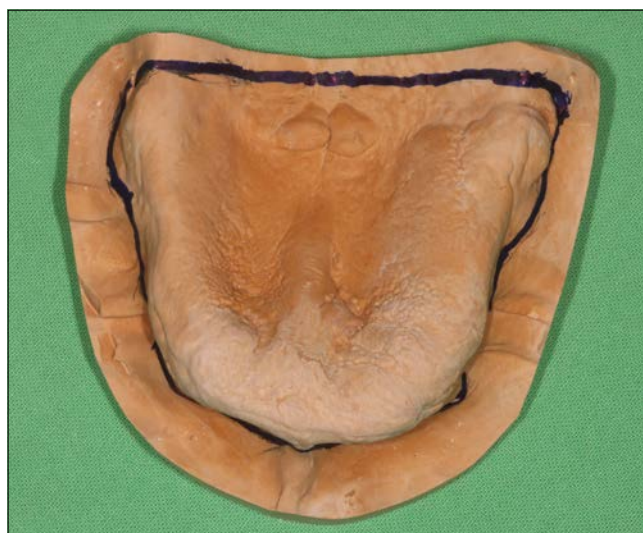6. kép: Alsó anatómiai minta a berajzolt egyéni kanál határokkal

### A fognaplás kivitelezése

A betegevizsgálatot követően a fognaplás készítését az anatómiai lenyomatvétellel kezdtük. Az anatómiai lenyomatot C típusú szilikon lenyomatanyaggal vettük (Zeta plus, Zhermack) [17]. Az alsó állcsonton monofázisú, a felső állcsonton kétfázisú egyidejű lenyomatvételi technikát választottunk. Azért esett választásunk ezekre a technikára, mert a stroke által érintett garatreflex mellett ez a technika tűnt a legbiztonságosabbnak. Ezt követően a fogtechnikai laboratóriumtól anatómiai minták készítését kértük.

A minta extrakemény modellgipszből (*Elite*) készült. Az anatómiai minták jól szemléltették az állcsontok jelentős méretbeli eltéréseit (6–7. kép).

A teljes lemezes fognaplás alaplemeze vesztibulárisan az elmozduló – elmozdítható – nyálkahártya határáig kell hogy kiterjedjen. Ahhoz, hogy ezt az alaplemez-kiterjedést létre tudjuk hozni, megfelelő méretű lenyomatkanálra volt szükségünk. A megfelelő mennyiségű lenyomatanyag számára vesztibulárisan rövidebb kiterjedésű egyéni kanálra volt szükség, míg dorsalisán fél centiméterrel a kemény- és lágyszájpad határán túlró kanalat alakítottunk ki. Ennek oka, hogy a páciens kooperációja nem tette lehetővé a dorsalis lezárás funkcionális kialakítását, ezért a berajzolásos módszert alkalmaztuk. A fentiek figyelembevételével az egyéni kanál határait az anatómiai mintára rajzoltuk be, ismételt szájevizsgálaton. A kiterjesztés során befedtük a korábban már említett lencse nagyságú granuloma fissuratumot. Az egyéni kanalat egyénileg préselt clear akrilátból kértük, ennek előnye, hogy nyomást gyakorolva a kanálra láthatjuk az esetlegesen tehermentesítésre szoruló anatómiai tájékokat. Az egyéni kanalakat zöld Kerr segítségével funkciós kanállá alakítottuk, majd cinkoxid-eugenol paszta (*SS White*) segítségével funkciós lenyomatot készítettünk [2, 8]. A funkciós lenyomat készítéséhez mucokompresszív lenyomatvételi eljárást alkalmaztunk. A mucokompresszív vagy más néven mucodinamikus lenyomatvételi technika lényege, hogy a lenyomatkanálra a funkciós mozgások végezte-

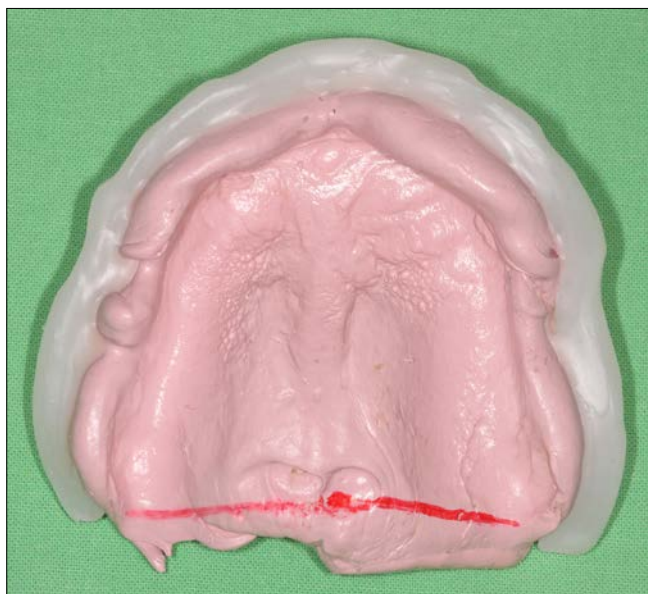


7. kép: Felső anatómiai minta a berajzolt egyéni kanál határokkal

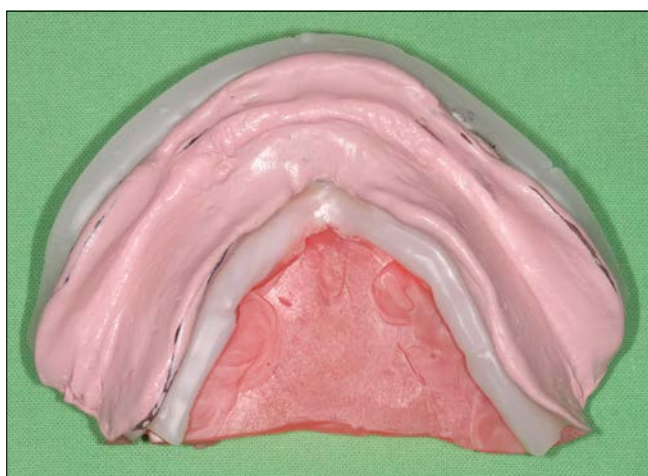
tése közben nyomást fejtünk ki. A páciens submucosában gazdag nyálkahártyaviszonya lehetővé tette ezen technika alkalmazását. A lenyomatvételt követően puhan maradó viasszal történő mandzsettázással igyekeztünk megvédeni a kialakított funkciós széleket a további felhasználás során. (8–9. kép) [8]. A laboratóriumban a funkciós lenyomat alapján funkciós mintát készítettek. A minta készítéséhez szuperkemény modellgipsz került felhasználásra. A funkciós mintákra viasz alaplemezű harapási sablonok elkészítését kértük. Ennek előnye, hogy sokkal jobban adaptálható a fogatlan nyálkahártya csontalapzatára, valamint a viasszánc anyaga, az alaplemez anyaga és a funkciós árokba nyúló rész anyaga megegyezik, így azok nem válnak el egymástól a harapás rögzítése során. Alkalmazása némi tapasztalatot igényel, valamint folyamatos hűtést, amivel biztosítjuk a viasz keménységét.

A sablonok segítségével meghatároztuk a beteg állcsont-relációját. A vertikális dimenzió meghatározása során a hagyományos fiziológiai és fizikai harapási ma-



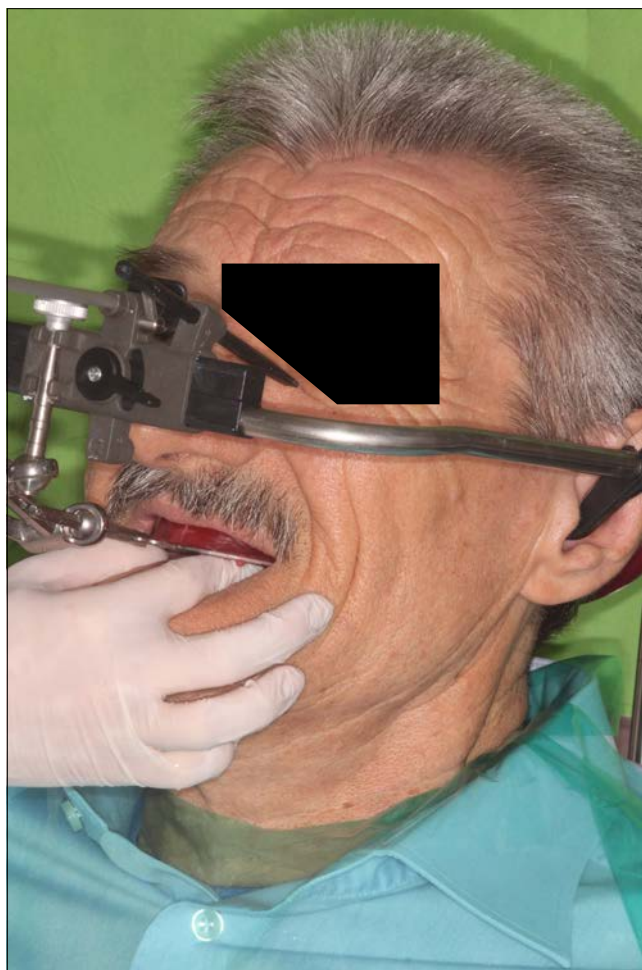

8. kép: ZnO-Eugenol lenyomatanyaggal készített felső funkciós lenyomat mandzsettázva, pharyngealis lezárás helye berajzolva



9. kép: ZnO-Eugenol lenyomatanyaggal készített alsó funkciós lenyomat mandzsettázva

gasságmeghatározás módszerét alkalmaztuk [9]. Sajnos a régi fogpótlás által biztosított fizikai harapási magasságot nem tudtuk a készülő új fogpótlásra „átmásolni”, mivel a páciens azzal nem tudott értékelhető maximális interkuspidációs pozíciót felvenni. Az állcsontreláció horizontális dimenziójának meghatározása során törekedtünk a mandibula-fejecset felső-elülső helyzetbe, azaz centrális relációs helyzetbe hozni. Eredeti szándékunk szerint ezt nyílhegyregisztrálással végeztük volna, de a stroke okozta mozgáskordinációs zavar ezt nem tette lehetővé. Így a nyelv segítségével és kézi manipulációval igyekeztünk a megfelelő mandibulahelyzetet elérni, majd a harapási sablonokat egymáshoz rögzítettük [8]. A viaszáncokon a fogfelállítást segítő referenciavonalakat jelöltük. Ezt követően egy második,

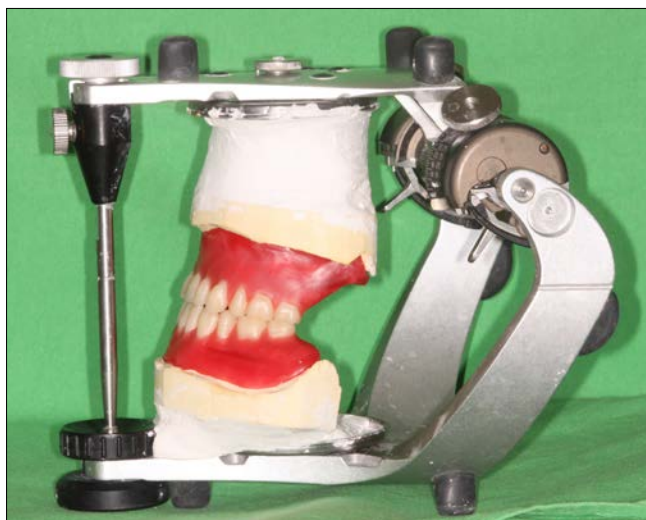


10. kép: Arcívés regisztrálás

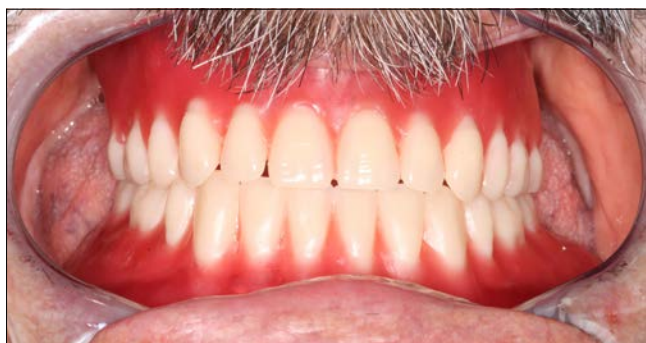felső harapási sablon segítségével arcívés regisztrálást végeztünk (10. kép). Meghatározásra került a felhasználandó műfogak színe és formája.

A próbafogsorok Kavo Protar 5b [9] részlegesen egyéni értékű artikulátorban kerültek felállításra. A próbafogsorok Gysi-féle fogfelállítással kétoldali kiegyensúlyozott artikulációban (bilaterális balansz) [16] kerültek felállításra (11. kép). Ennek a fogfelállításnak a jellemzője, hogy oldalmozgáskor mindkét oldalon a teljes mozgástartományban egyszerre érintkeznek a jobb és bal oldali fogak [7]. A fogfelállítás során a fogtechnikus számára komoly nehézséget jelentett a nagy interalveolaris távolság megfelelő felosztása és esztétikus progén fogfelállítás kialakítása. A próbafogsorok ellenőrzésekor megvizsgáltuk a fogak statikus és dinamikus érintkezését, elvégeztük a spatulapróbát, valamint az esztétikai eredményt a pácienssel és kísérőjével közösen ellenőriztük, végül a próbafogsorok véglegesítését kértük (12. kép).

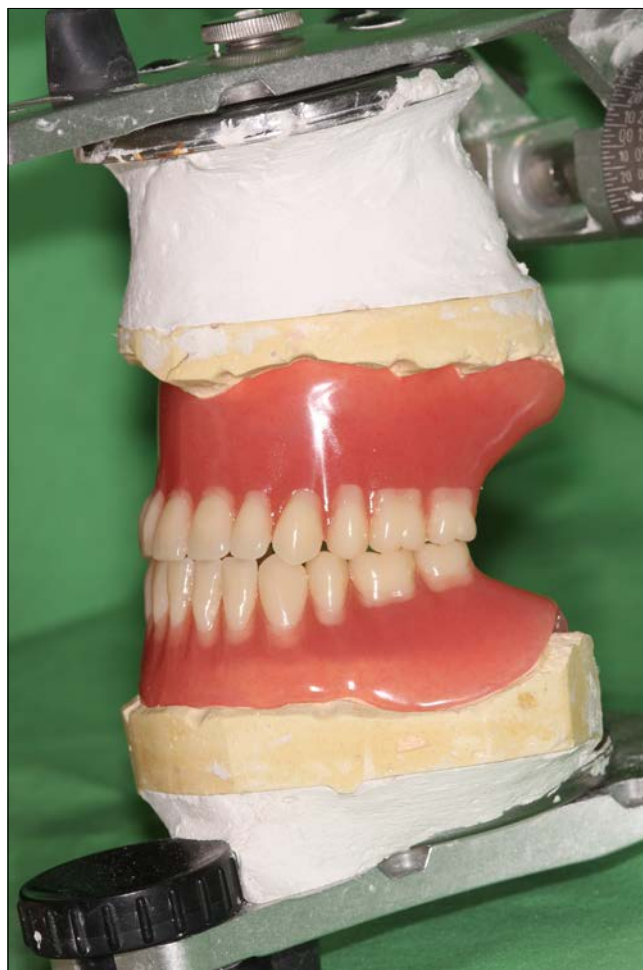A készrevitel során fordított beágyazást kértünk a fogtechnikai laboratóriumtól, majd ezt követően reokklúzióra került sor. A reokklúzió a készrevitel után közvetlenül, a szájba helyezés előtt történt. A célja az volt, hogy a fordított beágyazásból adódott okklúzális interferen-



11. kép: Próba fogsorok a részlegesen egyéni értékű artikulátorban



12. kép: Fogpróba in situ



13. kép: A kész fogsor az artikulátorban

ciákat és a fordított beágyazásból adódható vertikális dimenziónövekedést kiküszöböljük.

A fogsorok átadása (13–15. kép) során felhívtuk a páciens figyelmét a teljes lemezes fogpótlások kezdeti folyamatos viselésére és a régi és az új fogsorok váltott használatának tilalmára, valamint minden az átadásakor javasolt viselési szokásra, ezek közül kiemelten a fogpótlások higiéniai követelményeire [8]. A páciens ugyan örömmel fogadta új fogsorát, azonban az átadást követően szoros kontrollt igényelt az adaptáció segítéséhez. Pár nappal későbbi rövid távú visszarendelés alkalmával a kísérő váltott fogsorviseletről számolt be, ami az esetleges decubitusok felderítését megnehezítette. Ennek érdekében a páciens mellett keksz elfogyasztására kértük, hogy lássuk a fogsort használat közben, valamint elmagyaráztuk neki a változást a régi fogpótlásához képest, mintegy motiváljuk őt a használatra. Több hasonló visszarendelést követően a kísérő folyamatos javulásról számolt be a viselési idővel kapcsolatban. Más esetben folyamodhattunk volna a régi fogsor elvételéhez a páciensről, jelen helyzetben a páciens általános állapotára való tekintettel ezt nem tartottuk járható útnak. Azonban a gyakori ellenőrzések és a fokozott figyelmesség sikeres adaptációhoz veze-

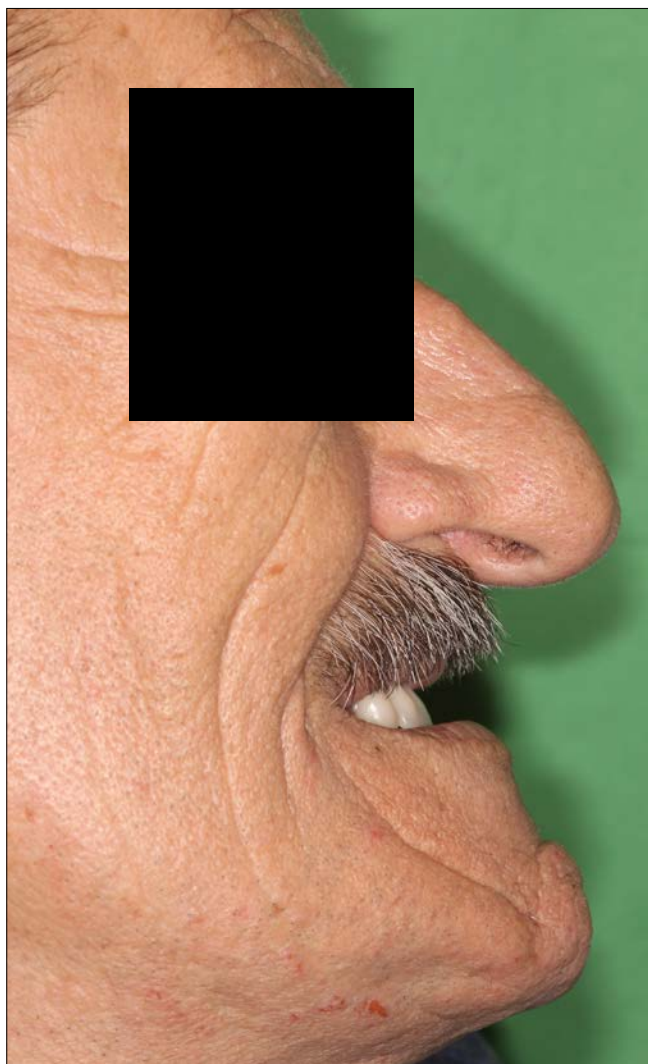
tett, a páciens kísérője jelentős javulásról számolt be a rágás területén az étkezések során. Páciensünk és kísérője elégedettek voltak az esztétikai eredménnyel is. Hosszú távú visszarendelésre fél évenként várjuk vissza klinikánkra.

Összefoglalva megállapíthatjuk, hogy az állcsontok jelentős méretbeli különbségei nem teszik lehetetlenné jól funkcionáló teljes lemezes fogpótlások készítését. A nehézségek kiküszöböléséhez jelentős segítséget ad a részlegesen egyéni értékre állítható artikulátor és a hozzá való arcív használata. A pontos fogorvosi-fogtechnikai munka jelentősen lerövidítheti az inkorporációs időt, és nagyban javíthatja az élet minőségét a táplálkozás megkönnyítésével.

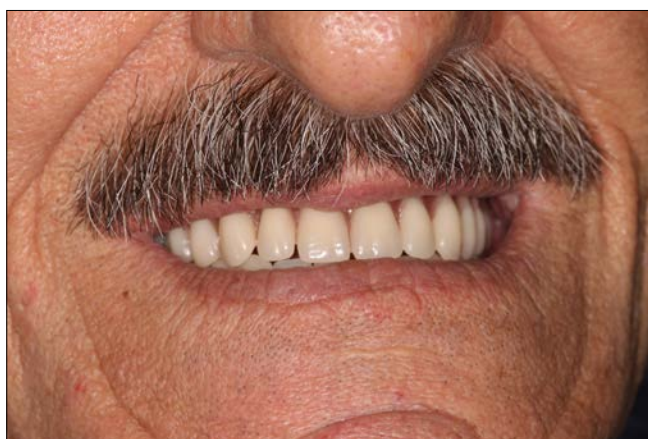#### Irodalom

- COLAO A, FERONE D, MARZULLO P, LOMBARDI G: Systemic complications of acromegaly: epidemiology, pathogenesis, and management. *Endocr Rev* 2004; 25: 102. <https://doi.org/10.1210/er.2002-0022>
- FÁBIÁN T, GÓTZ GY, KAÁN M, SZABÓ I: A fogpótlástan alapjai. *Semmelweis Kiadó* 2001; 356–360.





14. kép: Profil fotó az elkészült fogsorokkal



15. kép: Mosoly fotó az átadás alkalmával

3. DAVI M V, DALLE CARBONARE L, GIUSTINA A, FERRARI M, FRIGO A: Sleep apnoea syndrome is highly prevalent in acromegaly and only partially reversible after biochemical control of the disease. *Eur J Endocrinol* 2008; 159 (5), 533–540. <https://doi.org/10.1530/EJE-08-0442>
4. DRANGE MR, FRAM N R, V HERMAN-BONERT, S MELMED: Pituitary tumor registry: a novel clinical resource. *J Clin Endocrinol Metab* 2000; 85 (1), 168–174. <https://doi.org/10.1210/jc.85.1.168>
5. GÓTH M, KORBONITS M ACROMEGALIA IN: LEÖVEY A, NAGY VE, PARAGH GY, et al: Az endokrin és anyagcsere-betegségek kézikönyve. *Medicina Kiadó* 2017, 73–96.
6. GÓTH M, KOVÁCS L, DÉNES J, HUBINA E: Acromegalia. *Orvostovábbképző szemle* 2019; 4.
7. HERMANN P, SZENTPÉTERY A: Gnatológia. *Semmelweis Kiadó* 2018; 117, 165–169, 234–240.
8. KALTSAS GA, MUKHERJEE JJ, JENKINS PJ, et al: Menstrual irregularity in women with acromegaly. *J Clin Endocrinol Metab* 1999; 84: 2731. <https://doi.org/10.1210/jcem.84.8.5858>
9. KREITSCHMANN-ANDERMAHR I, KOHLMANN J2, KLEIST B3, HIRSCHFELDER U4, BUSLEI R5, BUCHFELDER M3, SIEGEL S2.: Orofacial pathologies in acromegaly. *Endocrine* 2018 May; 60 (2): 323–328. doi: 10.1007/s12020-018-1571-y. Epub 2018 Mar 8. <https://doi.org/10.1007/s12020-018-1571-y>
10. LUGO, L. PENNA, F CORDIDO: Clinical manifestations and diagnosis of acromegaly. *Int J Endocrinol* 2012, 540398. <https://doi.org/10.1155/2012/540398>
11. MELMED S: Medical progress: acromegaly. *N Engl J Med* 2006; 355 (24), 2558–2573. <https://doi.org/10.1056/NEJMra062453>
12. MELMED S: Acromegaly pathogenesis and treatment. *J Clin Invest* 2009; 119: 3189–3202. <https://doi.org/10.1172/JCI39375>
13. MOLITCH ME. Clinical manifestations of acromegaly. *Endocrinol Metab Clin North Am* 1992; 21: 597. [https://doi.org/10.1016/S0889-8529\(18\)30204-4](https://doi.org/10.1016/S0889-8529(18)30204-4)
14. STRUB J, KERN M, TÜRP J: Curriculum Prothetik *Quintessenz* 2011; Band III, 851–857.
15. [http://semmelweis.hu/fszoi/files/2019/02/Teljes-foghi%C3%A1nyok-gy%C3%B3gy%C3%ADt%C3%A1sa-E-learning\\_2019.pdf](http://semmelweis.hu/fszoi/files/2019/02/Teljes-foghi%C3%A1nyok-gy%C3%B3gy%C3%ADt%C3%A1sa-E-learning_2019.pdf)
16. <https://doi.org/10.1109/LSENS.2019.2913124>



SOMOGYI A, HERMANN P, KIVOVICS P

**Full mouth rehabilitation, complete dental prosthesis fabricated for an acromegally patient in semi-adjustable articulator**

*Case report*

Acromegaly is a severe systemic disease that is caused by increased growth hormone (GH) and IGF-1 production. Clinical manifestations of the disease include increased skeletal growth and soft tissue proliferation with metabolic, cardiovascular and respiratory comorbidities. Due to the slow change in the patients' appearance, diagnosis can take decades. This case presents a full mouth rehabilitation for the patient with acromegaly. During the treatment, the implantation was contraindicated due to multiple systemic diseases; therefore, a conventional complete denture was made in a semi adjustable articulator. Due to the extreme enlargement of the patient's jaws, the treatment was a unique and an exciting professional experience.

*Keywords:* acromegaly, complete denture, full mouth rehabilitation, semi adjustable articulator, facebow

Semmelweis Egyetem, Fogorvostudományi Kar, Fogpótlástani Klinika

## Digitális munkafolyamatok teljes alsó és felső akrilát alaplemez fogpótlás készítésekor

DR. PALASZKÓ DÉNES, DR. KÖNIG JÁNOS, DR. BORBÉLY JUDIT,  
DR. HERMANN PÉTER, DR. KÖRMENDI SZANDRA

A teljes lemezes fogpótlások készítése nagy múlttal rendelkezik Magyarországon. Megbecsült hagyatéka ez nagy múltú elődeink úttörő újításainak, például Kemény Imre klinikai anatómiai leírásainak, valamint a Kaán Miklós által leírt komplex funkcionális szemléletnek [1], melyek ismerete az új évezredben is iránymutató. Mindezek mellett az elmúlt évtizedekben egyre nagyobb digitális térhódítás tapasztalható a fogászatban a lemezes fogpótlások készítése esetén is.

A teljes fogatlanság nem csak a páciensek számára nagy teher, próbára teszi a fogorvos és fogtechnikus szakmai felkészültségét is. Segítségünkre lehet ezen kihívások során az a forradalom, amely megváltoztatta a rögzített pótlások és implantációs protetika mindennapjait. A digitális fejlődés lehetővé teszi, hogy a teljes lemezes fogpótlások különböző munkafázisait részben vagy egészben digitális módszerek segítségével oldjuk meg. Esetbemutatásunkban ennek egy lehetséges útvonalát mutatjuk be.

**Kulcsszavak:** CAD/CAM, teljes lemezes fogpótlás, virtuális artikulátor

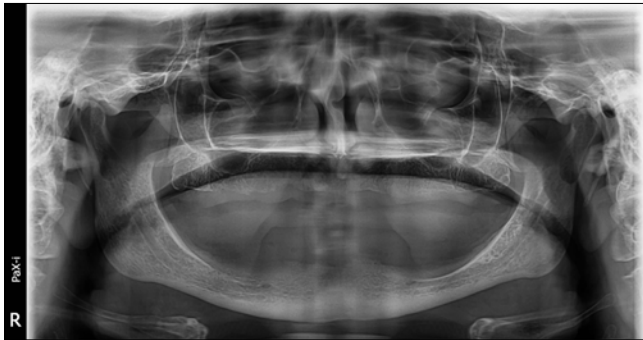### Bevezetés

A fogorvoslás elmúlt évtizedeit a digitális technológia dinamikus térhódítása tette izgalmassá. A fogorvoslás minden területét a modellezhető terv és annak mérnöki kivitelezése reformálja át. A hagyományos módon készített teljes lemezes fogpótlások is komoly orvosszakmai felkészültséget, valamint felkészült, tapasztalt laborhátteret igényelnek. A fogaikat teljesen elvesztett páciensek digitális technológiák bevonásával történő ellátása eddig perifériára szorult. Az implantológia területén az utóbbi években tapasztalható rohamos fejlődés, valamint a kerámi anyagok gyors innovációja is arra irányította az informatikai szakemberek figyelmét, hogy a rögzített fogpótlások területén végezzék fejlesztéseiket, kissé elhanyagolva a kivehető fogpótlások készítésében rejlő digitális lehetőségeket. Ez is az oka annak, hogy a CAD/CAM egységek szoftveres fejlesztései elmaradnak ezen a téren a rögzített pótlásokéhoz képest, de sokkal nagyobb probléma, hogy a digitális technikával felhasználható, biokompatibilis anyagok kifejlesztése, és engedélyeztetése lassan történik. A kivehető fogpótlások készítésének munkafolyamatai, technológiai fejlesztései emiatt kissé elmaradtak. Remélhetőleg ez csak átmeneti időszak, ugyanis ezek a folyamatok az utóbbi egy-két évben felgyorsulni látszanak. Kutatások szerint a jóléti társadalmak sajátos dinamikájával magyarázható, hogy habár a teljes fogatlanság kialakulása korosztály szerint felfelé tolódik, az előregedő populáció miatt a páciensek száma

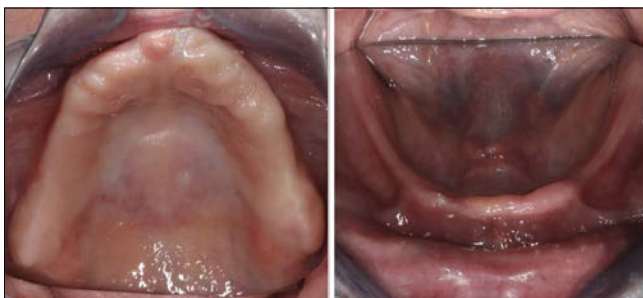
mégis növekszik [2]. Számos cikk foglalkozik a kereslet nagyságával és annak összevetésével, hogy a hagyományos technológia igényelte rendelési lenyomatvételek számának csökkenése hogyan teheti az egyébként drágább technológiát vonzóbbá a szakma számára. A páciensvizitek csökkentése mellett, elsőként a tervezhető és kiszámíthatóbb végeredmény szerepel az érvek között [3]. Jóval kevesebb tanulmányt vagy esetbemutatást találni azonban arról, hogy milyen szakmai előnyöket kínál a digitális eljárással készített teljes kivehető fogpótlás, a hagyományos eljáráshoz képest [4]. A következőkben egy olyan eset klinikai és laboratóriumi munkafázisait mutatjuk be, ahol a páciensnek digitálisan tervezett teljes alsó-felső akrilát alaplemez fogpótlást készítettünk.

### Esetismertetés

Páciensünk 68 éves nő, foglalkozása még nyugdíjazása előtt könyvelő és cégvezető volt. Klinikánkon 2020 augusztusában jelentkezett új fogpótlás készítésének céljából (1–2. kép). Az akkor viselt fogpótlása az utolsó fogak elvesztése után kipótolta, régebbi részleges lemezes fogpótlásából kialakított ideiglenes teljes lemezes fogpótlás volt. A páciens anamnézisében szerepel régóta tünetmentes, gyógyszeresen kezelt epilepszia (valproinsav, Convulex 300 mg, naponta egyszer G.L. Pharma Gmbh), mely betegség szempontjából az „Epilepsziás páciensek fogászati rizikócsoport és kezelhető-



1. kép: Kiindulási ortopantomogram

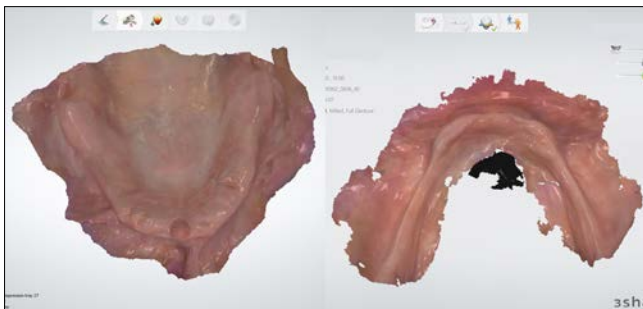

2. kép: Fogatlan állcsont státusza a rehabilitáció megkezdésekor

ségi osztályzásában” az I csoportba tartozik [5]. Két éve diagnosztizáltak nála krónikus lymphoid leukémiát (CLL). A CLL fokozott trombózishajlamot eredményez, mely miatt véralvadásgátló terápiában részesül (clopidogrel, Plavix 75 mg, naponta egyszer, Sanofi-Aventis Groupe). A leukémia kezelésének egyéb formáját elutasítja. Régióta ismert tetracyclin allergiája. Egyéb kezelést befolyásoló betegsége nincs.

### Kezelés folyamata

A páciens fogatlan állcsontjairól az anatómiai lenyomatot intraorális szkener (Trios 4, 3Shape Copenhagen, Denmark) segítségével vettük [6]. A digitális lenyomat készítéséhez a dr. Lucio Lo Russo által kidolgozott szkennelési stratégiát használtuk, amelyet kifejezetten a fogatlan állcsont digitális lenyomatozásához ajánl a gyártó a Trios szkener esetében (3. kép). A fogatlan állcsont-



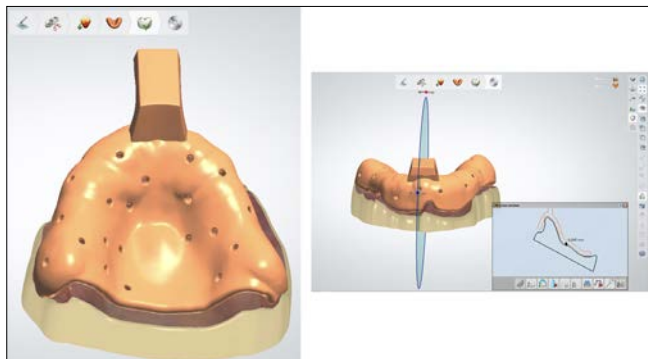
3. kép: Digitális anatómiai lenyomatok

ról készítendő szken egészen más nehézségek elé állítja az orvost, mint a részlegesen fogatlan állcsontoké. Szkenneléskor a szkennerefejet a nyálkahártya-csont alaplattól 1–5 mm-re mozgatjuk, és a szkennert statikus képeket illeszt össze (stitching). A folyamatosan elmozduló nyálkahártya nehezen követhetővé teszi a szoftver számára, hogy a szkennelés során egymáshoz illeszse a képeket. A fogatlan gerinc intraorális szkennelése esetén épp ezért kvadránsenként javasolt haladni, egyes vonalú szkennelési stratégiát követve. Érdekes csak akkor továbblépni a túloldalra, amikor az előző kvadráns orális és vestibuláris felszíneit már teljesen beszkeneltük. A fogas állcsonttól eltérő stratégia így segít a szkennelési idő csökkentésében, és egy területre koncentráltan a nyálmentesség is könnyebben biztosítható [7]. A teljes lemezes fogpótlás minden munkafázisának megtervezéséhez a 3Shape Dental System Complete Restorative CAD szoftvert használtuk, azon belül is a teljes fogsor (Full Dentures) modult.

A digitális lenyomatokra a laboratóriumban megtervezték az egyéni csatornákat. Az eljárás ezen része nem teszi lehetővé, hogy az orvos a rendelőben végzett páciens vizsgálat közben egy fizikai mintán rajzolhassa be az egyéni csatorna határait, viszont léteznek olyan kapcsolattartást célzó mobil applikációk (3Shape Communicate), amelyen az orvos a terveket megtekintheti és véleményezheti mielőtt a laboratórium elkészítené. A fogtechnikai szoftver előnye, hogy a nyálkahártyaviszonyoknak megfelelő lenyomatanyaghoz igazodó helyfenntartás vastagsága itt pontosan beállítható. A laboratórium esetünkben az egyéni csatornákat 3D-nyomatással készítette el (Bego Varseo S 3D-nyomatóval, Varseo Wax Surgical Guide anyagból) (4–6. kép).

A nyomatás befejeztével a csatornákat levesszük a nyomatótálcáról egy speciális eszköz segítségével, majd kézzel eltávolítjuk a támasztékokat, supportokat. Ez egy egyszerűen kivitelezhető folyamat, ugyanis a támasztékok, supportok nagyon kicsi felületen kapcsolódnak a nyomtatott csatorna felszínéhez, ezért az eltávolításuk után sima felületet kapunk. Ezt követően alkoholos mosással letisztítjuk a csatorna felszínét, majd végzünk egy utólagos fénypolimerizációt. Különböző csiszoló eszközökkel megmunkáljuk a felszínt, mely a nyomatás pontossága miatt rövidebb idő, mint hagyományos esetben. A felső állcsontra készült egyéni csatorna ellenőrzése után funkcionális lenyomatot vettünk közepes konzisztenciájú poliéter (Impregum Penta Soft, 3M-ESPE) lenyomatanyaggal mucostatikus technikával a hagyományos funkcionális mozgások végeztetése közben „A fogpótlás alapjai” c. könyv szerint. A pharyngeális lezárási vonal meghatározása berajzolósos módszerrel történt a lenyomatra (7. kép).

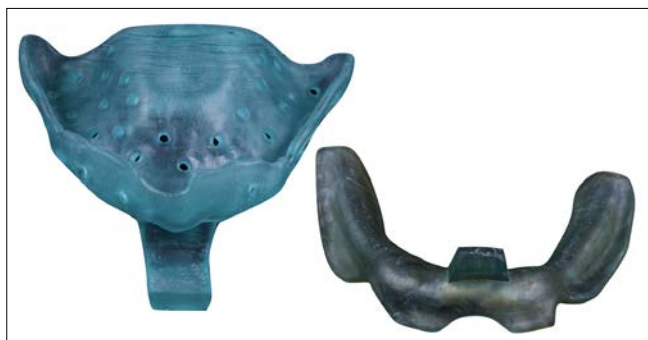Az alsó állcsonttól a jobb funkcionális stabilitás érdekében használt oroplasztikus lenyomatanyag miatt szoros, perforálatlan egyéni csatorna készítettünk. A használt lenyomatanyag a német Johannes Meist GmbH (Németország) által gyártott Ex-3-N termékcsalád Gold tagja volt. Ezt a lenyomatanyagot a tégelyében a gyártói



4. kép: Egyéni kanalak tervezése digitális módszerrel

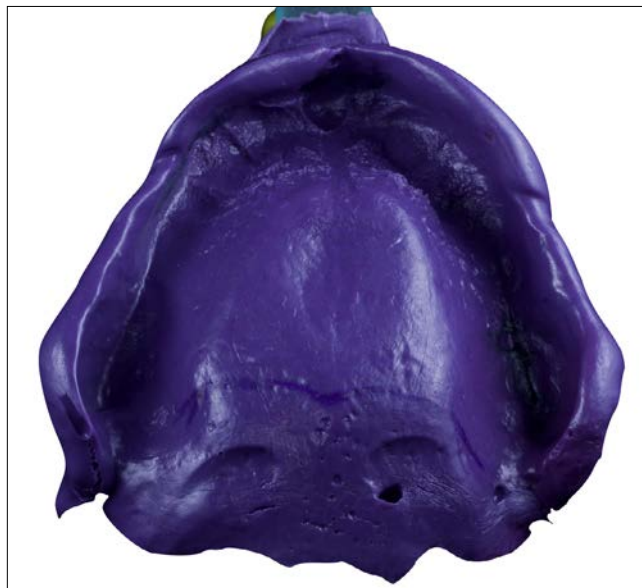

5. kép: Egyéni kanál nyomtatása fűrészsablon készítésére alkalmazott anyagból



6. kép: Kész egyéni kanalak

utasításoknak megfelelően melegítettük, majd ecsettel vittük fel a lenyomatkanál mucosalis felszínére. A felvitt lenyomatanyagot termosztátos vízfürdőben temperáltuk, és ezután helyeztük szájba. Funkciós mozgások (szájnyitás, szájzárás, csücsörítés, szájzugok távolítása, nyelés) végeztetése után értékeltük a lenyomatot. Ahol a kanál exponálódott, ott frézerrel alakítottunk ki helyet, majd erre a területre kis mennyiségben további lenyomatanyagot vittünk fel, majd ismételt temperálás után újra szájba helyeztük a lenyomatot, és funkciós mozgásokat végeztünk. A késznek ítélt lenyomatot hideg vízben lehűtöttük, és visszapróbáltuk ellenőrzés céljából: a beszédpróba („lehetetlen” szó ismételtetése)



7. kép: Poliéter lenyomatanyaggal vett felső funkció lenyomat



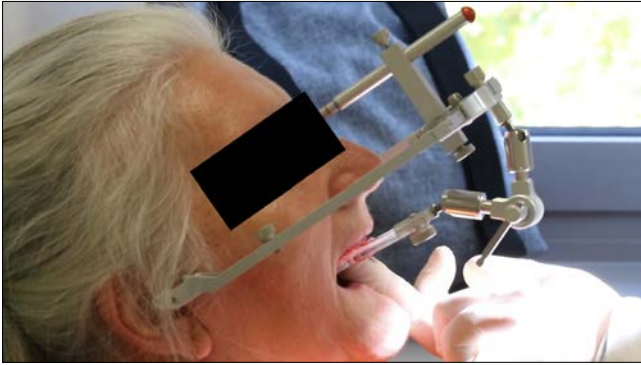8. kép: EX-3-N Gold oroplasztikus lenyomatanyaggal vett alsó funkció lenyomat

és a kanálnyelekre gyakorolt nyomáspróba kielégítő stabilitást mutatott (8. kép). A mozgó és elmozduló nyálkahártyát még nem tudjuk leképezni, így az áthajlások funkciós mozgásoknak megfelelő lemintázása intraorális szkennelrel egyelőre nem megoldott.

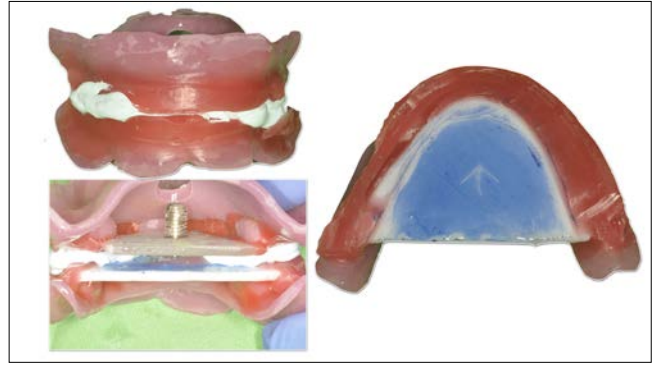
Funkciós mintakészítés analóg módon zajlott, azaz mandzsettázás után a lenyomatok III. osztályú gipszszel kiöntésre kerültek. A funkciós mintákra intraorális rajzolókészülék készült, továbbá a felső funkció mintára egy harapási sablon az arcív regisztrációjához. A maxilla Camper síkhoz viszonyított helyzetének regisztrálását Artex arcívvel végeztük (Amann Girschbach, Ausztria) (9. kép). Ezt követte a támasztócsapos regisztráló készülékkel végzett állcsont-reláció meghatározása (10. kép).

A virtuális artikulátor használatakor, épp úgy, mint a hagyományos egyéni értékű artikulátorok esetén, az egyéni





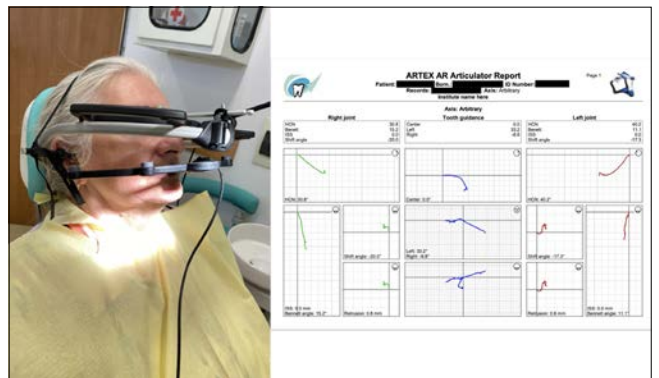
9. kép: A maxilla-fejecstengely viszony rögzítése, Artex arcív használat közben



10. kép: Centrális okklúzió meghatározása támasztócsapos regisztrálókészülékkel



11. kép: Az artikulátor paramétereinek kalibrálása az asztali szkennelben



12. kép: Fejecspálya egyéni ízületi értékek regisztrálása KaVo Arcus Digma készülékkel

értékeken való használathoz elengedhetetlen a felső állcsont pozíciójának meghatározása az intercondylaris fejecstengelyhez. A felső gipszminta így kerül megfelelő pozícióban begipszelésre az artikulátorba egy speciális talpon, illetve ehhez illesztik az alsó gipszmintát. A speciális átvívó talpakon begipszelt mintákat az asztali laborszkenner segítségével külön-külön digitalizáltuk. Így tehát az artikulátort magát nem kell a szkennelbe helyezni, elég csupán a talpakra gipszelt mintákat beszkennelni. Ezzel az eljárással egyszerre történik a funkció minták és azok artikulátoron belüli pozíciójának digitalizálása. Ezt nevezik indirekt útnak (11–12. kép).

Ha nem a fenti leírást követjük, vagy nem alkalmazuk az alább ismertetésre kerülő ún. direkt útvonalat, akkor a virtuális artikulátor szoftvere csak a Bonwill-háromszög alapján illeszti a felső mintát. Így pedig nem lehet használni az egyéni értékre történő programozást. A direkt útvonalat jelentheti egy CBCT felvétel és/vagy teljes arc-szken készítése és a virtuális artikulátor ezúton történő programozása. Amennyiben ezekhez nem rendelkezünk megfelelő infrastuktúrával és szoftveres háttérrel, akkor az általunk bemutatott, vagyis indirekt útvonalat követve digitalizálhatjuk a páciens egyéni anatómiai adottságait.

Mindezek után került sor az egyéni mozgáspályák értékeinek meghatározására és beállítására Arcus Digma

készülék segítségével (KaVo, Németország). A készülék előzetesen beállítható, hogy a Frankfurti-horizontálishoz viszonyított értékeket digitálisan konvertálja az Artex artikulátorban használható értékekre (13. kép).

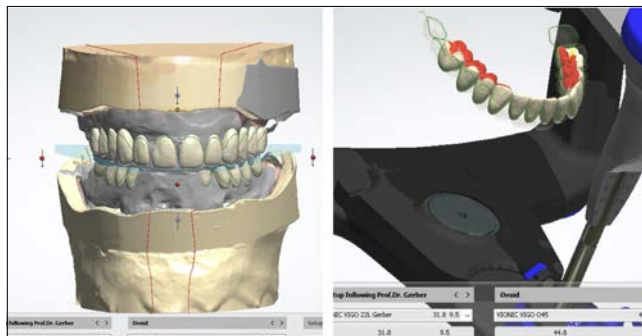
Az így digitálisan kinyerhető szagittális fejecspálya-szöveget, a Bennett-szöveget, valamint a side shift értékét a tervező program virtuális artikulátorában is beállítottuk (14. kép). A kiegyensúlyozott okklúziós típusok, mint például a bilaterális balansz okklúzió is, csak teljesen egyéni értékre programozott artikulátorral valósíthatóak meg. Ennek hiányában a program kizárólag középértéken használható, ami növeli a próbafogorvos és a kész pótlás korrekciójának szükségességét.

A harapási sablonon rögzített információkat, szükséges irányvonalakat (középvonalat, orrszárnyvonalat, valamint a frontfogak magasságát mutató „mosolyvonalat”) a rajzoló készülék felső felének viaszszáncába karcoltuk. Hogy ezeket az információkat is használni tudjuk a tervező programban, be kellett szkennelni a száncokat. Ehhez a felületüket egy a szkennelés megkönnyítésére szolgáló scanspray-vel kellett befújni, így láthatóvá váltak a jelölések (15. kép). A sablont ezután virtuálisan illesztve az interalveoláris térközbe, segítségünkre volt a műfogak pozicionálásában.

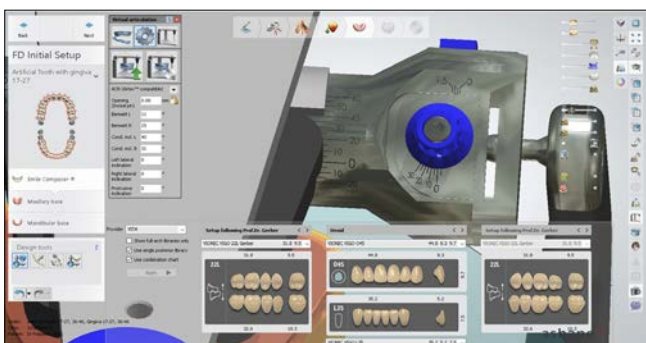
A különböző elemek szkennelése után az adatokat beolvassuk a teljes kivethető fogpótlások tervezésére al-



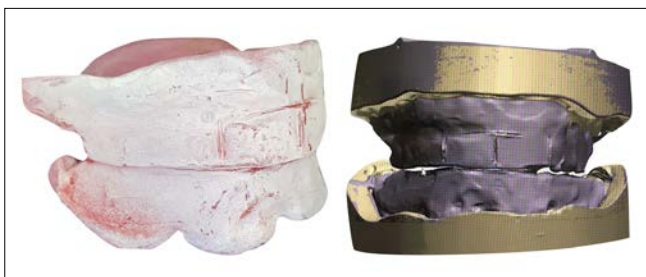13. kép: Artikulátorban rögzített állcsont-reláció digitalizálása



16. kép: A próbafogsor tervezése a harapási sablonon felvitt információk alapján és a rágópályák szimulálása



14. kép: Virtuális artikulátor beprogramozása

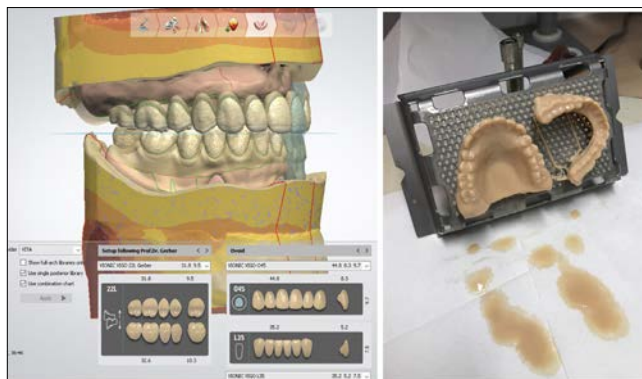

15. kép: A harapási sablon információinak digitalizálása

kalmas fogtechnikai szoftverbe a CAD munkafolyamat megkezdéséhez. A kivehető fogsorok tervezésénél a szoftver lehetőséget biztosít a különböző fogfelállítási módok kiválasztására, valamint egy könyvtárból kiválaszthatjuk a használni kívánt műfogakat. Ezekben a digitális könyvtárakban olyan gyártók műfogai találhatóak, amelyek gyártanak speciálisan digitális technikával készített fogsorokhoz való műfogakat. Ez azért fontos, mert ezeknél a műfogaknál a polimerizálható felületeket a kötés és a pontos illeszkedés érdekében nem szabad megcsiszolni, ellentétben a hagyományos eljárásokkal, ahol ezeket a felszíneket minden esetben meg kell csiszolni, éppen a stabilabb kötés érdekében. A munkánkhoz a VITA cég digitális műfogait (VITA Vionic Vigo) választottuk a megfelelő méretben és a korábban meghatározott színben. A fogfelállítási módok

közül a Gerber-féle mozsár a mozsártörőben típusút választottuk. A Gerber-féle fogfelállítási mód jellegzetessége, hogy az okklúziós hármasságok helyett fog-a-foghoz érintkezést mutat, hiszen a felső műfogak palatinális csücskei az alsó műfogak kiszélesített centrális barázdájába harapnak, így bukkális érintkezési pont az első kisőrlők kivételével nincsen (16. kép). A kívánt fogfelállítást a program csak abban az esetben ajánlja fel, ha a kiválasztott fogtípus erre alkalmas, úgy, mint esetünkben a VITA Vionic Vigo. Amennyiben könyvtárból szeretnénk választani fogformát és azt magunk előállítani, akkor le kell mondanunk a fogak élethű belső színezéséről, mert azok csak külső festéssel karakterizálhatóak és ezért az esetleges utómunkálatok ideje is megnő. A szoftver esetünkben a CO/IKP pozíció megtartásával, a harapási sablon jelöléseinek megfelelően tette lehetővé a fogak beillesztését. Előnye a digitális tervezésnek, hogy az interalveoláris térközön túlterjedő esetleges műfogbázisokat jelzi, illetve színekkel információkkal segíti a technikust a ragasztáshoz szükséges felület és anyagvastagság megtervezéséhez.

A kész fogsoron a stopvonalnak megfelelően az alsó második nagyőrlők már nem kerültek felállításra. A próbafogsor ellenőrzésére, lévén teljesen digitális úton készült, akképp nyílt lehetőség, hogy a próbafogsor összes komponense egy darabban kerül nyomtatásra, ideiglenes pótlások készítésére alkalmas anyagból (17. kép).



17. kép: A próbafogsor 3D nyomtatott modellje ideiglenes fogpótlások készítésére alkalmazott anyagból



Ez a 3D nyomtatási eljárás biztosítja a bázislemez-módszer előnyeit is, hiszen az alaplemez formája épp olyan, mint a majdan készülő végleges alaplemeze. A rágópályák teljes mértékben ellenőrizhetőek, nem úgy, mint hagyományos eljárások esetében, hiszen a viaszhoz képest itt a fogak végleges stabilitással rögzülnek a műínyben. A nyomtatáshoz a próbafogsort úgy pozicionáltuk, hogy a tálca teljes területét kihasználva kevés szeletből kinyomtatható legyen. Így maga a nyomtatás mindössze 15 percet vett igénybe. Ugyan számolnunk kell a szükséges utómunkálatokkal, mégis azt tapasztaltuk, hogy kellő rutin megszerzése után ez a folyamat sokkal gyorsabb és biztosabb eredményt hozhat, mint a hagyományos fogpróba felállításának munkafázisa.

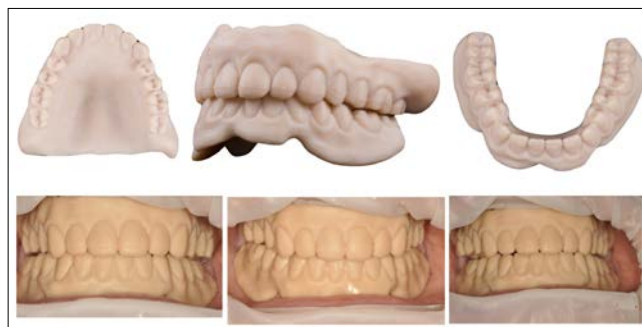
A fogpróba során az alaplemezt megfelelően illeszkedőnek, a fogfelállítást jónak, artikulációs interferenciáktól mentesnek találtuk (18. kép).

A végleges fogsorok alaplemezeit a próbák után, kimondottan erre a célra gyártott rózsaszín PMMA tömbből martuk ki, Roland DWX 52D típusú faragógép segítségével. A munkafolyamat indítása előtt fontos, hogy kiválasszuk a megfelelő faragási stratégiát, és azt lemodellezzük. Ez azt jelenti, hogy virtuálisan végig követhetjük a faragási folyamatot, és csak akkor indítjuk a faragógépet, ha meggyőződünk, hogy a stratégia nem tartalmaz hibákat. Fontos, hogy a tömbön belül virtuálisan úgy kell elhelyezni az alaplemezeket, hogy a faragófej minden területet elérjen. Ennek beállítása az úgynevezett nesztelés folyamata (19. kép).

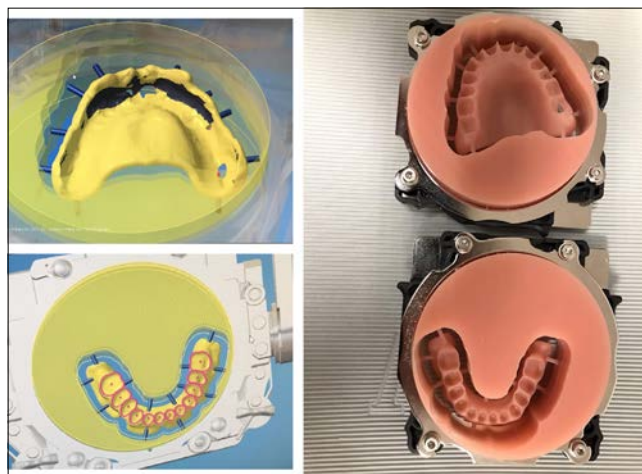
A nesztelést, főleg a felső állcsontra jellemző erősen alámenős területek esetében, nem mindig lehet könnyen megoldani. Esetünkben a használt szoftver a Mill-box CAM volt. Egy tömbbe nem fér el két alaplemez, ezért ezeket csak egymás után tudjuk kifaragni, két külön tömbből. A faragási folyamat a legkedvezőbb stratégia esetében is alaplemezenként 2,5–3 órán át tart. Ez sajnos nagyban befolyásolja a gazdaságosságot, de ezt az időt a pontos végeredmény érdekében nem tudjuk rövidíteni. A kifaragott alaplemezeket eltávolítjuk a tömbökből, majd eltávolítjuk a tartóelemeket, és átdolgozzuk a szükséges felszíneket. Azokat a mélyedéseket, ahová a műfogakat fogjuk beragasztani, a hatékonyabb ragasztás érdekében 110 mikron nagyságú homokkal, 1,5 bar nyomáson lefújjuk. A ragasztás előtt a műfogakat a helyükre próbáljuk, ellenőrizzük a pontos illeszkedést. A szoftver által tervezett és kialakított üregek olyanok, melyekbe a műfogak egyértelműen beilleszthetők. A kifaragott alaplemezbe ezután rögzítésre kerültek a gyári műfogak egy speciális ragasztó segítségével (VITA Bond Kit).

Amennyiben helyenként a műfogak és az alaplemez találkozásánál egy vékony rész marad, azt ki kell töltenünk egy az alaplemez színével egyező fényre kötő kompozittal (VITA VM Individual LC és LC flow).

Utolsó technikai lépés a fogsorok teljes polírozása. Átadáskor ellenőriztük ismét a készre vitt fogpótlások mukozális, okkluzális és polírozott felszíneit: az alaple-



18. kép: A próbafogsor ellenőrzése



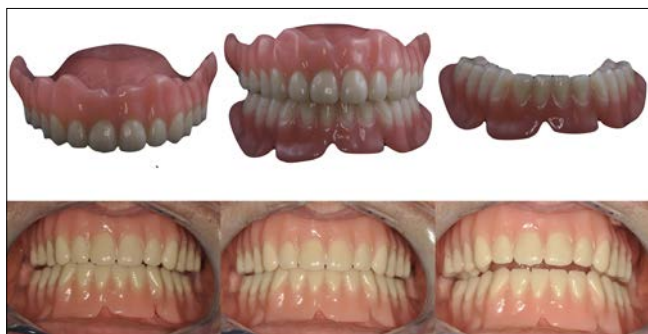19. kép: A végleges fogsoralaplemez marása rózsaszín 30 mm magas PMMA-tömbökből

mez illeszkedése megfelelő volt, a páciens nem számolt be nyomó vagy szűrő érzésről. A polírozott felszínek megfelelő, a nyelvteret nem szűkítő módon lettek kialakítva, a rágófelszín ellenőrzésekor a kívánt, kétoldalon kiegyensúlyozott artikulációs formát láttuk. A páciens a fogmű tisztításáról és a visszarendelések fontosságáról és gyakoriságáról a tájékoztatást megkapta (20. kép).

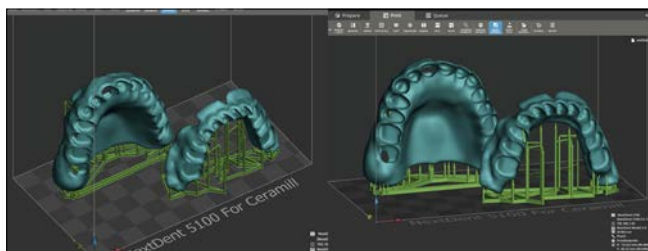
A 3D nyomtatás is a rendelkezésünkre állt mint lehetséges additív gyártási alternatíva. Szerettük volna elkészíteni ugyanazt a pótlást ezzel az eljárással is, ezért a laboratóriumban egy 3D nyomtató (Ceramill NextDent 5100) segítségével új alaplemezeket készítettünk az előbbi tervek lapján (21. kép). A 3D nyomtatott alaplemezbe végső polimerizálása után, ugyanolyan műfogakat rögzítettünk, a már ismertetett lépésekkel és anyagokkal (23. kép).

## Összefoglalás

Ebben az esetben a korábbi kész terveket módosítás nélkül a számítógépről a 3D nyomtatóra küldjük. Ahogy korábban a faragási stratégiát megterveztük, itt is nagyon fontos a megfelelő nyomtatási stratégia kiválasz-



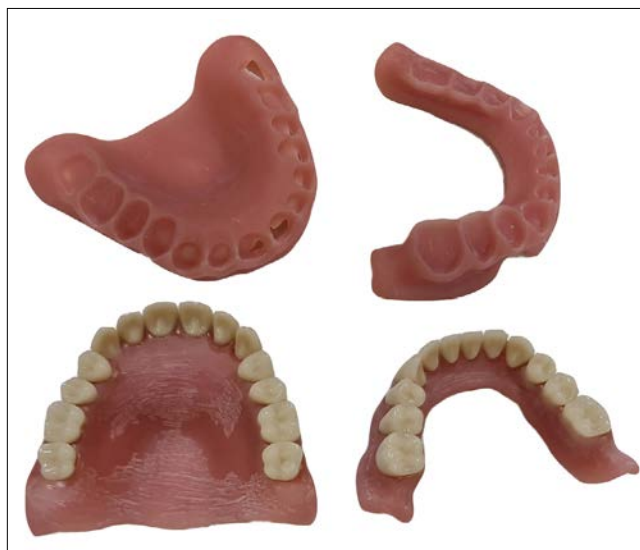20. kép: A faragott alaplemezű kész fogisor a szájbán, az artikuláció ellenőrzése



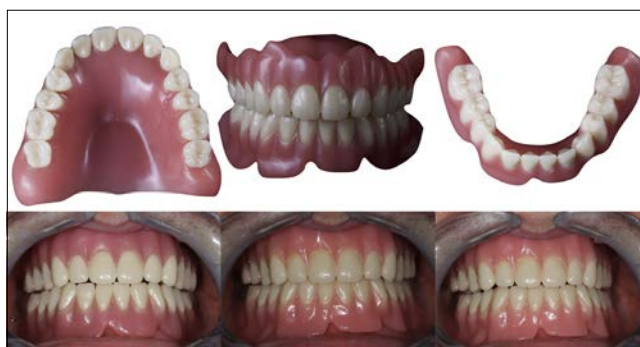21. kép: Additív technológiával előállított alaplemez nyomtatási terve

tása. A nyomtatási pontosság és a nyomtatási idő érdekében ugyanis nem mindegy, milyen pozícióban helyezzük el a nyomtatandó alaplemezeket. A nyomtatási idő nem a nyomtatótálcán elhelyezett alaplemezek számától, hanem a nyomtatott elemek magasságától függ. Így ha a nyomtatótálcára két alaplemezt helyezünk el, az időben pontosan ugyanannyi, mintha hat darabot helyeznénk el. Ez gazdasági szempontból nagyon fontos tényező. Az additív eljárás előnyének mondható még, hogy a faragással szemben csaknem tizedannyi idő alatt nyomtatható ki egyszerre mindkét állcsont alaplemeze. Azonban a közel 5-6 órán keresztül történő marás felszínében simább és kevesebb polírozást igénylő alaplemez eredményez (22. kép). Az anyagfelesleg minimális a nyomtatáskor, a maráshoz képest, ahol egy tömbből mindössze egy állcsont alaplemezét marta ki a gép, annak körülbelül felét felhasználva.

A páciens kezelése kapcsán nyert tapasztalataink alátámasztják a nemzetközi publikációkban ismertetetteket [8]. Ezek kiemelik, hogy a teljesen digitális úton készített lemezes fogpótlásokra egyre növekvő igény van, tekintettel arra, hogy a digitálisan készített pótlások mentesek az esetleges pontatlanságoktól, amelyek a fogtechnikai folyamatok sajátosságaiból fakadhatnak. Ilyen például az akrilát préselése vagy öntése során előforduló polimerizációs hő okozta illesztési pontatlanságok, valamint a gipszfelszín sérüléséből eredő hibák. Az is fontos szempont, hogy az így készült fogpótlások anyagai sokkal kevésbé porózusak, mint a hagyományos úton készítették. Az additív eljárások



22. kép: A nyers nyomtatott alaplemezek



23. kép: A nyomtatott alaplemezű kész fogpótlások szájbán, artikuláció ellenőrzése

előtérbe kerülésére számítunk a jövőben, mivel gazdaságosabbak, időtakarékosabbak és minimális hulladékot termelnek [9]. Igaz azonban, hogy mint minden új technológia esetén itt is folyamatos tanulásra és beruházásokra van szükség a pontos megvalósításhoz.

Összességében elmondható, hogy a lemezes fogpótlások készítésének digitális munkafolyamata még több ponton módosítást igényel, de a technológiai keretek már adottak ilyen típusú fogpótlások készítésére is [10]. Az elért eredmény tükrében állíthatjuk, hogy a folyamat rutinná válása és egyszerűsödése, széles körű elterjedésével és költséghatékonyabbá tételével inkább rövidebb, mint hosszabb távon meg fog történni.

### Köszönetnyilvánítás

A páciens ellátásában nyújtott segítségével köszönet illeti Dr. Jász Bálintot, Róth Lajos fogtechnikus mestert és Modor Gergely 3Shape specialistát.



**Irodalom**

1. KAÁN M: Functional construction of the buccal surfaces of the molars in complete lower dentures. *Fogorv Szle* 1969; 62 (5): 147–154.
2. DOUGLASS CW, SHIH A, OSTRY L: Will there be a need for complete dentures in the United States in 2020? *J Prosthet Dent* 2002; 87 (1): 5–8. <https://doi.org/10.1067/mpr.2002.121203>
3. JANEVA NM, et al: Advantages of CAD/CAM versus Conventional Complete Dentures – A Review. *Open Access Maced J Med Sci* 2018; 6 (8): 1498–1502. <https://doi.org/10.3889/oamjms.2018.308>
4. SRINIVASAN M, et al: CAD-CAM milled dentures: The Geneva protocols for digital dentures. *J Prosthet Dent* 2020; 123 (1): 27–37. <https://doi.org/10.1016/j.prosdent.2018.12.008>
5. KÁROLYHÁZY K, et al: Dental Status and Oral Health of Patients with Epilepsy: An Epidemiologic Study. *Epilepsia* 2003; 44 (8): 1103–1108. <https://doi.org/10.1046/j.1528-1157.2003.04003.x>
6. UNKOVSKIY A, et al: Intraoral scanning to fabricate complete dentures with functional borders: a proof-of-concept case report. *BMC Oral Health* 2019; 19 (1): 46. <https://doi.org/10.1186/s12903-019-0733-5>
7. Lo Russo L, et al: Three-dimensional differences between intraoral scans and conventional impressions of edentulous jaws: A clinical study. *The Journal of Prosthetic Dentistry* 2020; 123 (2): 264–268. <https://doi.org/10.1016/j.prosdent.2019.04.004>
8. SMITH PB, J PERRY, W ELZA: Economic and Clinical Impact of Digitally Produced Dentures. *J Prosthodont* 2020. <https://doi.org/10.1111/jopr.13283>
9. BAE EJ, et al: A comparative study of additive and subtractive manufacturing for dental restorations. *J Prosthet Dent* 2017; 118 (2): 187–193. <https://doi.org/10.1016/j.prosdent.2016.11.004>
10. STEINMASSL O, et al: CAD/CAM produces dentures with improved fit. *Clinical Oral Investigations* 2018; 22 (8): 2829–2835. <https://doi.org/10.1007/s00784-018-2369-2>

**Case report**

PALASZKÓ D, KÖNIG J, BORBELY J, HERMANN P, KÖRMENDI SZ

**Construction of upper and lower complete denture using CAD/CAM technology**

Successful treatment of complete edentulousness remains a great challenge for dentists and dental technicians. The digital revolution that stormed through dentistry, especially in fixed and implant prosthodontics, has not really penetrated the field of removable prosthodontics, especially not the treatment of complete edentulousness. Concerning these types of dentures, it is obvious that the developments in digital imaging are not able to substitute specific functional advantages of taking conventional impression, which is able to capture the moving mucosa. Different full-face scan- and CT images may be appropriate to record the position of patient's jaws; however, the availability, the simplicity of use, and the slowness of the software prevents such devices from being more commonly used. For now, we are able to digitally record all the information gained by the previously used methods; thus, these working methods supplement one another. The opportunities provided by the digital technology can be successfully used if we are ready to accept their limitations and are able to utilise them appropriately, so that it aids the patient. The technology is ready and profitable enough to provide a new option in treating patients with edentulousness, e.i. using 3D printing and milling, we are able to create such aesthetic and reproducible permanent dental fittings than never before.

**Keywords:** Prosthodontics, Digital technology, Printing, three-dimensional, 3D printing; Dentures; Mouth, edentulous

Semmelweis Egyetem Fogászati és Szájsebészeti Oktató Intézet

## Statikus navigáció segítségével beültetett implantátumokon elhorgonyzott, felső egész fogívre kiterjedő rögzített fogpótlás és alsó kombinált fogpótlás készítése

*Esetismertetés*

DR. SEEREINER TAMÁS, DR. KIVOVICS MÁRTON

A protetikai szemléletű tervezés során a beültetendő fogászati implantátumok helyzetét és számát a készülő fogpótlás fajtája, az elhorgonyzás és a megtámasztás módja határozza meg. A navigált implantáció módszerével az előre megtervezett implantátum pozíciók nagy pontossággal reprodukálhatóak a műtét során. Statikus navigáció esetén az implantátum-ágy kialakításakor műszereinket sablon vezeti a kívánt pozícióba. A módszer csökkenti a posztoperatív morbiditást és a műteti időt, melynek kiemelt jelentősége van az időskorúak fogászati ellátásában. Az így tervezett és kivitelezett implantációs fogpótlás hozzájárul az orális rehabilitáció esztétikájához és funkciójához, biztosítja a fogpótlás és az implantátumok megfelelő biomechanikai terhelését, valamint az implantátum körüli kemény- és lágy szövetek hosszú távú stabilitását. Esetbemutatásunkban összefoglaljuk a statikus navigáció segítségével beültetett implantátumokon elhorgonyzott felső egész fogívre kiterjedő rögzített fogpótlás és alsó kombinált fogpótlás készítésének menetét.

**Kulcsszavak:** implantáció, fogászati implantátum, statikus navigáció, navigált implantátum beültetés

### Bevezetés, irodalmi áttekintés

A modern implantológiában az implantátum beültetését a protetikai szempontok vezérik. Ideálisan, a munkafolyamat során az implantációs műtétekről megfelelő ismeretekkel rendelkező protetikus a diagnosztikus lépéseket követően megtervezi, hogy milyen implantációs fogpótlást készít majd betegének, és a protetikában jártas sebésszel a fogpótlás fajtájától, elhorgonyzásától, megtámasztásától, biomechanikájától és esztétikájától függően meghatározzák, hogy hány darab implantátum beültetése szükséges, és hogy az implantátumok milyen pozícióban és angulációban kerüljenek beültetésre [1–3].

A navigált implantációs műtétek lehetővé teszik, hogy a virtuálisan készített vagy digitizált protetikai tervnek megfelelően tervezett implantátumpozíciókat átvigyük a műteti területre. Statikus navigáció esetén az implantátumpozíciók átvitele a virtuális térből a műteti területre műteti sablonok segítségével történik [1, 4, 5].

Teljesen navigált (full-guided) műtét esetén az implantáció minden lépése a műteti sablon segítségével történik. A nem teljes (half-guided) navigáció esetén az implantátumfészkek kialakításának kezdeti lépéseit irányítja a sablon, a készre fúrás, menetvágás, implantátumbeültetés lépéseinek egy része szabadkézi módszerrel történik. Mindkét módszer lecsökkenti a műteti időt és a posztoperatív morbiditást. Amennyiben lebeny-

képzés nélkül végzett műteti beavatkozást végzünk, enyhébb posztoperatív fájdalomra, duzzanatra számíthatunk. Ugyanakkor, ha lebenyt képzünk, az elősegíti a fűrők megfelelő hűtését, segít megőrizni a keratinizált mucosa megfelelő szélességét az implantátum körül, és vizuálisan is jobban ellenőrizhető az implantátumok helyes pozíciója. [6–9].

A szakirodalom szerint a fogakon megtámasztott sablonokkal nagyobb pontosság érhető el, mint a nyálkahártyán megtámasztott sablonokkal. A legkevésbé precíznek a csonton megtámasztott sablonok bizonyulnak [4, 10, 11].

Esetbemutatásunkban ismertetjük az alsó foghiány kombinált fogpótlással történő ellátását. A felső foghiány esetén bemutatjuk a digitalizált protetikai terv felhasználását az implantátumpozíciók tervezésében, hat implantátum beültetését statikusan navigált módszerrel, és az implantátumokon átmenőcsavarokkal elhorgonyzott fémkerámiai híd készítését.

### Általános anamnézis

A páciens Intézetünket új fogpótlások miatti kérésével kereste fel. Nyugdíjas, 67 éves, jó általános állapotú férfi páciens, anamnézisében kezelést befolyásoló tényező nem szerepel, rendszeresen sportol, mozog, aktív. Régen Intézetünk páciense volt, de az elmúlt időszakban

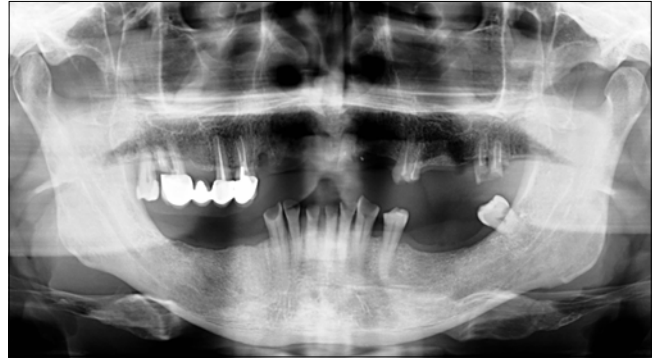
fogait – saját bevallása szerint – egy ideje elhanyagolta. Nem dohányzik, gyógyszereket nem szed, korábbi műtétje nem volt.

### Fogászati anamnézis

Abradált, hiányos fogazat, a páciens szájhygiéje nem megfelelő. A felső állcsonton jobb oldalon négy tagú fémkerámia hídpótlást visel (pillérfogak: 14, 15, 17; hézagfog: 16), jobb felső második nagyírlőben caries profundat diagnosztizáltunk, a bölcsességfog 3-as mozgathatóságot mutat, bal felső nagymetsző, első kisírlő és második nagyírlő gyökerek. Az alsó állcsonton 31, 32, 33, 34, 38; 41, 42, 43 fogak találhatóak. (1. kép)

### Felső teljes lemezes és alsó kombinált fogpótlás készítése

A fogászati sanatio 2020 januárjában kezdődött meg. Supra- és subgingivalis depurálás után eltávolítottuk az összes felső fogat, illetve a 38-as fogat. Egy hónap gyógyulási idő után instruálást, motiválást követően alsó dentomucosalis megtámasztású, merev elhorgonyzású kombinált fogpótlást (pillérfogak: 31, 32, 33, 34, 41, 42, 43; elhorgonyzás eszköze: Preci Vertex (Alphadent, Waregem, Belgium) és felső ideiglenes teljes lemezes fogpótlást készítettünk (fogszín: A3), a kezelés során összehangoltuk az alsó és felső fogpótlás munkafázisait. Az alsó fogpótlás készítésének előkészítő műveletei a következők voltak: 33, 34, 43-as fogak gyökérkezelése és gyökértömése lateral kondenzációs technikával (sealer: Endomethasone N, Saint-Maur-des-Fossés, Franciaország), csomkfelépítés adhezív tömőanyag felhasználásával (Filtek Ultimate, 3M Espe, Saint Paul, Egyesült Államok). Az alsó fogak parodontálgigiénés szempontok miatti supragingivális vállas előkészítését követően az alsó állcsonttól kétfázisú, kétidejű C szilikon lenyomatot (Zetaplus / Oranwash L; Zhermack SpA, Róma, Olaszország), a felső fogatlan állcsonttól pedig anatómiai lenyomatot (Tropicalgin, Zhermack SpA, Róma, Olaszország) vettünk. A felső funkciós lenyomat vétele (S. S. White lenyomatanyag St. Petersburg Fl. Egyesült Államok) felhasználásával, majd a centrális okklúzió meghatározása történt harapási sablonok befaragásával. A 7 tagú sín vázpróbáját, majd készrevitelét követően kétfázisú egyidejű szituációs lenyomatot vettünk C szilikon lenyomatanyaggal. A fogpróba és a kész fogpótlás átadása után a felső állcsont implantációjához szükséges, ideális gyógyulási idő (8–10 hét) a pandémia következményeképpen 5 hónapra bővült. Ez alatt az idő alatt a páciens a kontrollokon rendszeresen megjelent, az elkészült fogpótlásokkal elégedett volt, azokat viselte, megfelelően használta, tisztította. A páciens által folyamatosan viselt felső fogpótlás segítségünkre volt abban, hogy az állcsontgerinc vertikális és horizontális viszonyai megtartottak maradjanak. A felső teljes



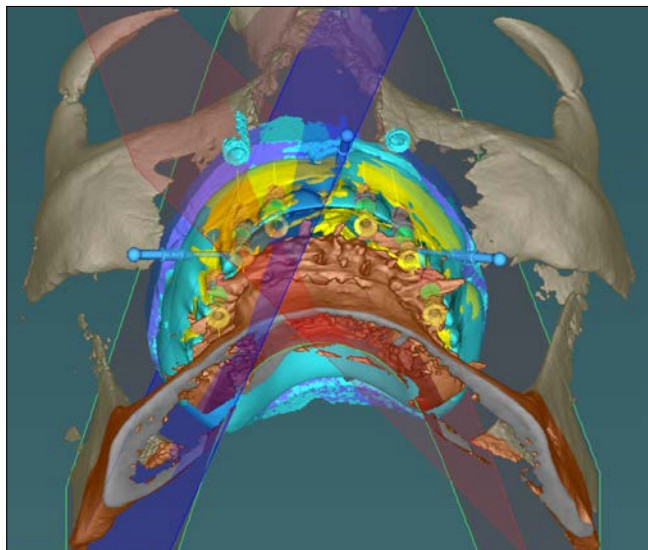
1. kép: Kiindulási OP-felvétel

lemezes fogpótlás készítése során megismertük a páciens esztétikai elvárásait; a fogpótlás készrevitelére akkor történt meg, mikor a betegünk elégedett volt a felállított fogak helyzetével, színével, formájával és méretével. 2020 szeptemberében kezdődött meg a felső állcsont implantátumokkal történő rehabilitációja, melynek során az implantátumok statikus navigált sebészeti módszerrel kerültek beültetésre.

### Az implantáció protetikailag vezérelt tervezése (backwards planning)

A felső teljes lemezes fogpótlás ideális, megfelelő funkciót és esztétikai megjelenést garantáló fogfelállítása alapján terveztük meg az implantátumok pozícióját. A tervezés során a felső fogatlan állcsonttól kétfázisú, kétidejű C szilikon (Zetaplus / Oranwash L; Zhermack SpA, Róma, Olaszország) anatómiai lenyomatot vettünk. A felső állcsont mintáját desktop scanner (3Series, Dental Wings, Montreal, Kanada) segítségével scanneltük be. A második scan úgy készült el, hogy a mintára helyeztük a teljes lemezes fogpótlást. A fogpótlásba a metszőfogak, szemfogak és molárisok tájékán összesen öt furatot készítettünk, melyeket megolvastott guttaperchával (Diadent Group International, Chungcheongbuk-do, Dél-Korea) töltöttünk fel. Ezt követően CBCT (PaX-Reve3D, Vatech, Hwaseong, Dél-Korea) készült a felső fogpótlással a helyén, és külön a felső fogpótlásról a következő beállításokkal: 250 µm voxel méret, 360°-os rotáció, 89 kV-os csőfeszültség, 4,9 mA áramerősség, 24 s-os expozíció, és 15 × 15 cm-es field of view (FOV). A coDiagnostiX program, 10.2-es verziójának (Dental Wings, Montreal, CA, USA) segítségével megnyitottuk a CBCT szegmentációt, és felszíni regisztráció segítségével rögzítettük a felső fogpótlás szegmentációjának, scanjének és a fogatlan állcsont scanjének helyzetét. Az implantátumok helyzetét Denti Root Form (Denti Systems Kft, Szentes, Magyarország) a felső oldalsó metszőfogak, első kisírlők és első nagyírlők pozíciójának megfelelően terveztük meg úgy, hogy az átmenőcsavarokkal rögzített fogpótlás csavarjainak bemenete a pre-molárisok és molárisok esetén a rágófelszínre, az oldal-





2. kép: Az implantáció protetikailag vezérelt tervezése

só metszőfogak esetén a palatinális oldalra kerüljenek. Ezt követően a maxillában három rögzítőszegeccsel elhorgonyozott, mucosális megtámasztású, pilot guided sablont terveztünk. (2. kép)

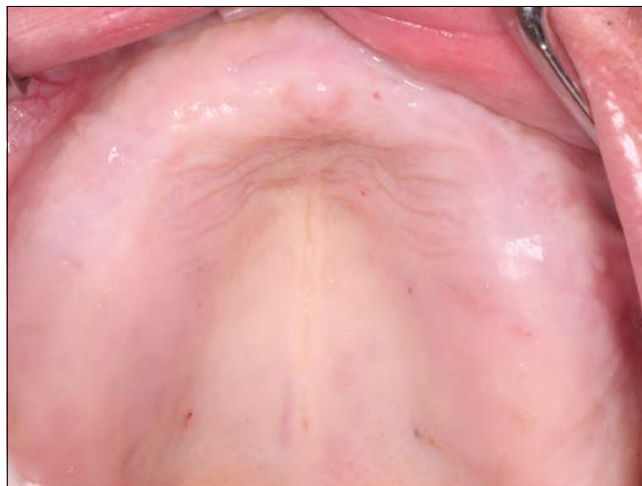### Műtéti beavatkozás

Betegünk a műtéti beavatkozás előtt egy percig 0,2%-os klórhexidin-glukonát tartalmú szájvízzel öblített. Helyi érzéstelenítésben rögzítőszegeccsekkel stabilizáltuk a sztereolitográfiával előállított (SLA) műtéti sablont, majd 2 mm átmérőjű előfúrók segítségével (Cikkszám: HN011, Hager & Meisinger GmbH, Neuss, Németország), a sablonban lévő fúróvezető hüvelyen keresztül (Cikkszám: HN001, Hager & Meisinger GmbH, Neuss, Németország) megkezdjük az implantátumfészek kialakítását. A sablon eltávolítása után gerincéli lebeny preparáltunk, és az implantátumfészek kialakítását a gyártó utasításainak megfelelően végeztük el [12]. (3–5. kép)

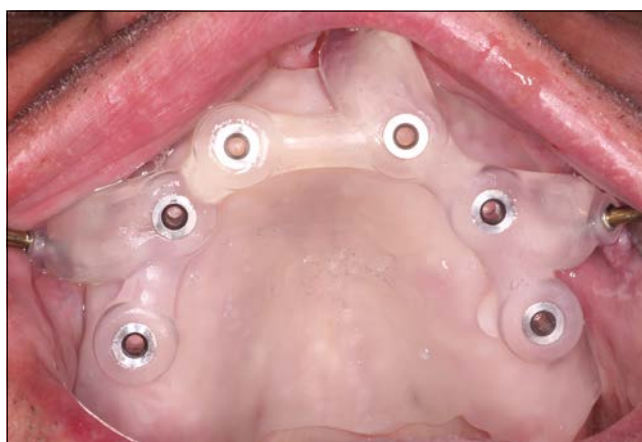6 db Denti „Root Form- típusú” implantátum került a 12, 14, 16, 22, 24, 26 fogak helyére.

- 12: 3,8 × 11,5 mm,
- 14: 4,3 × 11,5 mm,
- 16: 4,3 × 9,5 mm,
- 22: 4,3 × 11,5 mm,
- 24: 4,3 × 11,5 mm,
- 26: 4,8 × 9,5 mm.

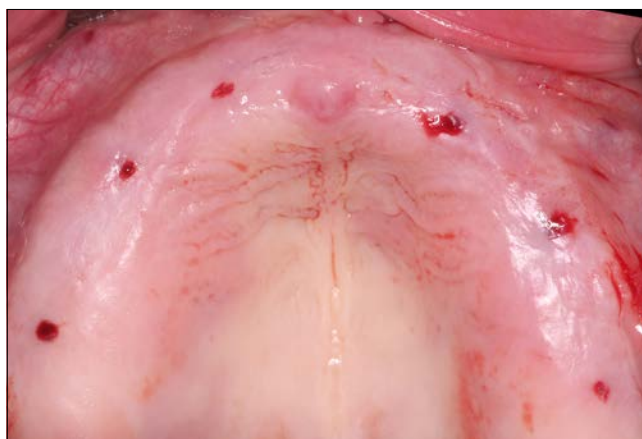A sebet nem felszívódó varróanyaggal, egyszerű csomós öltésekkel zártuk az ínformázó csavarok körül. (6. kép) A beteget instrukciókkal láttuk el a seb megfelelő tisztításáról és a műtét utáni teendőkről. Antibiotikumot (amoxicillin-klavulánsav, Augmentin Duo 1 g, 2 × 1, 5 napig), nem szteroid gyulladáscsökkentőt (diclofenac, Cataflam 50 mg, 3 × 1, 3 napig), és 0,2% klórhexidin-glukonát



3. kép: A fogatlan felső állcsont



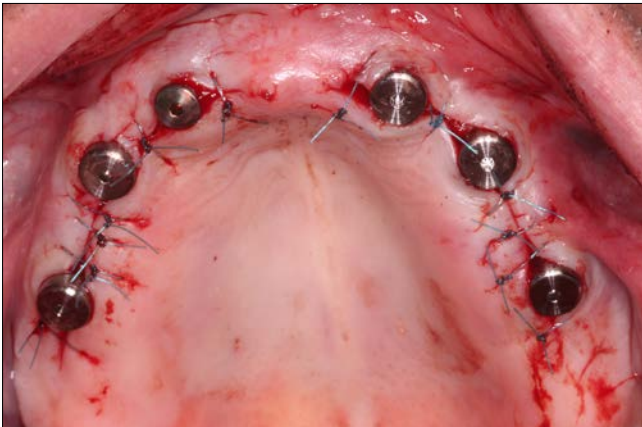
4. kép: A rögzítőszegeccsekkel stabilizált sebészi sablon [12]



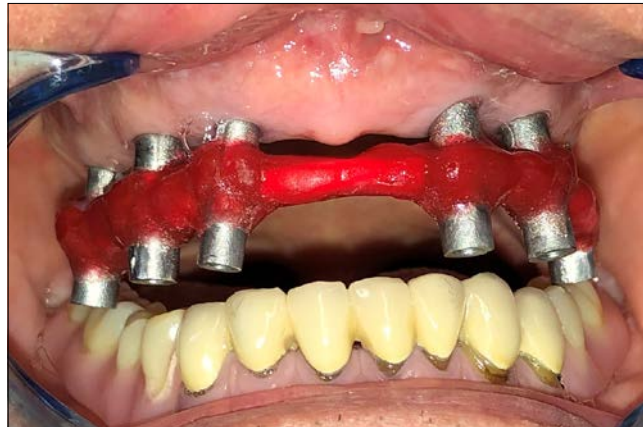5. kép: Az implantátumfészek kialakítása [12]

tartalmú szájöblítőt (Corsodyl, 2 × 1, 14 napig) rendelünk. A varratokat hét nap múlva távolítottuk el [12].

Az implantátumok gyógyulási ideje 3 hónapot vett igénybe, a páciens ez idő alatt is tudta viselni az ideiglenes felső teljes lemezes fogpótlását, mivel azt az ín



6. kép: A műtéti terület zárása egyszerű csomós öltésekkel



7. kép: Az egymással összekötött lenyomati fejek resin sín segítségével.

formázó csavaroknak megfelelően korrigáltuk. Kontrollok alkalmával supra- és subgingivális depurálást végeztünk, a beteg folyamatos instruálása és motiválása mellett. Az implantációs fogpótlások életidejét a beteg szájhigiénéje döntően befolyásolja.

2021 januárjában megkezdtük a felső állcsont végleges protetikai rehabilitációját. Az implantátumokra 12 tagú, lézerszinterezett technikával készült átmenő-csavaros fémkerámia hidat készítettünk. Nyitott kanalas egyfázisú C szilikon precíziós szituációs lenyomatvételt végeztünk úgy, hogy a nyitott kanalas lenyomati feket drót és Pattern Resin (GC, Tokyo, Japán) segítségével síneztük. (7–9. kép) Ezt követően a páciens ideiglenes fogpótlásának segítségével rögzítettük a harapási magasságot. Az arcív segítségével meghatároztuk a felső állcsont helyzetét, és a mintákat egyéni értékű artikulátorba gipszeltük. (KAVO Protar evo 5B, KAVo Dental GmbH, Biberach an der Riss, Németország). (10. kép) A latero- és propulsiós helyzeteket nyílhegyregisztrációval rögzítettük, a saggitalis fejcspálya  $47^\circ$ , a Bennett-szög  $29^\circ$ .

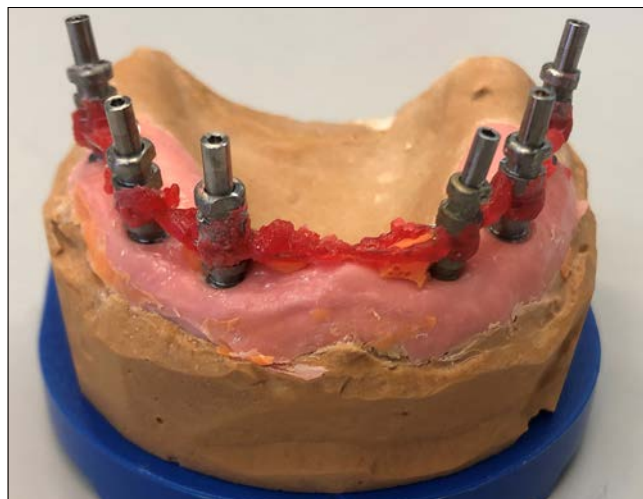
A páciens az ideiglenes fogpótlás műfogainak alakjával, méretével, színével elégedett volt, ezért a fogpótlásról tanulmányi lenyomatot vettünk, amely alapján a labor a végleges fogpótlást ki tudta dolgozni (fogszín A3).

A hídvezpróbát követően (11–12. kép) a bisquit-próba következett. A szájbán és az artikulátorban a centrális okklúziós, a lateropulsiós, a propulsiós és a maximális interkuspidációs viszonyok egyeztek egymással, korrekcióra nem volt szükség.

Az elkészült fogpótlás átadásakor az okklúziós viszonyok ellenőrzését követően az átmenőcsavarokat 25 Ncm-el rögzítettük az implantátumokban. A csavarfejeket teflonszalaggal takartuk, majd a bemeneti nyílásokat adhezív technikával A3-as fogszínű kompozit tömőanyaggal (Filtek Ultimate, 3M Espe, Saint Paul, Egyesült Államok) fedtük be. A navigált sebészeti módszernek és a megfelelő csontkínálatnak köszönhetően az egyenes átmenőcsavarok hozzáférése a premolárisok és molárisok esetén a rágófelszínre, az oldalsó metszőfogak esetén a palatinális oldalra került. (13. kép)



8. kép: Nyitott kanalas, egyfázisú, egyidejű precíziós, szituációs lenyomat



9. kép: Lenyomati fejek a gipszmintán





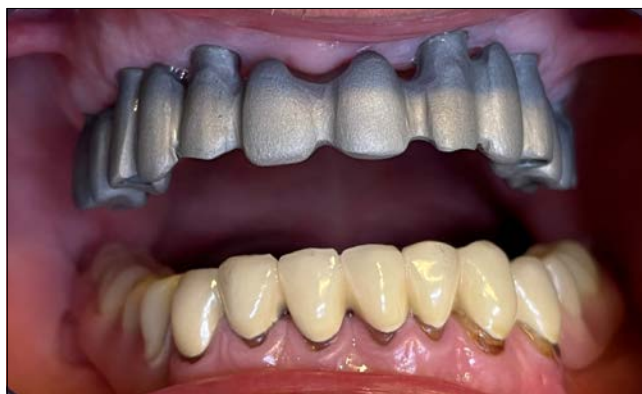10. kép: CR meghatározása, a minták egyéni értékű artikulátorba gipszelése

Az egyhetes kontrollon a páciens elégedetten számolt be új fogpótlásáról. Mind a rágás, mind a beszéd, mind az esztétikai funkciókat kiválóan találta Ő és környezete is. A féléves kontrollon a beteg szájhigiéniéjét megfelelőnek találtuk.

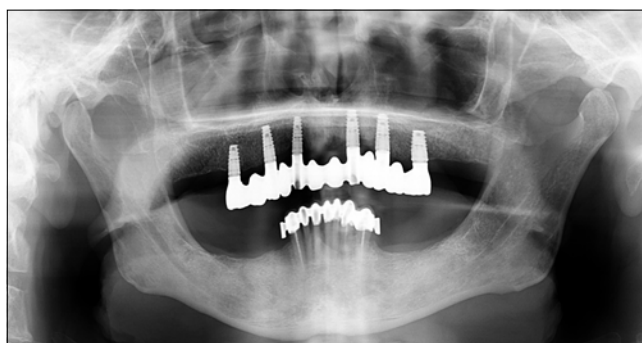
### Megbeszélés

Betegeink gyakran jelentkeznek reménytelen prognózisú maradék fogazattal. Évtizedek rossz szokásai, nem megfelelő szájhigiénié és esetleges iatrogén ártalmak lehetnek a háttérben. Amennyiben a teljes rágófelszíni rehabilitációt implantátumok beültetésével tervezzük megvalósítani Intézetünkben, fontosnak tartjuk először a szájhigiénié rendezését és a fogazat szanálását, ami a beteg góctalanítását is jelenti. Ezt követően minden esetben javasoljuk az ideiglenes teljes lemezes fogpótlás készítését, mely lehetővé teszi az állcsontrelációk megőrzését, a beteg esztétikai igényeinek és compliance-ének megismerését, és mihamarabbi visszailleszkedését a társadalomba. Az ülések során lehetőségünk nyílik megfelelően kezelni, irányítani betegünk elvárásait fogpótlásával kapcsolatban. Elsősorban a felső állcsont teljes foghiánya esetén a betegek jelentős része elégedett fogpótlásával, és ez esetben jelentősen csökkennek az anyagi kiadások, műtéti kockázatok, és a rehabilitáció sokkal rövidebb időn belül befejeződik [13].

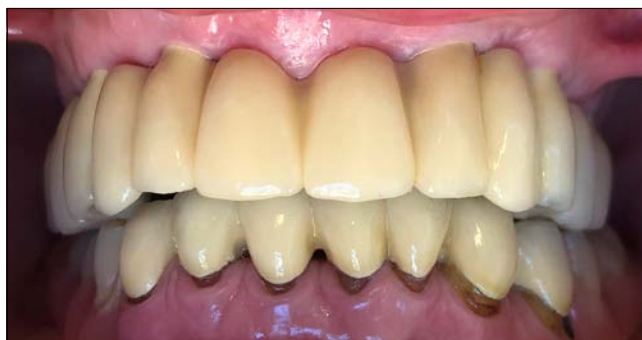Dolgozatunkban bemutatott esetünkben a fogazat szanálása és a szájhigiéniés instruálást, motiválást követően az alveolusok atrophiaja miatt a fogmedernyűlvány horizontális dimenziójának helyreállítására laterális augmentációja szükséges. Betegünket tájékoztattuk a csontpótlás lehetőségeiről, a beavatkozások utáni lehetséges szövődményekről, következményekről, a gyó-



11. kép: Hídvázipróba



12. kép: Kontroll OP-felvétel a hídvázzal



13. kép: A szájbán rögzített kész hídpothlás

gyulási időről és a várható többletköltségekről. Páciensünkkel együtt a kezelés hosszú időtartama és invazivitása miatt inkább a hagyományos kombinált fogpótlás készítése mellett döntöttünk, melyet páciensük megelégedéssel viselt.

Amennyiben betegünk a teljes lemezes fogpótlás elkészítése után is ragaszkodik implantátumok beültetéséhez, és ezt általános egészségi állapota, szocioökonómikus háttere és szájhigiéniéje lehetővé teszi, el kell döntenünk, hogy fedőlemezes fogpótlás (overdenture), híd vagy hídprotézis készítése szolgálja-e leginkább az esztétikai és funkcionális elvárásokat. Az ideiglenesen elkészített teljes lemezes fogpótlás, melyet a páciens jól használ, tartalmazza azokat az információkat (okklú-



ziós viszonyok, fogfelállítás, fogszín, ajaktámasz szükségessége stb.), melynek segítségével olyan implantációs pótlás készíthető, mellyel betegünk elégedett lesz [4, 5, 14].

Fontos, hogy gondosan kövessük az interalveoláris térköz megváltoztatásának egyes következményeit. Abban az esetben, ha az interalveoláris térköz nagyban megnöveljük, előfordulhat, hogy a horizontális erők jobban terhelik az extraalveoláris erőkart, és így döntőgő, billentő hatást érünk el, mely az implantátum kihordási idejére kedvezőtlenül hat. Extrém esetben az interalveoláris térköz jelentős emelésével csökkenthetjük vagy teljesen eltüntethetjük az interokkluzális térköz, ami parafunkciókat – bruxizmus, üresjárat szorítás stb. – válthat ki és ez igencsak túlterhelésként jelentkezik implantátum szinten. Ha azt a hibát követjük el, hogy a fentiakat elkerülendő túl alacsony interalveoláris térközöt határozzunk meg, akkor számolnunk kell az arc beesettségével, az ajaktartás (lipsupport) csökkenésével és a rágóerő jelentős visszaesésével. Az egyénekre jellemző helyes interalveoláris térköz és interokkluzális térköz meghatározásával elkerülhetővé válik a temporomandibuláris ízületi funkciók jelentkezése [16–20].

A statikusan navigált implantátumbeültetés lehetővé teszi, hogy az ideiglenes teljes lemezes fogpótlás fogfelállítása alapján megtervezzük az implantátumok ideális helyzetét és ezt a műtéti sablonnal átvigyük a műtéti területre. Az így beültetett implantátumok hozzájárulnak a végleges fogpótlás esztétikájához, helyes biomechanikájához, és az implantátum körüli kemény- és lágy szövetek hosszútávú stabilitásához. A navigált sebészeti beavatkozás csökkenti a műtét idejét és a posztoperatív morbiditást [10, 11].

Az irodalom szerint statikusan navigált implantátumbeültetés esetén coronálisan 0,9 mm, apicálisan 1,3 mm deviációval és 3,5°-os szögeltéréssel számolhatunk a tervezettől [4, 10, 11, 15, 21–28]. A statikusan navigált implantátumbeültetés pontatlansága tehát összemérhető azokkal a biztonsági zónákkal, amelyeket a szomszédos fogaktól (1,5–2,0 mm), a szomszédos implantátumoktól (3,0 mm) kell tartanunk, illetve a csontvastagsággal, amelyet az implantátumtól vestibulárisan, orálisan és apicálisan az anatómiai képletektől (1,5–2,0 mm) biztosítanunk kell [24]. Ez a hiba a képalkotásból, a sablon gyártásából, annak elhorgonyzásából és megtámasztásából, pozícionálásából és a műtét során adódó hibákból tevődik össze. Az irodalomban számos vizsgálat irányul a sebész tapasztaltságának és a csont denzitásának hatására az implantátumbeültetés pontosságára statikus navigáció esetén [22, 27, 29–39]. A bemutatott műtét során azért választottuk a half-guided navigációs módszert, mert így lehetőségünk nyílt lebenyképzéssel ellenőrizni, hogy a beültetett implantátumok megfelelő pozícióban, a csontos borítékon belülre kerültek-e.

Az implantátumok elhelyezésével az irodalom igen szerteágazóan foglalkozik. Mi az ITI (International Team for Implantology) irányelveit, ajánlásait tartjuk útmutatónak [40].

## Következtetések

A protetikailag vezérelt, statikusan navigált implantátumbeültetés pontossága lehetővé teszi, hogy a beteg elvárásainak megfelelő esztétikai megjelenésű pótlást készítsünk. A módszer csökkenti a posztoperatív morbiditást és a műtéti időt, melynek kiemelt jelentősége van a fogászati ellátásban, különösen az esetünkben említett geriátriai betegeknek.

## Irodalom

- TAHMASEB A, WISMEIJER D, COUCKE W, DERKSEN W: Computer technology applications in surgical implant dentistry: A systematic review. *Int J Oral Maxillofac Implants* 2014; 29 Suppl, 25–42. <https://doi.org/10.11607/jomi.2014suppl.g1.2>
- VERCRUYSSSEN M, FORTIN T, WIDMANN G, JACOBS R, QUIRYNEN M: Different techniques of static/dynamic guided implant surgery: Modalities and indications. *Periodontol* 2000 2014; 66, 214–227. <https://doi.org/10.1111/prd.12056>
- VERCRUYSSSEN M, LALEMAN I, JACOBS R, QUIRYNEN M: Computer-supported implant planning and guided surgery: A narrative review. *Clin Oral Implants Res* 2015; 26 Suppl 11, 69–76. <https://doi.org/10.1111/clr.12638>
- ARISAN V, KARABUDA CZ, OZDEMIR T: Implant surgery using bone- and mucosa-supported stereolithographic guides in totally edentulous jaws: Surgical and post-operative outcomes of computer-aided vs. standard techniques. *Clin Oral Implants Res* 2010; 21, 980–988. <https://doi.org/10.1111/j.1600-0501.2010.01957.x>
- JODA T, ZARONE F, FERRARI M: The complete digital workflow in fixed prosthodontics: A systematic review. *BMC Oral Health* 2017; 17, 124. <https://doi.org/10.1186/s12903-017-0415-0>
- LIU YF, WU JL, ZHANG JX, PENG W, LIAO WQ: Numerical and experimental analyses on the temperature distribution in the dental implant preparation area when using a surgical guide. *J Prosthodont* 2018; 27, 42–51. <https://doi.org/10.1111/jopr.12488>
- POZZI A, TALLARICO M, MARCHETTI M, SCARFÒ B, ESPOSITO M: Computer-guided versus free-hand placement of immediately loaded dental implants: 1-year post-loading results of a multicentre randomised controlled trial. *Eur J Oral Implantol* 2014; 7, 229–242.
- FORTIN T, BOSSON JL, ISIDORI M, BLANCHET E: Effect of flapless surgery on pain experienced in implant placement using an image-guided system. *Int J Oral Maxillofac Implants* 2006; 21, 298–304.
- BOA K, BARRAK I, VARGA E JR, JOOB-FANCSALY A, VARGA E, PIFFKO J: Intraosseous generation of heat during guided surgical drilling: An ex vivo study of the effect of the temperature of the irrigating fluid. *Br J Oral Maxillofac Surg* 2016; 54, 904–908. <https://doi.org/10.1016/j.bjoms.2016.06.004>
- HÄMMERLE CH, CORDARO L, VAN ASSCHE N, BENIC GI, BORNSTEIN M, GAMPER F, et al: Digital technologies to support planning, treatment, and fabrication processes and outcome assessments in implant dentistry. Summary and consensus statements. The 4th EAO consensus conference 2015. *Clin Oral Implants Res* 2015; 26 Suppl 11, 97–101. <https://doi.org/10.1111/clr.12648>
- WISMEIJER D, JODA T, FLÜGGE T, FOKAS G, TAHMASEB A, BECHELLI D, et al: Group 5 iti consensus report: Digital technologies. *Clin Oral Implants Res* 2018; 29 Suppl 16, 436–442. <https://doi.org/10.1111/clr.13309>

12. KIVOVICS M, PÉNZES D, NÉMETH O, MIJIRITSKY E: The influence of surgical experience and bone density on the accuracy of static computer-assisted implant surgery in edentulous jaws using a mucosa-supported surgical template with a half-guided implant placement protocol—a randomized clinical study. *Materials (Basel)* 2020; 13. <https://doi.org/10.3390/ma13245759>
13. SCHIMMEL M, MÜLLER F, SUTER V, BUSER D: Implants for elderly patients. *Periodontol 2000* 2017; 73, 228–240. <https://doi.org/10.1111/prd.12166>
14. COLOMBO M, MANGANO C, MIJIRITSKY E, KREBS M, HAUSCHILD U, FORTIN T: Clinical applications and effectiveness of guided implant surgery: A critical review based on randomized controlled trials. *BMC Oral Health* 2017; 17, 150. <https://doi.org/10.1186/s12903-017-0441-y>
15. CASSETTA M, DI MAMBRO A, GIANANTI M, STEFANELLI LV, CAVALLINI C: The intrinsic error of a stereolithographic surgical template in implant guided surgery. *Int J Oral Maxillofac Surg* 2013; 42, 264–275. <https://doi.org/10.1016/j.ijom.2012.06.010>
16. FABBRI G, SORRENTINO R, CANNISTRARO G, MINTRONE F, BACHERINI L, TURRINI R: Increasing the Vertical Dimension of Occlusion: A Multicenter Retrospective Clinical Comparative Study on 100 Patients with Fixed Tooth-Supported, Mixed, and Implant-Supported Full-Arch Rehabilitations. *Int J Periodontics Restorative Dent* 2018; 38, 323–335. <https://doi.org/10.11607/prd.3295>
17. LIMA AF, CAVALCANTI AL, MARTINS LR, MARCHI GM: Occlusal interferences: how can this concept influence the clinical practice? *Eur J Dent* 2010; 4, 487–491. <https://doi.org/10.1055/s-0039-1697870>
18. ABDUO J, LYONS K: Clinical considerations for increasing occlusal vertical dimension: a review. *Aust Dent J* 2012; 57, 2–10. <https://doi.org/10.1111/j.1834-7819.2011.01640.x>
19. NAGY ZS, SCHMIDT P, HERMANN P: The importance of individual mandibular movements in case of temporomandibular joint dysfunction. Case report. *Fogorv Szle* 2012; 105, 167–171.
20. NAGY ZS, SCHMIDT P, HERMANN P: Complex prosthetic rehabilitation of a patient with temporomandibular dysfunction. Case report. *Fogorv Szle* 2013; 106, 7–10.
21. JONES A: Accuracy of mucosa supported guided dental implant surgery. *Clin Case Rep* 2018; 6, 2131–2139. <https://doi.org/10.1002/ccr3.1809>
22. RUNGCHARASSAENG K, CARUSO JM, KAN JY, SCHUTYSER F, BOUMANS T: Accuracy of computer-guided surgery: A comparison of operator experience. *J Prosthet Dent* 2015; 114, 407–413. <https://doi.org/10.1016/j.prosdent.2015.04.004>
23. SEO C, JUODZBALYS G: Accuracy of guided surgery via stereolithographic mucosa-supported surgical guide in implant surgery for edentulous patient: A systematic review. *J Oral Maxillofac Res* 2018; 9, e1. <https://doi.org/10.5037/jomr.2018.9101>
24. VARGA E. JR, ANTAL M, MAJOR L, KISCSATÁRI R, BRAUNITZER G, PIFFKÓ J: Guidance means accuracy: A randomized clinical trial on freehand versus guided dental implantation. *Clin Oral Implants Res* 2020; 31, 417–430. <https://doi.org/10.1111/clr.13578>
25. VERCRUYSSSEN M, COUCKE W, NAERT I, JACOBS R, TEUGHELIS W, QUIRYNEN M: Depth and lateral deviations in guided implant surgery: An rct comparing guided surgery with mental navigation or the use of a pilot-drill template. *Clin Oral Implants Res* 2015; 26, 1315–1320. <https://doi.org/10.1111/clr.12460>
26. VERCRUYSSSEN M, COX C, COUCKE W, NAERT I, JACOBS R, QUIRYNEN M: A randomized clinical trial comparing guided implant surgery (bone- or mucosa-supported) with mental navigation or the use of a pilot-drill template. *J Clin Periodontol* 2014; 41, 717–723. <https://doi.org/10.1111/jcpe.12231>
27. VERMEULEN J: The accuracy of implant placement by experienced surgeons: Guided vs freehand approach in a simulated plastic model. *Int J Oral Maxillofac Implants* 2017; 32, 617–624. <https://doi.org/10.11607/jomi.5065>
28. YOUNES F, COSYN J, DE BRUYCKERE T, CLEYMAET R, BOUCKAERT E, EGHBALI A: A randomized controlled study on the accuracy of free-handed, pilot-drill guided and fully guided implant surgery in partially edentulous patients. *J Clin Periodontol* 2018; 45, 721–732. <https://doi.org/10.1111/jcpe.12897>
29. CASSETTA M, BELLARDINI M: How much does experience in guided implant surgery play a role in accuracy? A randomized controlled pilot study. *Int J Oral Maxillofac Surg* 2017; 46, 922–930. <https://doi.org/10.1016/j.ijom.2017.03.010>
30. CUSHEN SE, TURKYILMAZ I: Impact of operator experience on the accuracy of implant placement with stereolithographic surgical templates: An in vitro study. *J Prosthet Dent* 2013; 109, 248–254. [https://doi.org/10.1016/S0022-3913\(13\)60053-0](https://doi.org/10.1016/S0022-3913(13)60053-0)
31. FERNÁNDEZ-GIL Á, GIL HS, VELASCO MG, MORENO VÁZQUEZ JC: An An in vitro model to evaluate the accuracy of guided implant placement based on the surgeon's experience. *Int J Oral Maxillofac Implants* 2017; 32, 151–154. <https://doi.org/10.11607/jomi.5024>
32. HINCKFUSS S, CONRAD HJ, LIN L, LUNOS S, SEONG WJ: Effect of surgical guide design and surgeon's experience on the accuracy of implant placement. *J Oral Implantol* 2012; 38, 311–323. <https://doi.org/10.1563/AAID-JOI-D-10-00046>
33. JORBA-GARCÍA A, FIGUEIREDO R, GONZÁLEZ-BARNADAS A, CAMPS-FONT O, VALMASEDA-CASTELLÓN E: Accuracy and the role of experience in dynamic computer guided dental implant surgery: An in-vitro study. *Med Oral Patol Oral Cir Bucal* 2019; 24, e76–e83. <https://doi.org/10.4317/medoral.22785>
34. MAREI HF, ABDEL-HADY A, AL-KHALIFA K, AL-MAHALAWY H: Influence of surgeon experience on the accuracy of implant placement via a partially computer-guided surgical protocol. *Int J Oral Maxillofac Implants* 2019; 34, 1177–1183. <https://doi.org/10.11607/jomi.7480>
35. OCHI M, KANAZAWA M, SATO D, KASUGAI S, HIRANO S, MINAKUCHI S: Factors affecting accuracy of implant placement with mucosa-supported stereolithographic surgical guides in edentulous mandibles. *Comput Biol Med* 2013; 43, 1653–1660. <https://doi.org/10.1016/j.compbiomed.2013.07.029>
36. OZAN O, ORHAN K, TURKYILMAZ I: Correlation between bone density and angular deviation of implants placed using ct-generated surgical guides. *J Craniofac Surg* 2011; 22, 1755–1761. <https://doi.org/10.1097/SCS.0b013e31822e6305>
37. PARK SJ, LEESUNGBOK R, CUI T, LEE SW, AHN SJ: Reliability of a cad/cam surgical guide for implant placement: An in vitro comparison of surgeons' experience levels and implant sites. *Int J Prosthodont* 2017; 30, 367–169. <https://doi.org/10.11607/ijp.5179>
38. PUTRA RH, YODA N, IKUBO M, KATAOKA Y, YAMAUCHI K, KOYAMA S, et al: Influence of bone condition on implant placement accuracy with computer-guided surgery. *Int J Implant Dent* 2020; 6, 62. <https://doi.org/10.1186/s40729-020-00249-z>
39. TOYOSHIMA T, TANAKA H, SASAKI M, ICHIMARU E, NAITO Y, MATSUSHITA Y, et al: Accuracy of implant surgery with surgical guide by inexperienced clinicians: An in vitro study. *Clin Exp Dent Res* 2015; 1, 10–17. <https://doi.org/10.1002/cre2.3>
40. BARTER S: Surgical Considerations in the Aging Patient. In: Wismeijer D, Chen S, Buser D (szerk.): ITI Treatment Guide Volume 9 Implant Therapy in the Geriatric Patient. *Quintessence publishing Co, Ltd, Berlin* 2016; 133–144.

SEEREINER T, KIVOVICS M

**Lower combined and implant borne upper fixed full arch prostheses  
using static Computer Assisted Implant Surgery**

*Case report*

Reverse planning in contemporary implantology means that the number, dimensions, position, and inclination of dental implants placed are determined by prosthodontic design. This facilitates optimal aesthetic results and function, an ideal biomechanical loading for all components of the prosthesis, and a long-term stability of soft and hard tissues surrounding the implants. Navigated implant placement aims to reproduce planned positions during implant surgery. During static computer-assisted implant surgery (CAIS), planned implant positions are reproduced by the surgical template. Static CAIS decreases postoperative morbidity and surgical time, which makes it an advantageous treatment modality in the management of elderly patients. In our case report, we present the delivery of a combined prosthesis in the lower jaw and a full arch implant-supported fixed prosthesis using static CAIS for the upper jaw.

*Keywords:* dental implant, surgical guide, static navigation, computer-assisted implant surgery



Semmelweis Egyetem, Fogorvostudományi Kar, Fogászati és Szájsebészeti Oktató Intézet

## Kétoldali ajak- és szápadhasadékkal rendelkező páciens protetikai ellátása CAD/CAM technológiával kivitelezett rögzített fogpótlással

*Esetismertetés*

DR. GALLATZ KATALIN, DR. KIVOVICS PÉTER, DR. NÉMETH ORSOLYA

A hasadékkal született páciensek komplex ellátásának befejező szakaszában történik meg a protetikai rehabilitáció, illetve a hasadék teljes zárása, amennyiben a sebészi beavatkozások nem oldották meg a problémát. A protetikai rehabilitációnak köszönhetően a helyreállított rágófunkció mellett tovább javulhat a páciens hangképzése, esztétikai megjelenése, ezen keresztül társadalmi beilleszkedése, szociális kapcsolata is. Az új fogpótlás enyhítheti a páciens pszichés problémáját, melyet többnyire a külső megjelenés okoz. Így a hosszú rehabilitációs folyamat végén a fejlődési rendellenességgel született gyermek szociális beilleszkedésében nem, vagy kevésbé szenved zavart.

A protetikai rehabilitációnál nemcsak a nehezített okklúziós viszonyok (keresztharapás, nyitottharapás, relatív progénia, eltérő tengelyállású pillérfogak stb.), hanem a helyreállító műtétek területének hegesedése, ezáltal beszűkült vestibulum, illetve a processus alveolaris folytonossági hiánya is kihívást jelent a protetikus számára. Ilyen esetekben nagy segítséget nyújt a CAD/CAM eljárás, melynek során a képernyőn megtervezhetjük, láthatjuk a kész fogpótlást, így mind a biomechanikai, mind a higiéniés és esztétikai szempontoknak is jobban meg tudunk felelni.

Közleményünkben kétoldali, ajak- és szápadhasadékkal született páciens protetikai rehabilitációját ismertetjük.

*Kulcsszavak:* ajak-és szápadhasadék, protetikai rehabilitáció, CAD/CAM, lézerszinterezés

### Bevezetés

Az ajak-, állcsont- és szápadhasadékos gyermekek ellátása multidiszciplináris, több szakember együttműködését és folyamatos gondozást igénylő feladat. A születéstől fogva komplex ellátást végző munkacsoportban többek között részt vesz gyermeksebész, maxillofacialis sebész, audiológus, fül-orr-gégész, logopédus, pszichológus, orthodontus és protetikus is. Fogpótlástani szempontból az ellátás sokszor speciális megoldásokat kíván, ugyanis a hiányzó fogak pótlása mellett a hasadék zárása is fontos szempontként merül fel. Emellett a hasadékos pácienseknél nem ritka a secunder microstomia, a hegesen összehúzódtott vestibulum oris, valamint a korlátozottan mozgatható felsőajak [10].

A processus alveolaris folytonossági hiánya akadály lehet a fogív megfelelő kialakulásának, valamint az ép parodontium kifejlődésének, így a fogpótlás készítésekor tekintettel kell lenni az emiatt kialakult egyedi lágyrészviszonyokra [7]. A szűk felső fogív mellett gyakran előfordulnak harapási rendellenességek, mint elülső és oldalsó keresztharapás, nyitottharapás, illetve a fogak tengelyállása is sokszor eltérő. A fejlődési rendelleneségből adódó kemény- és lágyszövethiány, majd a záróműtétet követő gyakori hegesedés negatív módon

hat a középarc fejlődésére, ezért jellegzetes a progén típusú arcprofil, valamint occlusio [1, 2, 3]. Mindezek figyelembevételére nagy kreativitást és felkészültséget igényel a szakember-teamtől.

A következőkben kétoldali teljes ajak- és szápadhasadékkal született páciens teljes rehabilitációjának menetét, majd a számára CAD/CAM technológiával készült rögzített fogpótlás klinikai munkafázisait mutatjuk be.

### Esetismertetés

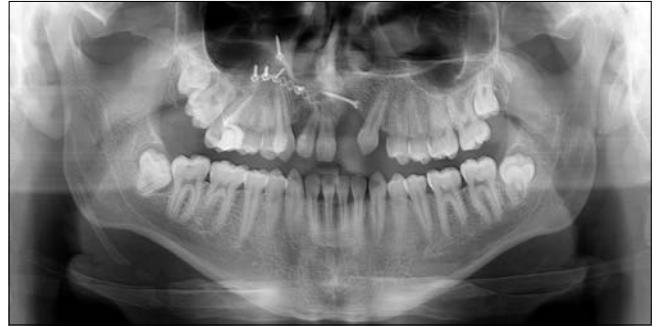Páciensünk 20 éves férfi, foglalkozása építőipari alkalmazott. Születését követően a Madarász utcai Gyermekekórházban, majd a Heim Pál Kórház Hasadék Centrumában kezdték meg komplex ellátását. Három hónapos korában kétoldali ajakplasztikán esett át, ekkor ugyanis az ajak már elég turgoros, az ajakpír határa jól kialakult, amely megkönnyíti az egyesítés pontosságát [1, 4, 12]. Az első műtétet követően a bal oldali orrbemenet és alatta a felsőajak területén residualis nyílás maradt, ahol a processus alveolaris bal fele kitüremkedett, így szekunder ajakplasztikát végeztek. Az ajak lágyrészeinek (izomgyűrű) helyreállítása, valamint az orralap s orrszárnyak rekonstrukciója után következhetett

a szápadhasadék zárása, melyet két ütemben végeztek el a sebészek. A gyermek 1 éves korában a lágy szápad helyreállításával kezdtek, melynek köszönhetően létrejött a nasopharyngealis zárás, így a nyelés is sokkal könnyebbé vált [9]. A kemény szápad zárására viszont csak később, 6 éves korban (2007) került sor, mellyel együtt vomerplastikát is végeztek. Az eközben eltelt időben folytatódott a páciens rendszeres audiológiai és tympanometriai vizsgálata, valamint logopédiai kezelése. 2006-ban, 5 évesen kétoldali otitis media chronica serosa-t diagnosztizáltak nála, a dobüregben serosus transsudatummal, melynek tüneteként a gyermek hallása fokozatosan romlott, így mindkét oldali Grommet implantátum beültetése mellett döntöttek. Logopédiai kezelésnek köszönhetően a kezdetben nyílt orrhangzós, gyors, emiatt elkent, nehezen érthető beszéde folyamatosan fejlődött, jelentős javulás pedig a szápadhasadék teljes zárása után volt észlelhető. Ekkor ugyanis a komplett cheilo-gnato-palatoscisnek köszönhetően teljesen helyreállt a páciens velopharyngeális működése [3, 9, 11].

A gyermek fogszabályozó és állcsont-orthopédiai kezelését már 3 évesen (2004) megkezdtek, melyet a team többi tagjával való folyamatos konzultáció és tervezés előzött meg. Ennek elsődleges célja már újszülöttkortól az irányított orr- és állcsontfejlődés elérése volt [8]. A kezelés későbbi szakaszában pedig a fő probléma a fejlődési rendellenesség következményeként a felső és alsó alveoláris ív között kialakult nagyfokú méretbeli eltérés korrigálása volt. Az alulfejlett maxilla sagittalis húzására 7 évesen (2008), a korai vegyesfogazat idején Delaire-féle arcmaszket hordott a gyermek, a transzverzális tágitást pedig később (10 évesen), már a maradó fogazat idején végezték, Hyrax készülék segítségével. A páciens 18 éves korában szekunder osteoplastikán esett át, mely során a jobb oldali csípőlapátból (crista ilei) nyert autológ csont transzplantációjával pótolta a maxilla fennmaradt csonthiányát [2]. Az interdiszciplináris munkacsoport 20 éves komplex ellátásának és követésének köszönhetően alakult ki a felső állcsont alább részletezett státusza, ekkor a páciens hozzánk érkezett, fogpótlás készítése céljából.

### Előkészítő műveletek

A páciens Intézetünkbe érkezésekor végzett klinikai vizsgálat során a mandibulát relatív progen helyzetben találtuk. Ez a maxillaris hipoplázia és a műtéti hegesedések következtében alakult ki. A fejlődési rendellenességre jellemző növekedési deficit miatt a 11, 12, 14 fogak kereszttharapásba kerültek. A hasadék területén fellépő csírahiány, valamint a helyreállító műtétek során elvégzett extrakciók következtében hiányzó fogak a 21, 22 voltak. (1. kép) A páciensnél a protetikai ellátás előtt teljes körű konzerváló fogászati szanálást, valamint supragingivalis depurálást végeztünk. A 16, 36, 37, 46, 47 fogakat kompozit tömésekkel láttuk el, majd több al-



1. kép

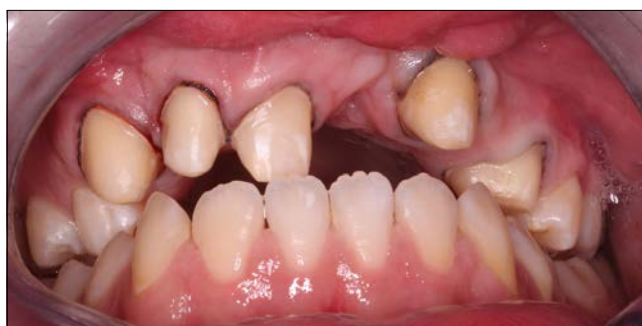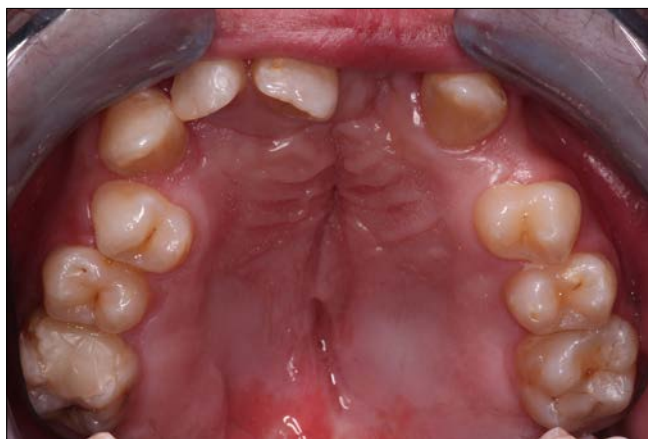
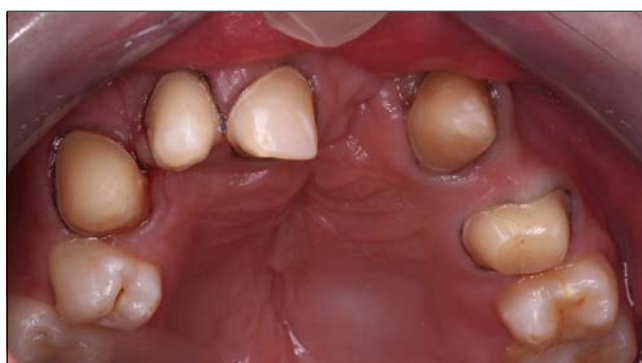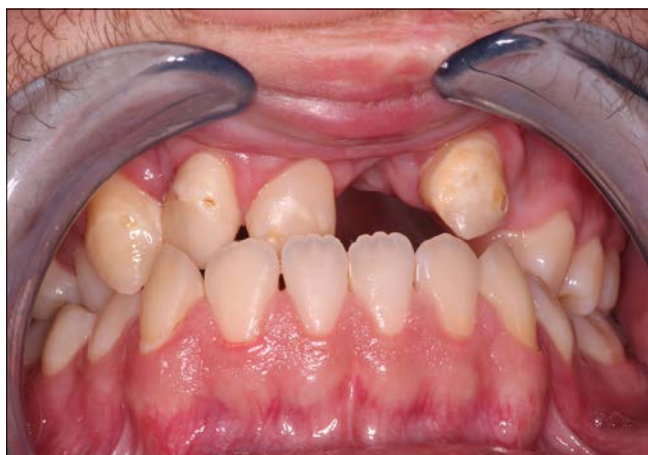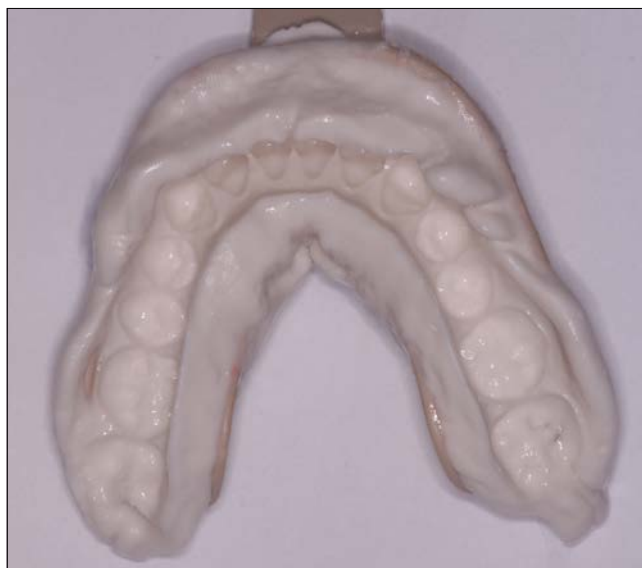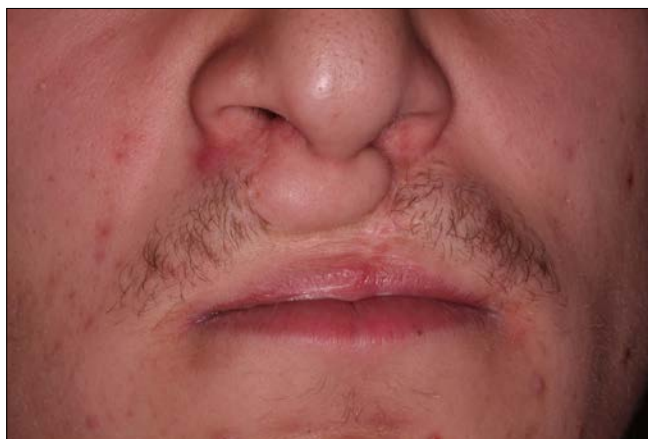kalommal dentálhigiénikus közreműködésével instruáltak és motiváltak a rossz szájhigiéniájának javítása érdekében. (2. kép)

### Kezelési terv

A felső állcsonton 7 tagú lézerszinterezett vázas fémerámia hídpótlás készítését terveztük (Co-Cr): horognykoronák: 11, 12, 13, 23, 24 hézagfogak: 21, 22. A végleges pótlás szájba helyezéséig CAD/CAM technológiával ideiglenes hídpótlás készült, melynek a preparált csonkok védelmén kívül fontos szerepe volt a páciens életminőségének javításában.

### Kezelés folyamata

A kezelés első lépéseként tanulmányi mintákat készítettünk az állcsontokról, melyeket középértékű artikulátorba illesztettünk. A beartikulált mintákon elemezni tudtuk a harapási formát, a fogak tengelyállását, valamint a pótlás számára rendelkezésre álló teret. A pilérfogakat paragingivalis Chamfer-vállas preparálással készítettük elő. A kereszttharapásban lévő 11, 12 fogak esetében buccalisan törekedtünk a minimális foganyag elvételére. Ezt követően dupla fonalas sulcustágitást végeztünk, majd a felső állcsontról kétfázisú, kétidejű precíziós szilikonlenyomatot vettünk (Zeta-plus, Zhermack). Az alsó állcsonttól antagonistá lenyomatot készítettünk (Elastic Cromo, Pentron). (3. kép) Ezután következett a páciens átlagostól jelentősen eltérő occlúziós viszonyainak rögzítése. Ennek érdekében, hogy ezt minél pontosabban modellezzük a labor számára, arcívés regisztrációt végeztünk (KaVo), melynek során a felső állcsont pozícióját határoztuk meg a Frankfurthorizontális képhez (4. kép). Ezt követően pozíciós harapásokat vettünk rózsaviasz segítségével, így rögzítettük az intercuspidalis pozíciót, a protrusiót, illetve a jobb és bal oldali oldalharapást. A felső minta begipszélése során direkt átviteli módszert alkalmaztunk, miszerint az egész arcívet rögzítettük az artikulátorra (KaVo Protar 5b). Az alsó mintát a viaszkulcs segítségével illesztettük a helyére, így gipszeléskor az incisalis tuskét

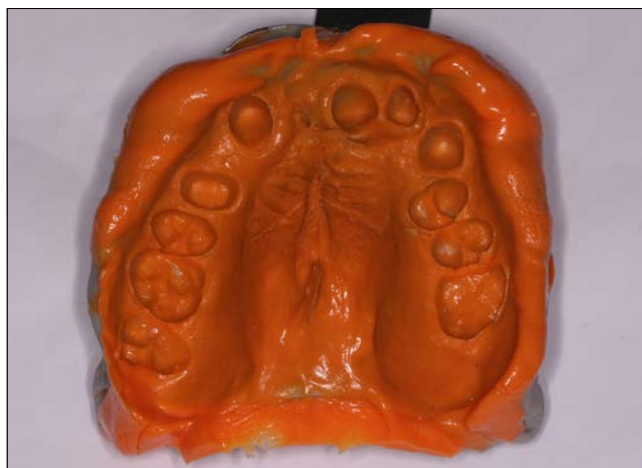

2. kép

a harapás vastagságának megfelelően 3 mm-rel megemeltük.

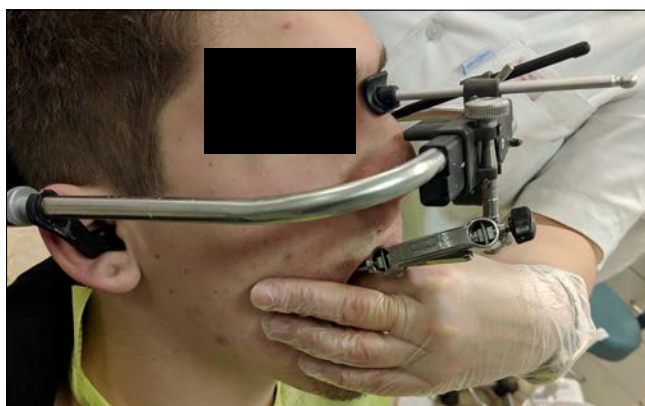
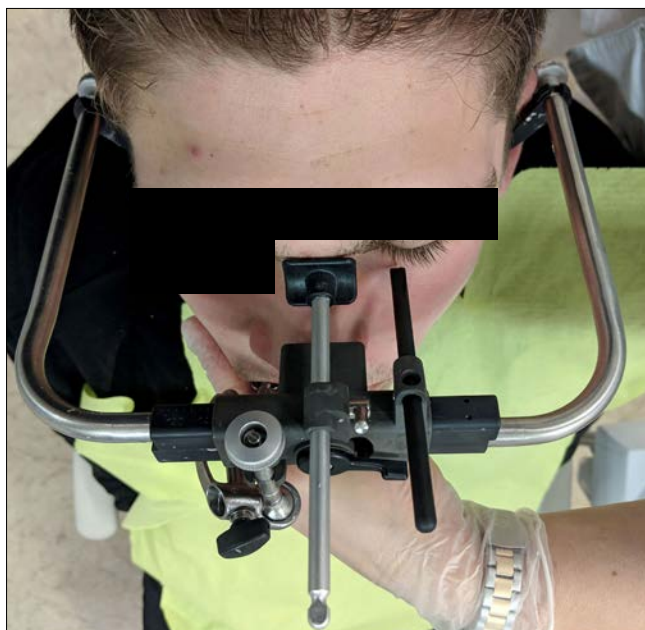A részlegesen egyéni értékű artikulátor programozása során a pozíciós harapások segítségével beállítottuk a sagittális fejecspálya illetve mindkét oldali Bennett-mozgás hajlásszögét, melynek értékei a következők lettek: jobb oldali Bennett-szög: 14°; bal oldali Bennett-szög: 12°; jobb oldali symphysis sagittalis: 16°; bal oldali symphysis sagittalis: 15°

A beartikulált mintákra CAD/CAM technológiával kivitelezett akrilát polimer ideiglenes híd (TelioCad) ké-

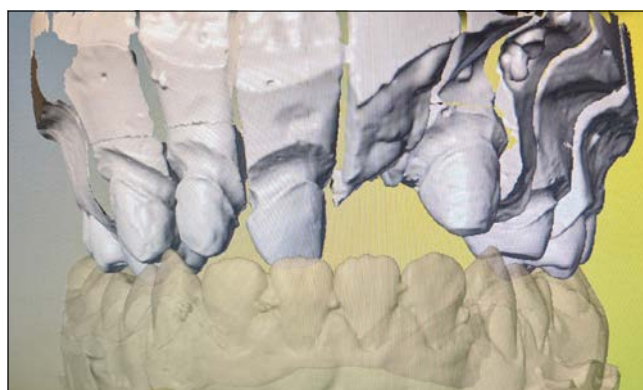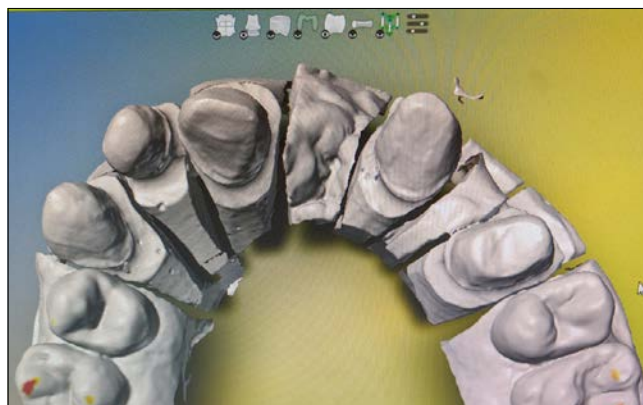


3. kép





4. kép

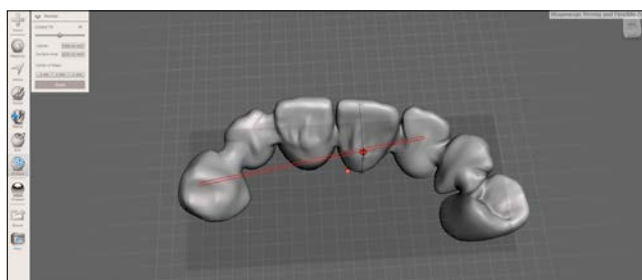
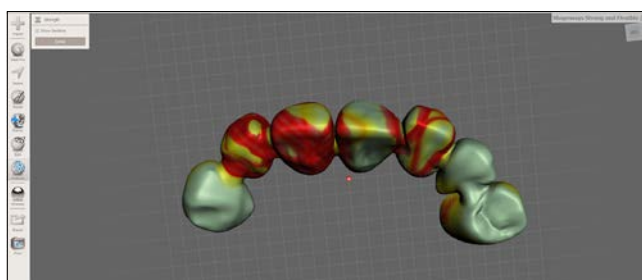
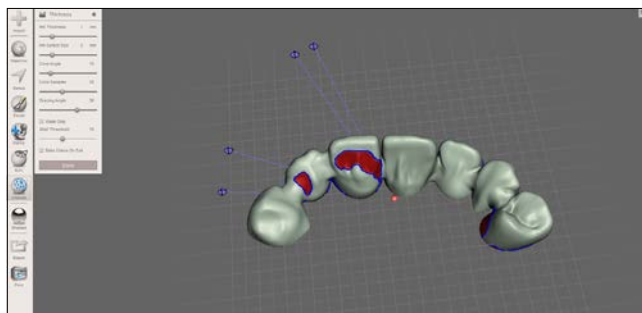
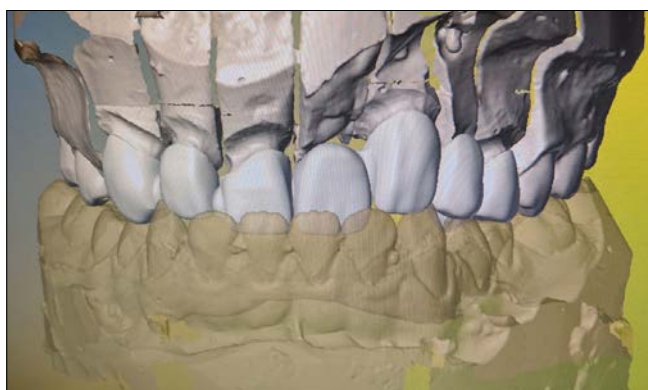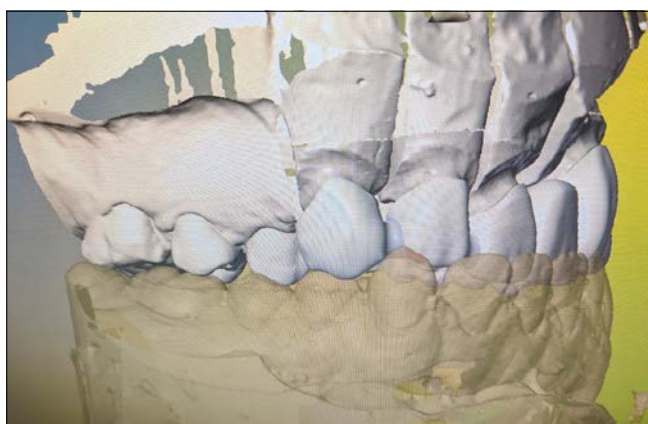
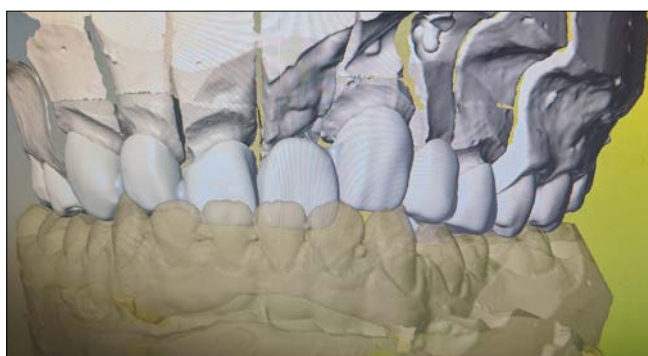

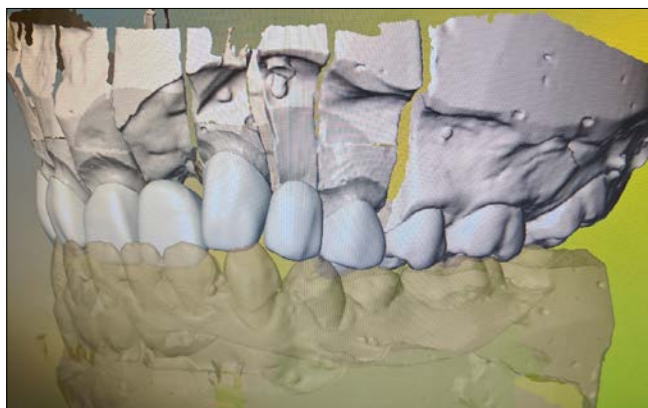
5. kép

szült. A tervezési folyamat során extraorális szkennelést végeztünk (Straumann GmbH mintaszkenner), melynek eredményeként megkaptuk a lenyomat alapján készült szekciós minta digitális mását. (5. kép) A monitoron megjelenő virtuális mintán a megfelelő szoftver segítségével (Dental Wings Cares program) nagy pontossággal tudtuk megtervezni az ideiglenes híd végső formáját, széli záródását. (6. kép) Az elkészült tervek alapján CNC marógépek PMMA (polimetil-metakrilát) tömbből forgácsolták ki a fogpótlást. A folyamat nagy előnye, hogy a minták szkennelését követően ugyanarra a digitálisan meghatározott adatállományra készült el a végleges híd váza is, így az ideiglenes segítségével már ellenőrizni tudtuk a széli záródást, az okklúziós viszonyokat, valamint az ideiglenes pótlást viselve, tapasztalatai alapján, a páciens észrevételeivel segítette a végleges pótlás elkészítését (7. kép). A fogszín meghatározásánál a páciens javaslatunk ellenére ragaszkodott az A1-es színhez (Vita Classic), de az ideiglenes fogpótlás elkészülte után ezt már ő is világosnak érezte, így a végleges fogpótlás A2-es színben készült. [6]

A fémváz elkészítése során nagy intenzitású CO<sub>2</sub>-lézer alkalmazásával, por állagú fémtözetből alakítják ki rétegrő -rétegre a digitálisan, 3D-ban megtervezett formát. A gépi kivitelezésnek köszönhetően az eljárás során nagy pontosságú, homogén szerkezetű vázat kapunk [5] (8. kép). A fémvázat szájba próbáltuk és viaszharapást vettünk, majd fogszínt választottunk.

Ezután a mattpróba során ellenőriztük mind az okklúziót, mind a fonációt, és a páciens is megfogalmazhatta esztétikai elvárásait. Az elkészült fogpótlást a szükséges instrukciók és szájhigiénés motiválás kíséretében ideiglenesen cementtel rögzítettük. Az első kontrollvizsgálatra egy hét múlva került sor. Az új fogpótlással a pá-



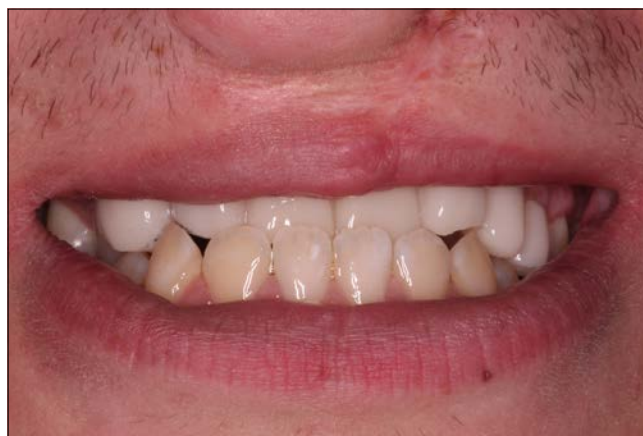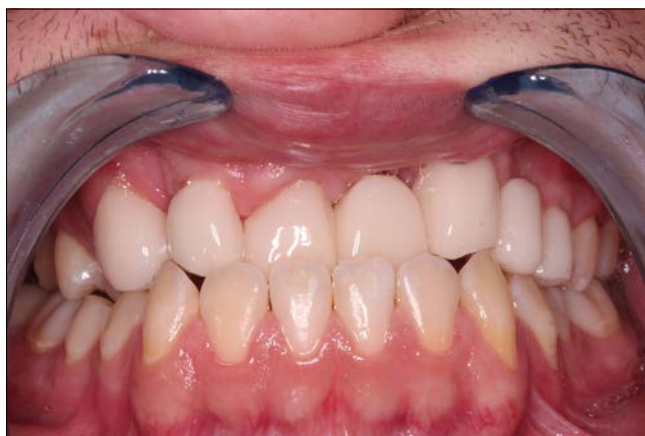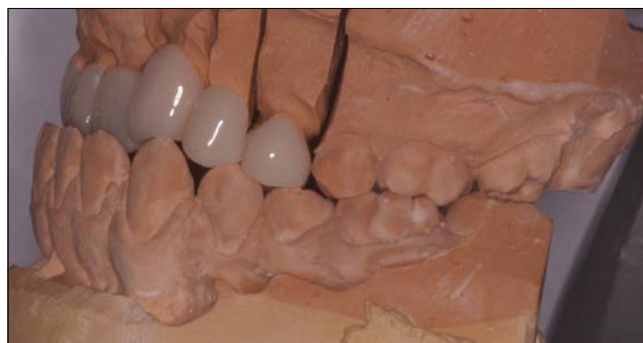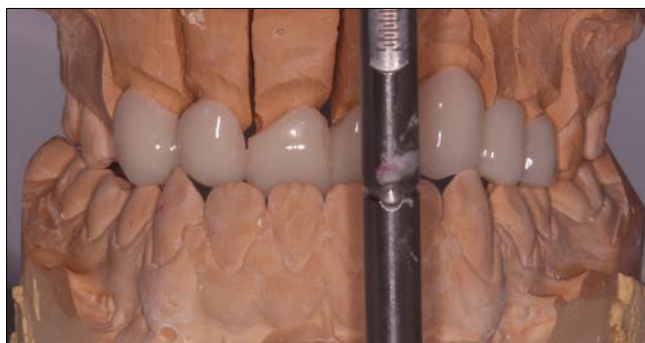6. kép

ciens hangzóképzése jelentősen javult, elmondása szerint sokkal könnyebbé vált az f és v (labiodentalis) hangok, valamint az sz (dentalis) hang ejtése. Mivel az ideiglenesen rögzített fogpótlást panaszmentesen viselte a beteg, és esztétikai szempontból is elégedett volt, ezért véglegesen becementeztük. (9. kép) 3 hónap után kontrollra jelentkezett.

### Megbeszélés

A fejlődési rendellenesség okozta okklúziós és a torz lágyrész viszonyok orális rehabilitációja, és a CAD/CAM módszer segítségével készített fogpótlás szakmai szempontból sikeres volt, és a páciens elvárásainak is eleget tett. Esetismertetésünkben arra szeretnénk felhívni a figyelmet, hogy az ideiglenes PMMA fogpótlás ugyanarra a digitális adatbázisra, digitális lenyomatra készült, mint a végleges lézerszinterezett fémváz. (10. kép)





7. kép

E módszer és a technológia biztosította eljárások eredményeképpen a következők foglalhatók össze:

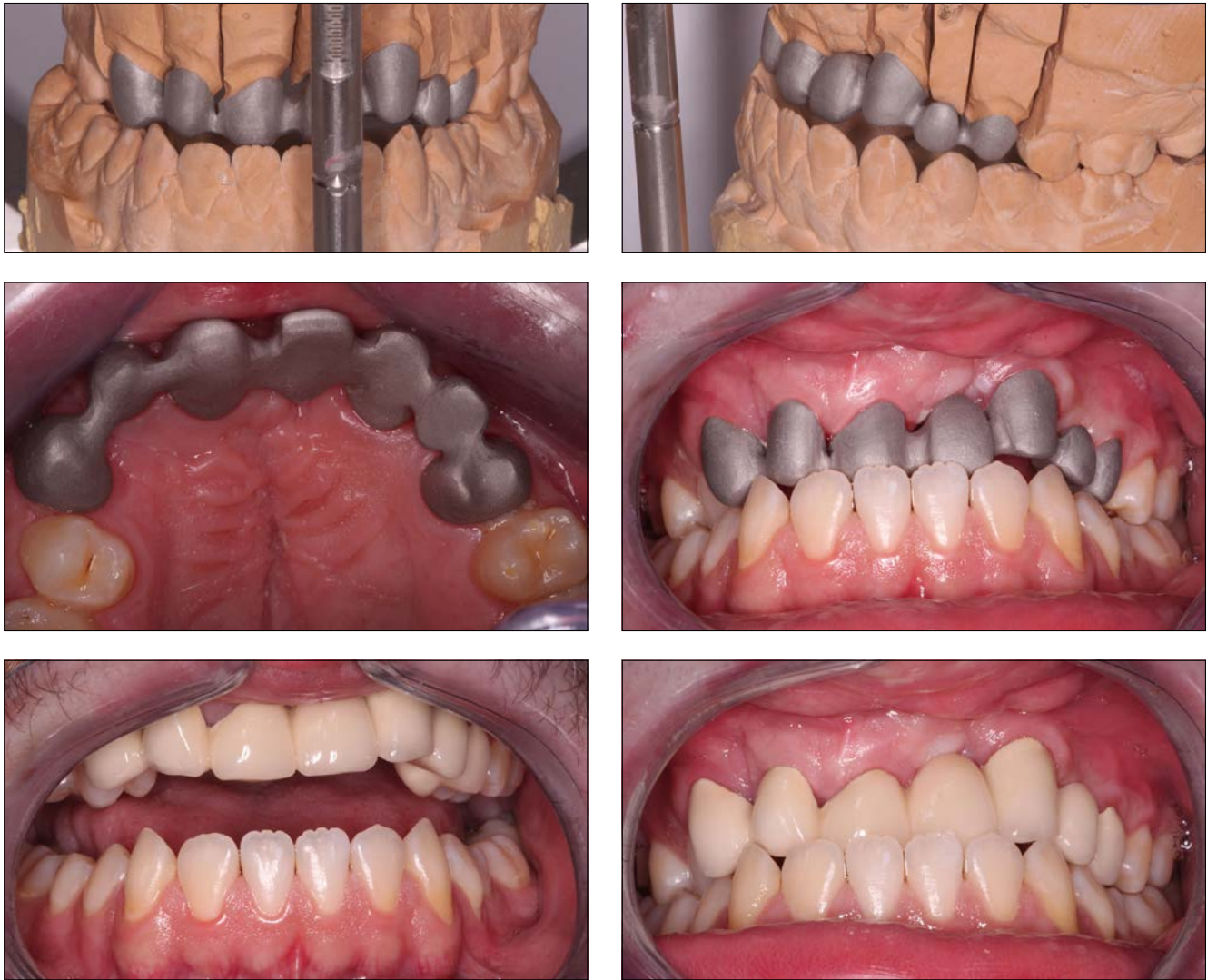1. Egy lenyomat és egy szkennelés szükséges.
2. Az ideiglenes fogpótlás mintegy modellezi a végleges fogpótlást, így mód van a fogmű pontosságának ellenőrzésére is.
3. Maradéktalanul követni tudjuk a lágyrészek által meghatározott formát.
4. Az esztétikai elvárásoknak is könnyebben meg tudunk felelni.
5. Rövidíti a technikai munkafolyamatokat.

Mindezen előnyök figyelembevételével elmondható, hogy ezzel a módszerrel nagymértékben javul az orális rehabilitáció eredményessége.

#### Irodalom

1. BARABÁS J, PIFFKÓ J: Arc-, állcsont- és szájpadhasadék. In: BARABÁS J; OROSZ M (szerk.) Szájsebészet és Fogászat: általános orvosok és orvostanhallgatók számára. *Semmelweis Kiadó*, Budapest, Magyarország, 2012; 207–214., 8.
2. BOGDÁN S, NÉMETH ZS, HUSZÁR T, UJPÁL M, BARABÁS J, SZABÓ G: Autológ csontpótláshoz igénybe vett két, különböző donorhely (csípőlapát és tibia proximális epiphysise) műtét utáni szövődeményeinek összehasonlítása [Comparison of postoperative complications following bone harvesting from two different donor sites for autologous bone replacement (hip bone and proximal epiphysis of the tibia)]. *Orv Hetil.* 2009 Febr 15; 150 (7): 305–311. Hungarian <https://doi.org/10.1556/oh.2009.28553>
3. HERÉNYI G: Ajak-, állcsont-, szájpadhasadékos páciensek. A magyarországi fogorvosképzés módszertani és tartalmi modernizációja korszerű hosszanti digitális tananyagfejlesztéssel három nyelven [https://regi.tankonyvtar.hu/hu/tartalom/tamop412A/2011-0095\\_fogaszat\\_magyar/ch02s10.html](https://regi.tankonyvtar.hu/hu/tartalom/tamop412A/2011-0095_fogaszat_magyar/ch02s10.html)
4. KATONA G, CSÁKÁNYI ZS: Ajak- és szájpadhasadékos gyermekek korszerű ellátása *Gyógyhírek* 2009; 12: 11.
5. KIVOVICS P, HORVÁTH Á, CSEMEZ A, KATONA I, NÉMETH O: Lézerszinterezés alkalmazása a mindennapos fogászati gyakorlatban: LaserCUSING® technológia. *Magyar Fogorvos: a Magyar Orvosi Kamara Fogorvosi Tagozatának lapja* 2018; 27: 1 8–10.
6. KIVOVICS P, KATONA I, CSEMEZ A, NÉMETH O, BORBÉLY J: Ideiglenes rögzített fogpótlások készítése CAD/CAM technológia alkalmazásával. *Magyar Fogorvos: a Magyar Orvosi Kamara Fogorvosi Tagozatának lapja* 2015; 24: 1 24–29.
7. MOORE D, MCCORD JF: Prosthetic dentistry and the unilateral cleft lip and palate patient. The last 30 years. A review of the prosthodontic literature in respect of treatment options. *Eur J Prosthodont Restor Dent.* 2004 Jun; 12 (2): 70–74. PMID: 15244010.
8. NEMES B, FABIÁN G, NAGY K: Clinical Management of BCLP With a Severe Hypoplastic and Retruded Premaxilla. *Cleft Palate Craniofac J.* 2015 Sep; 52 (5): e180–182. <https://doi.org/10.1597/14-056>
9. SÓLYA K, DÉZSI C, VANYA M, SZABÓ J, SIKOVANYECZ J, KOZINSZKY Z, SZILI K: A veleszületett maxillofacialis deformitások klinikai aspektusai [Clinical aspects of congenital maxillofacial deformities]. *Orv Hetil.* 2015 Sep 13; 156 (37): 1483–1490. Hungarian. DOI: 10.1556/650.2015.30240. PMID: 26552024.

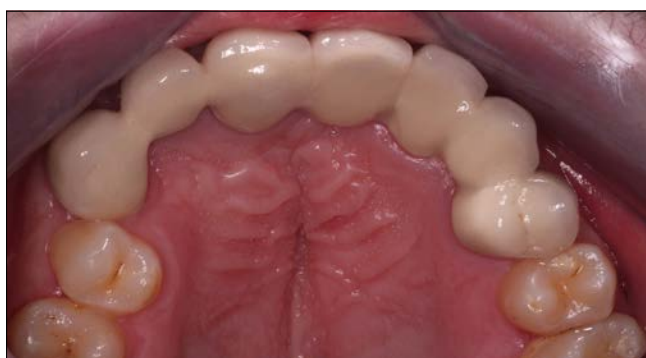
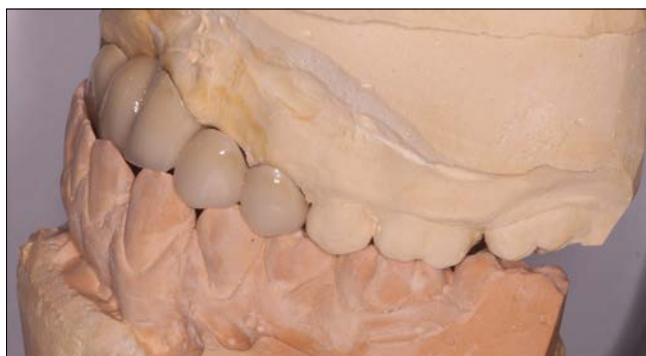
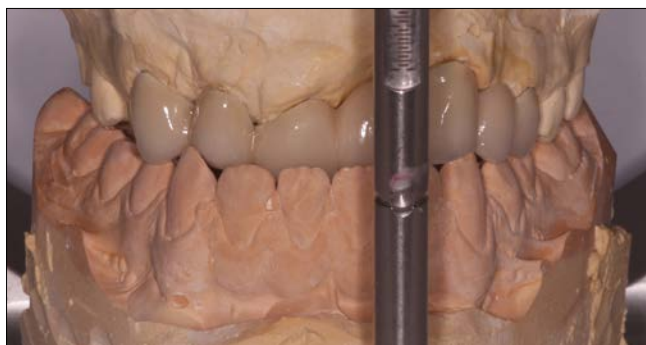

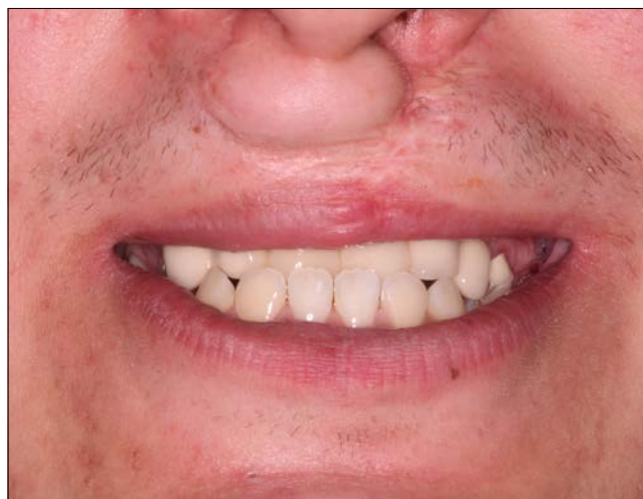8. kép

10. TÓTH ZS, KÁDÁR L, KIVOVICS P: Új fogív megteremtése szájpadhasadékos páciens protetikai rehabilitációja során. *Fogorv Szle* 2005; 98: 109–113.
11. VASS G, MOHOS G, BERE Z, IVAN L, VARGA J, PIFFKO J, ROVO L: Secondary correction of nasal deformities in cleft lip and palate patients: surgical technique and outcome evaluation.

- Head Face Med.* 2016 Dec 1; 12 (1): 34.  
<https://doi.org/10.1186/s13005-016-0132-y>
12. VÁTYÁN ATTILA: Archasadékok és komplex kezelésük. In: Tulassay T. (szerk.) *Klinikai gyermekgyógyászat. Medicina Könyvkiadó Zrt., Budapest, Magyarország, 2016; 844., 432–435., 4.*



9. kép



10. kép

**Case report**

GALLATZ K, KIVOVICS P, NÉMETH O

**Prosthetic rehabilitation of a patient with bilateral cleft lip and palate with fixed prosthesis use of CAD / CAM procedure***Case report*

Prosthetic rehabilitation takes place in the final stage of complete care of a patient born with a cleft lip and palate. Due to the prosthetic rehabilitation, in addition to the restored chewing function, the patient's voice formation, speech, as well as his social integration and social relations, could improve further. A new denture can also reduce the patient's mental problems mainly caused by his/her appearance. As a result, at the end of a long, complex care, a child born with a developmental disorder can live a nearly full adult life.

In prosthetic rehabilitation, there are several problems, such as difficult occlusion (crossbite, open bite, Angle III class, pillar teeth with different axial positions etc.), narrowed vestibulum caused by the scarring of the area due to the restorative surgeries, or lack of continuity of the alveolar process.

In such cases, for the more precise design and construction, the use of CAD/CAM procedure is a great help: dentures can be planned and seen, and thus, fit well from biomechanical, hygienic, and aesthetic perspectives, despite the individual soft tissue conditions.

**Keywords:** cleft lip and palate, prosthodontic rehabilitation, CAD/CAM, laser sintering

## World Oral Health Day 2022

*Tegyünk Együtt 2022 márciusában  
az egészséges mosolyért!*



**Egészséges  
Száj Napja**

Március 20

Minden év március 20-án az Egészséges Száj Világnapja alkalmából kiemelt figyelmet fordítunk az orális egészség fontosságára, amelynek szerepe van az általános egészség megőrzésében is. Ezen a napon különböző aktivitásokkal felhívjuk a figyelmet a szűrővizsgálatok, a száj ápolásának és az elváltozások korai ellátásának jelentőségére, valamint arra, hogy az elhanyagolt száj nemcsak az általános egészségi állapotot veszélyezteti, de súlyos hatással lehet az emberek érzelmi, szociális, mentális és általános fizikai jólétére is. Manapság a populáció szinte minden szegmense a virtuális térben érhető el, ezért egyre fontosabb, hogy az általunk kódolt tömör és figyelemfelkeltő üzenetek a népszerű online felületeken jelenjenek meg.

Az FDI (World Dental Federation) 2022-ben is modern, színes segédanyagokat állított össze a világnapra való figyelemfelhívás támogatására, amelyeket egészségügyi szakfordító hallgatók segítségével a Magyar Fogorvosok Egyesülete magyarra fordít és nyilvánosan megoszt.

Javasoljuk, hogy keresse fel Ön is az MFE web, Facebook és Instagram oldalát március 16–20. között. A weboldaltól **letöltheti** mindegyik anyagunkat és szabadon használhatja azokat, Facebook oldalunkról pedig egyszerű **megosztással** is terjesztheti az üzenetet.

Kérjük, **használja** a **#mfehda**,  
**#WOHD22**  
és **#MouthProud** hashtageket!

Kiemelten sokat tehet, ha március 20-án egy napra lecseréli **Facebook profilfotó-keretét**, és megoszt legalább egy bejegyzésünket. A kommentek, jelölések, kedvelések is mind támogatják a jó ügyet:

*Tegyünk együtt az egészséges mosolyért!*

Web: <https://mfe-hda.hu/>

Facebook: <https://www.facebook.com/MFEHDA>

Instagram: <https://www.instagram.com/fogorvosiszemle>





MAGYAR FOGORVOSOK EGYESÜLETE

HUNGARIAN DENTAL ASSOCIATION



UNGARISCHE ZAHNÄRZTE-GESELLSCHAFT

ASSOCIATION DENTAIRE HONGROISE

## MFE közgyűlési meghívó

Közgyűlés összehívását kezdeményezzük, amelyre minden választásra jogosult „rendes” és „ifjúsági” tagot meghívunk.

*A közgyűlés ideje:*

**2022. május 6. (péntek) 16:15-kor**  
**(a szegedi konferencia első napi programjának végén)**

Abban az esetben, ha az egyesület közgyűlése a fent meghirdetett időpontban nem határozatképes, akkor annak megismétlésére a napirendi pontok és a helyszín változatlansága mellett 15 perccel később, (16.30-kor) kerül sor. Ezen közgyűlés a megjelentek létszámára való tekintet nélkül határozatképes.

*A közgyűlés helyszíne:*

**SZTE József Attila Tanulmányi és Információs Központ,**  
**kongresszusi terem**  
**6722 Szeged, Ady tér 10.**

*Napirendi pontok:*

1. Napirendi pontok elfogadása, jegyzőkönyvvezető és hitelesítők megválasztása
2. Az elnökség beszámolója a 2021. évről
3. Pénzügyi beszámoló elfogadása
4. Az elnökség 2022. évi munkaterve
5. Tagdíjak módosítása
6. Tiszteletbeli- és kiemelt pártoló tagság véleményezése
7. Egyebek



Megjelenésére számítva,  
 üdvözlettel,

*az MFE elnöksége*

*E-mail:* info@mfe-hda.hu  
*Levelezési cím:* 6701 Szeged Postafiók 841.

*Bankszámlaszám:* OTP VIII. 11708001-20025782  
*Székhely:* 6720 Szeged, Vár utca 7.

*Elnök:*

Prof. Dr. Nagy Katalin

*A Fogorvosi Szemle Főszerkesztője:*

Prof. Dr. Hermann Péter

*Pénztáros:*

Dr. Borbély Judit

*Elnökségi Tagok:*

Dr. Fráter Márk  
 Prof. Dr. Gera István  
 Prof. Dr. Hegedűs Csaba  
 Dr. Kivovics Péter  
 Dr. Molnár Bálint  
 Dr. Nagy Ákos Károly  
 Dr. Pinke Ildikó  
 Dr. Szalma József

*Szakmai Tanácsadók:*

Dr. Komlóssy Attila  
 Dr. Segatto Angyalka  
 Dr. Segatto Emil  
 Dr. Tóth Zsuzsanna

## Tagdíjbefizetés

Kedves MFE tagtársunk!

A Magyar Fogorvosok Egyesülete is igyekszik lépést tartani a digitális ügyintézés adta lehetőségekkel, ezért 2021-től két nagy újítást vezettünk be a tagsági ügyekkel kapcsolatosan.

1. Papíralapú, postázott számláinkat felváltotta a [www.szamlazz.hu](http://www.szamlazz.hu)-n kiállított, e-mailben megküldött elektronikus számla.
2. Létrehoztuk weboldalunkon belül az új, **Tagi Felhasználói Felületünket**, amelybe regisztrálva, majd bejelentkezve tagjaink online is rendezhetik tagdíjukat: **azonnali átutalással, vagy akár bankkártyával** is.
3. A **Fogorvosi Szemlét** 2021-től kizárólag online érheti el, a folyóirat összes, 113 évnyi lapszámlával.

**A fenti lehetőségekről bővebben  
a [www.mfe-hda.hu](http://www.mfe-hda.hu) weboldalunkon olvashat.**

Azon tagjaink számára, akiknek nem áll módjukban az új, digitális lehetőségeket igénybe venni, a továbbiakban is működik az eddig használatos két papíralapú opció: a postai úton kiküldött számla és a sárga csekkes befizetés.

**MFE tagságához kötődő tagdíjunk változatlan. Az összege 8 000 Ft**, nyugdíjas tagjaink esetében **4 000 Ft**, a diploma megszerzését követő két évben pedig **5 600 Ft**. 70. életévüket betöltött tagjaink a bejelentést vagy a betöltést követő évtől tagdíjmentességet élveznek, ha az előző kétévi tagdíjuk rendezett. Kérjük, jogosultságukat jelezzék, ugyanis adatbázisunk nem tartalmazza a születési évet.

A **2022. évre esedékes tagdíját március 31-ig** átutalással rendezheti a **11708001-20025782 számú OTP** számlára. Átutaláskor kérjük, a **közlemény** rovatban jelezze a befizető tag nevét és pecsétszámát, valamint ha számlát kér, ezen igényét, és a számlázási címet.

Amennyiben **postai csekken** intézi befizetését, kérjük, hogy jól olvashatóan írjon. A név, irányítószám, e-mail cím és pontos cím mellett a **közlemény** rovatban szíveskedjen jelezni, ha számlát kér, és azt is, hogy **kinek állítsuk ki a számlát** (személy, Kft., Bt. stb.).

Értesítjük, hogy Egyesületünk 2022 januárjától már az Instagramon is elérhető, igazán nagy örömmel vennénk, ha csatlakozna Instagram oldalunk kedvelői közé is, ezen a felületen is frissen értesülve a fogorvosi szakma újdonságairól! [www.instagram.com/fogorvosiszemle/](https://www.instagram.com/fogorvosiszemle/)

Reméljük, hogy sok eseményen találkozhatunk Önnel,  
és az Ön számára is hasonlóan sikeres, hatékony évet nyitunk!

Üdvözlettel:

*Prof. Dr. Nagy Katalin s.k.*  
elnök

## A Fogorvosi Szemle a magyar nyelvű írásbeliség gyarapításáért, a kultúráközvetítés ösztönzéséért

Díjátadó és köszöntés, 2022. február 15.

### Az esemény háttere

A Magyar Fogorvosok Egyesülete elkötelezett a magyar nyelvű fogorvostudomány fejlődése és megőrzése iránt, ezért célunk, hogy folyóiratunk...elérhetőségét a magyarajkú fogorvosok köztudatába minél inkább bevezessük. Ezen cél érdekében 2021-ben pályázatot adtunk be, támogatást nyertünk. Így a magyar nyelvű írásbeliség gyarapítása és a kultúráközvetítés ösztönzése témájában az Emberi Erőforrások Minisztériuma és a Petőfi Kulturális Ügynökség FIT-SN-2021 kódszámú pályázata segítségével támogathatjuk 2021 januárja és 2022 áprilisa között folyóiratunk láthatóságát.

Ezen pályázat segítségével alkalmunk nyílt meghívni határon túli magyar szerkesztőbizottsági tagjainkat: Prof. Székely Melindát és Prof. Matekovits Györgyöt, így a romániai magyar kollégákkal korábban is hosszú évek óta fennálló jó kapcsolatra építve most még erősebben támogathatjuk a magyar fogorvostudomány közvetítését, nem csak határainkon belül, de azokon túl is.

MFE tagtársaink, és a fogorvostudomány iránt érdeklődő nagyközönség számára 2022. február 15-én délután 14 órától egy online közvetített díjátadót rendeztünk.

Díjátadónkon, melyet az MFE facebook oldalát (<https://www.facebook.com/MFEHDA>) felkeresve nézhatték meg élőben, és azt ugyanitt visszanezhetik, a Fogorvosi Szemle főszerkesztője, Prof. Hermann Péter köszöntötte a személyesen, Zoomon és Facebookon jelen lévő közönséget. Az eseményen a vírushelyzet miatt személyesen csak korlátozott számú meghívott vett részt, a program a díjátadót követően zártkörű szerkesztőbizottsági ülésékként folytatódott, melyhez az azon szerepet vállaló meghívottak zoom linken kapcsolódtak.

### Köszöntés

A közönség számára nyilvános eseményen Prof. Hermann Péter főszerkesztő köszöntötte a jelen lapszámunk tematikus mellékletének két határon túli magyar társszerkesztőjét. Vendégünk volt Budapesten Prof. Székely Melinda és Prof. Matekovits György a Marosvásárhelyi és Temesvári Egyetemek Fogorvostudományi Karairól.

Matekovits Professor Úr megható köszönőbeszédében mesélt a Fogorvosi Szemle szerepéről saját szakmai életében. Mesélt arról, hogyan volt számára lehetséges a magyar nyelven való tanulás, továbbképzés, a fogorvosi szakma magyarul történő művelése Erdélyben a hatvanas években, amelyhez folyóiratunk hozzásegítette:

*„Én csak azt csináltam, amit a magyarságom diktált... ugyanis a hatvanas években, amikor egyetemet végeztem, rezidenskedtem, az ismerőseim és a barátaim a kabátjuk bélésébe bevarrva hozták át a Fogorvosi Szemlét, mert a határon a magyar nyelvet nagyon nem szerették... én ezekből a cikkekből, amki abban az időben megjelentek, emlékszem még, nekem mind megvan otthon (szerencsére a nyolcvanas évek közepétől már elő lehetett fizetni és járatam rendszeresen), ott tanultam meg, hogy milyen kifejezés mit is takar. Mert én románul végeztem az egyetemet, és egy csomó kifejezést csak tükörfordításként használtam... tehát elsősorban Önöknek szeretném megköszönni ezt a megtiszteltetést, hogy gondoltak rám, kinyújtották felém a védő kart, amire nagy szükségünk volt mindig, Mert nekünk az anyaország jelentette azt a gondolkodásmódot, amiből kitűnt, hogy Önök is tudják, hogy vagyunk. ...És így in memoriam megköszönöm Bocskai Professor úrnak és Bánóczy Professor asszonynak, hogy ők voltak a nagy mestereim, akiktől végtelenül sokat tanultam, és főleg a szép magyar szót tőlük tanultam.”*

Befejezésképpen professor úr egyik kedves barátjától, Kányádi Sándor költőtől idézett:

*„Mi nem határon túli magyarok vagyunk, hanem határtalanul magyarok.”*

Köszönjük Professor Asszonynak és Professor Úrnak, hogy segítségükkel jöhet létre a Fogorvosi Szemle márciusi számának melléklete, és köszönjük nekik, hogy a magyar nyelv művelésével határok nélkül járulnak hozzá a fogorvostudományhoz.



### Díjátadás

A köszöntéseket követően két díjat adunk át a 2021. évben legtöbb olvasót elérő cikk szerzőinek, hiszen a 2021-es évtől kizárólag online megjelenő folyóirat statisztikai kimutatásainak köszönhetően összesíthettük a digitálisan megjelenő közlemények olvasottságát.

*A Fogorvosi Szemle, 2021-ben megjelent legolvasottabb közleményének járó díjat:*

**RADNAI MÁRTA, MARADA GYULA, T. SZABÓ VERONIKA, TARJÁNYI TAMÁS ÉS BARÁTH ZOLTÁN:**  
**Részleges kivethető fémlemezes pótlások tervezése a gyakorlatban I.**  
 című közleménye kapta.

*A Fogorvosi Szemle legolvasottabb tudományos közleménye a 2021-es évben elnevezésű díjat pedig:*

**MIKLÓS RÉKA, FORGÓ KRISTÓF, KOMLÓS GYÖRGY, JOÓB-FANCSALY ÁRPÁD ÉS ÁCS NÁNDOR:**  
**Várandósság és gyógyszerek:**  
**Hogyan kezeljük állapotos pácienseket a fogászati rendelőben? (2019)**  
 című közleménye nyerte el.

Gratulálunk a szerzőknek, és kívánunk olvasóinknak további hasznos elmélyülést a tudományokban!

*Fogorvosi Szemle  
 Magyar Fogorvosok Egyesülete*

Előadásunkat itt nézhetik vissza: <https://www.facebook.com/MFEHDA/videos/487261269448216>  
 Instagram fiókunk: <https://www.instagram.com/fogorvosiszemle/>



## SymposiumSzeged

### Perspektívák a Paro-Implantológiában és a Komprehenzív Fogászatban

Kedves MFE Tagtársunk, Kedves Olvasónk!

A Magyar Fogorvosok Egyesülete 2022 májusában Önt is várja a Perspektívák a Paro-Implantológiában és a Komprehenzív Fogászatban tudományos továbbképző konferenciára.

Szerezzen Ön is 32 pontot a kétnapos rendezvény kiváló nemzetközi előadótól tanulva, és további 16 pontot egy különleges, egyedi, digitális fogászati kurzuson. Május 5-én délután Prof. Scott Ganz vezetésével sajátíthatja el a digitális fogászat modern technikáit hands-on kurzusonkon.

2022. május 5-én asszisztensek és dentálhigiénikusok továbbképzésére öt kiváló előadón kívül gyakorlati képzést is kínálunk.

PERSPEKTÍVÁK A PARO-IMPLANTOLÓGIÁBAN ÉS A KOMPREHENZÍV FOGÁSZATBAN

16  
pont

2022. május 5.

MEGNYÍLT A REGISZTRÁCIÓ!

Hands on kurzus Prof. Dr. Scott Ganz (USA) vezetésével  
Digitális munkafolyamatok A-Z-ig: hogyan teszi egyszerűbbé a fogászati kezelések folyamatát a digitális modellezés?



Kongresszusi weboldal: [www.symposiumszeged.com](http://www.symposiumszeged.com)



SYMPOSIUM SZEGED  
MAGYAR FOGORVOSOK EGYESÜLETE

### 2022. május 5. csütörtök délután: Továbbképzés fogászati asszisztensek és dentálhigiénikusok részére

Elméleti továbbképzés öt kiváló előadóval  
majd választható gyakorlati képzés  
Brigitte Schoeneich vezetésével

Részletes információ: [www.symposiumszeged.com](http://www.symposiumszeged.com)

Szakdolgozói akkreditáció folyamatban.



Majd május 6–7-én kongresszusi nagyelőadónkban hallgathatja a világ legkiválóbb előadóit, a pénteki estén pedig patinás Hungi Vigadóban vehet részt gálavacsoránkon.

Regisztráljon most a konferenciára,  
MFE tagként kedvezményes áron!

Találkozunk 2022 tavaszán Szegeden!

Web: <https://www.symposiumszeged.com/>  
Facebook: <https://www.facebook.com/SymposiumSzeged>

Prof. Dr. Nagy Katalin  
MFE elnök,  
a konferencia elnöke

# PERSPEKTÍVÁK A PARO-IMPLANTOLÓGIÁBAN ÉS A KOMPREHENZÍV FOGÁSZATBAN



SZEGED, 2022. MÁJUS 5-7.



## KÉTNAPOS HAGYOMÁNYOS TOVÁBBKÉPZÉS

### ELŐADÓK:

Alessandro AGNINI (Olaszország)

Andrea AGNINI (Olaszország)

Scott GANZ (Amerika)

Markus HÜRZELER (Németország)

Jaafar MOUHYI (Marokkó)

Sam OMAR (Egyiptom)

Mariano SANZ (Spanyolország)

Miguel STANLEY (Portugália)

Paula VILLA (Kolumbia)

[www.symposiumszeged.com](http://www.symposiumszeged.com)

#### KONGRESSZUSI INFORMÁCIÓK:

**ASSZISZTENCIA**  
CONGRESS ✓ WORKS

ASSZISZTENCIA Szervező Kft.  
1055 Budapest, Szent István krt. 7.  
Tel: +36 1 350-1854

Email: [registration@symposiumszeged.com](mailto:registration@symposiumszeged.com)  
[exhibition@symposiumszeged.com](mailto:exhibition@symposiumszeged.com)



#### HELYSZÍN:

SZTE József Attila  
Tanulmányi és Információs Központ  
6722 Szeged, Ady tér 10.



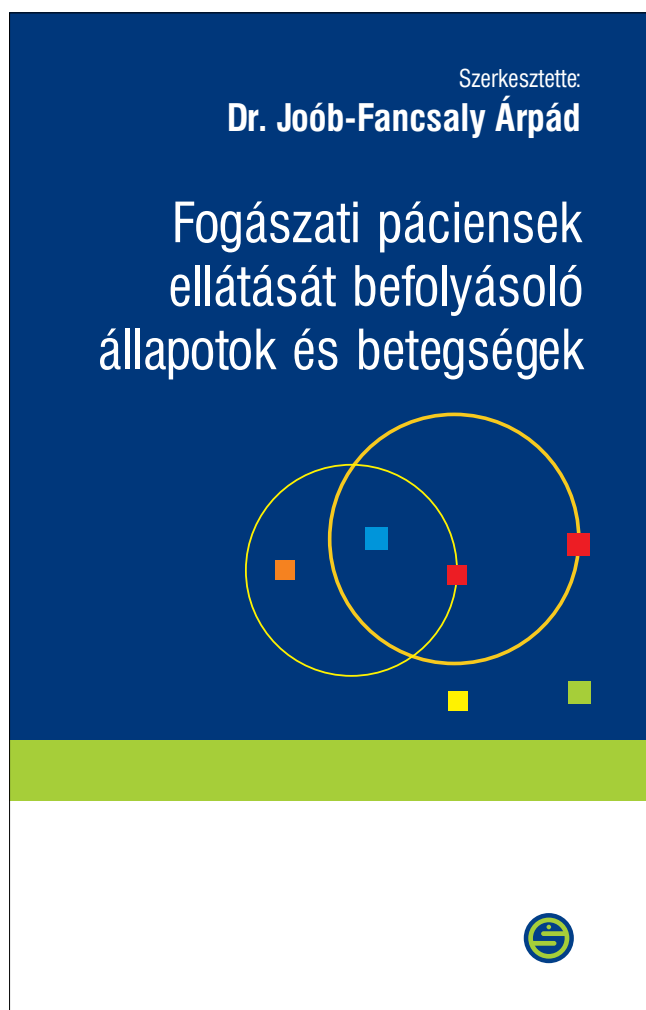

## Könyvismertető

DR. JOÓB-FANCSALY ÁRPÁD szerkesztésében, a Semmelweis Kiadó gondozásában megjelent a **Fogászati páciensek ellátását befolyásoló állapotok és betegségek** című hiánypótló egyetemi tankönyv.

A 177 oldal terjedelmű, kisalakú, akár zsebkönyvként is használható mű célját a hátoldalán lévő összefoglaló adja meg: „Számítalan kórkép, állapot és betegség befolyásolja a fogorvosi munkánkat. Komoly kihívást jelent ezeknek az ismereteknek a szintetizálása és értékelése a betegeink érdekében”.

DR. JOÓB-FANCSALY ÁRPÁD az egyes fejezetek megírására az adott témához leginkább értő kollégákat választotta ki. 15 munkatársa alapos munkát végzett, és a fogorvoslástól talán távol álló témák esetében is jól érthető, a fogorvos számára hasznos ismereteket tudtak közölni.



Az egyes fejezetek az alábbi témakörökkel foglalkoznak:

- Vérzékeny, antikoagulált betegek fogászati, szájsebészeti ellátása.
- A gyógyszer okozta állcsontnekrózisok diagnosztikája és kezelésük.
- Várandós páciensek fogászati ellátása.
- Szívbetegség ellátása, endokarditisz profilaxis.
- Hematológiai kórképek fogászati vonatkozásai.
- Tüdőbetegségek fogorvosi vonatkozásai.
- Vesebetegség, dializált, transzplantált betegek fogászati ellátásának speciális szempontjai.
- Fertőző betegek fogászati ellátása.
- Mentálisan sérültek, szellemileg fogyatékosok fogászati, szájsebészeti ellátása.
- Alkohol- és drogfüggő betegek fogászati ellátásának szempontjai.
- A fogorvos által adott, utazás előtti tanácsadás.
- Antibiotikumok, szteroidok és fájdalomcsillapítók alkalmazása a fogászati kezeléseknél.
- Diabétesssel élő betegek fogászati problémái.

A szakkönyvben megfogalmazott véleménye nagyon fontos segítséget jelenthet a gyakorló fogorvos számára, de hasznos lehet az általános orvosi ismereteket megszerezni kívánóknak is.

*Dr. Divinyi Tamás*



Ajánljuk fogorvos kollégák figyelmébe az alábbi képzéseket, hogyha angol nyelven szeretnének publikálni, előadni, kommunikálni, vagy fordítóként is tevékenykedni.

## Tájékoztató szakirányú továbbképzési szakjainkról

1. Egészségtudományi szakfordító–tolmács (angol nyelvből)
2. Angol egészség tudományi szaknyelvi kommunikátor

A fenti szakokon posztgraduális hallgatókat képezünk **4 féléven át** az SZTE SZAOK-on. A képzésekre jelentkezhetnek fogorvostudományi alaplajomával és stabil, *középfokú angol nyelvtudással, nyelvvizsgával rendelkezők.*

Az **Egészségtudományi szakfordító–tolmács** szakot azok számára ajánljuk, akik főállásban vagy munka mellett fordítani/tolmácsolni szeretnének fogorvosi/egészségtudományi szakterületen. Tolmácsismereteiket betegkikérdezés vagy külföldi látogatók kalauzálása közben is használhatják. Az itt elsajátított tudásra igen nagy szükség mutatkozik az angol nyelven megírt kutatások sikeres publikálásakor is. A szak elvégzésével biztos szaknyelvi háttérrel és stabil jövedelemforrást nyújtó, piacképes képzettséget szerezhetnek.

Az **Angol egészség tudományi szaknyelvi kommunikátor** szakot azok figyelmébe ajánljuk, akik klinikán vagy elméleti intézetben dolgoznak, külföldi hallgatókat oktatnak, nemzetközi kutatásban vesznek részt, vagy külföldi továbbtanulást/kutatást/munkavállalást terveznek.

Mind a napi munkában (angolul beszélő betegek anamnéziszfelvétele és kezelése, külföldi szakemberekkel való szakmai konzultáció), mind a tudományos életben (publikálás angol nyelven, nemzetközi konferenciákon projektekben való részvétel) használható angol szaknyelvi ismeretekre tehetnek szert a képzés során, valamint fejleszthetik szakírói és előadói készségeiket angol nyelven.

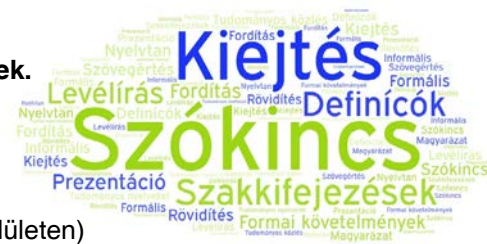Az önköltséges képzések díja félévente **195.000 Ft.** Az SZTE dolgozói mérséklést kaphatnak, kérelemre.

A továbbképzési szakokon a képzés nappali tagozaton történik. Az órákat szombatonként, és félévente 5 alkalommal péntek délutánként tartjuk. Minden hallgatóknak diákigazolványt biztosítunk.

**2022. április 27-én 17 órakor**  
Nyílt Nap keretében fórumot tartunk az érdeklődőknek.  
Gellért Albert Oktatási Központ,  
Szeged, Kossuth L. sgt. 35.


Jelentkezési határidő a fenti képzésekre: 2022. május 31.  
(jelentkezés módja: on-line, MODULO felületen)

További információ: dallmann.ditta@med.u-szeged.hu – oktatásszervező  
<http://web.szote.u-szeged.hu/szakford/new/index.html>



Rápoltné Dr. Keresztes Csilla  
egyetemi docens,  
csoportvezető





## Laskin professzorra emlékezünk

1924–2021

Daniel Laskin az arc-, állcsontsebészet emblemikus alakja, a Semmelweis Plakett kitüntetettje, a Magyar Arc-, Állcsont- és Szájsebészeti Társaság tiszteletbeli tagja, itt hagyott bennünket. Az International Association of Oral and Maxillofacial Surgeons főtitkára, majd elnöke, mandátumának lejártja után a Társaság elnökségi tagja volt. Számtalan nemzetközi és nemzeti társaság kitüntetettje.

Igen aktív ember volt, hosszú élete során, még 90 évesen is, nemzetközi szinten tartott előadásokat, szemináriumokat.

Az idősebb és középkorú magyar kollégák csaknem mindegyike személyesen ismerte. Többször járt Magyarországon mint a Nemzetközi Társaság képviselője, de mint a temporomandibularis ízület betegségeinek szakértője is meghívott előadóként vett részt a kongresszusainkon. Nagy nemzetközi elismertsége ellenére (vagy inkább éppen ezért) igen szerény, közvetlen modorú, barátkozó ember volt.

Engedtesék meg, hogy a hivatalos búcsúzás mellett néhány személyes élményről is beszámoljak vele kapcsolatosan. Az 1980-as évek elején meghívott Amerikába, hogy több városban tartsak előadást (New York, Columbus, Chicago, Dallas, Richmond és újra New York). Neki köszönhettem, hogy mindenütt igen szívélyesen fogadtak – Magyarország akkor kissé „kilógott” a kommunista tömbből, ezért a nyugatiak számára érdekesebb volt.

Richmondban (Virginia) – az egyetem oral and maxillofacial sebészeti részlegének akkor ő volt a vezetője. A repülőtérről ő vitt be a városba, egy kis japán autója volt „TMJ” rendszámmal. Ezzel is demonstrálta az állcsontízülettel kapcsolatos elkötelezettségét.

Ott Richmondban, egy családi vacsora közben tudtam meg, hogy a felmenői a kárpátaljai területről származtak. Ezzel is magyarázható talán a Magyarország iránt érzett szimpátiája.

Azt, hogy a kimagaslóan sikeres 1995-ös világkongresszus rendezési jogát elnyertük, nagyrészt neki köszönhetjük. Ezután majdnem minden évben találkoztunk, Rómában, Milánóban, de főleg Monte-Carlóban. Ezekben a helyeken előadásai közben és után lelkes fiatalok nagy csoportja vette körül, akik boldogok voltak, hogy tőle tanulhattak.

Hosszú, gyümölcsöző életet élt. Beírta magát a nemzetközi arc-, állcsontsebészet történetébe. 97 éves korában halt meg. Emlékét szeretettel őrizzük.

Szabó György  
prof. emeritus